UNIVERSIDADE FEDERAL DE GOIÁS
ESCOLA DE VETERINÁRIA
PROGRAMA DE PÓS-GRADUAÇÃO EM CIÊNCIA ANIMAL

ULTRASSONOGRAFIA DE ALTA FREQUÊNCIA PARA AVALIAÇÃO DO DESENVOLVIMENTO GESTACIONAL E DA FETOMETRIA EM CADELAS

Marlon Ferrari

Orientadora: Profª. Drª. Naida Cristina Borges

GOIÂNIA
2009

UFG

sibi
sistema de bibliotecas ufg

Termo de Ciência e de Autorização para Disponibilizar as Teses e Dissertações Eletrônicas (TE-DE) na Biblioteca Digital da UFG

Na qualidade de titular dos direitos de autor, autorizo a Universidade Federal de Goiás–UFG a disponibilizar gratuitamente através da Biblioteca Digital de Teses e Dissertações – BDTD/UFG, sem ressarcimento dos direitos autorais, de acordo com a Lei nº 9610/98, o documento conforme permissões assinaladas abaixo, para fins de leitura, impressão e/ou download, a título de divulgação da produção científica brasileira, a partir desta data.

1. Identificação do material bibliográfico: ☒ **Dissertação** ☐ **Tese**

2. Identificação da Tese ou Dissertação

Autor: **Marion Ferrari** E-mail: **marionferrari2000@yahoo.com.br**

Seu e-mail pode ser disponibilizado na página? ☒ Sim ☐ Não

Vínculo Empregatício do autor: **autonomo** Agência de fomento:

País: UF: CNPJ: Sigla:

Título: ULTRASSONOGRAFIA DE ALTA FREQUÊNCIA PARA AVALIAÇÃO DO DESENVOLVIMENTO GESTACIONAL E FETOMETRIA EM CADELAS Palavras-chave: **Gestação, idade gestacional, transdutor de alta freqüência, cães, ultrassom.**

Título em outra língua: **HIGH FREQUENCY ULTRASOUND FOR AVALIATION OF GESTATIONAL DEVELOPMENT AND FETO MEASURMENTS IN BITCHES**

Palavras-chave em outra língua: **Gestational edge, high frequency transducer, pregnancy**

Área de concentração: **Patologia CLinica e Cirurgia** Data defesa: (dd/mm/aaaa) **16/11/2009**

Programa de Pós-Graduação: **Ciência Animal**

Orientador(a): **Naida Cristina Borges** E-mail: **naida@vet.ufg.br**

Co-orientador(1): **Rosângela de Oliveira Alves** E-mail: roalves@vet.ufg.br

Co-orientador(2): **Julio Carlos Canola** E-mail: **canola@fcva.unesp.br**

3. Informações de acesso ao documento:

Liberação para disponibilização?[1] ☒ total ☐ parcial

Em caso de disponibilização parcial, assinale as permissões:

[ ] Capítulos. Especifique:

[ ] Outras restrições:

Havendo concordância com a disponibilização eletrônica, torna-se imprescindível o envio do(s) arquivo(s) em formato digital PDF ou DOC da tese ou dissertação.

O Sistema da Biblioteca Digital de Teses e Dissertações garante aos autores, que os arquivos contendo eletronicamente as teses e ou dissertações, antes de sua disponibilização, receberão procedimentos de segurança, criptografia (para não permitir cópia e extração de conteúdo, permitindo apenas impressão fraca) usando o padrão do Acrobat.

Goiânia 27 de abril de 2010

Marion Ferrari

Assinatura do(a) autor(a)

[1] Em caso de restrição, esta poderá ser mantida por até um ano a partir da data de defesa. A extensão deste prazo suscita justificativa junto à coordenação do curso. Todo resumo e metadados ficarão sempre disponibilizados.

MARLON FERRARI

ULTRASSONOGRAFIA DE ALTA FREQUÊNCIA PARA AVALIAÇÃO DO DESENVOLVIMENTO GESTACIONAL E DA FETOMETRIA EM CADELAS

Dissertação apresentada para obtenção do grau de Mestre em Ciência Animal junto à Escola de Veterinária da Universidade Federal de Goiás.

Área de concentração:
Patologia, Clínica e Cirurgia Animal

Linha de Pesquisa:
Alterações clínicas, metabólicas e toxêmicas dos animais e os meios auxiliares de diagnóstico

Orientadora:
Profª. Drª. Naida Cristina Borges

Comitê de Orientação:
Prof. Drª. Rosângela de Oliveira Alves - UFG
Prof. Dr. Júlio Carlos Canola - UNESP

GOIÂNIA
2009

Dados Internacionais de Catalogação na Publicação (CIP)
GPT/BC/UFG

Ferrari, Marlon.
F375u Ultrassonografia de alta freqüência para avaliação do desenvolvimento gestacional e fetometria em cadelas [manuscrito] / Marlon Ferrari. - 2009.
xv, 51 f. : figs, tabs.

Orientadora: Profª. Drª. Naida Cristina Borges; Comitê de orientaçao: Profª. Drª. Rosangela de Oliveira Alves; Prof. Dr. Julio Carlos Canola.
Dissertação (Mestrado) – Universidade Federal de Goiás, Escola de Medicina Veterinaria, 2009.
Bibliografia.
Inclui lista de figuras, tabelas e quadros.

1. Cadela - Gestação 2. Ultrassom 3. Pré-natal I. Título.

CDU: 636.7:636.082.455

MARLON FERRARI

Dissertação defendida e aprovada em **16/11/2009**, pela Banca Examinadora constituída pelos professores:

Profa. Dra. Naida Cristina Borges
(ORIENTADOR (A))

Profa. Dra. Janis Regina Messias González - UEL/PR

Profa. Dra. Maria Clorinda Soares Fioravanti

Dedico esse trabalho a todos que acreditaram na minha capacidade, principalmente a minha família que sempre me apoiou em todas as etapas da minha vida.

AGRADECIMENTOS

Agradeço a Deus, que esteve presente durante todos os momentos da minha vida e permitiu que mais essa etapa fosse concluída, além de proporcionar uma família maravilhosa que soube apoiar e entender todas as minhas necessidades. Uma minha mãe que apesar da idade nunca esqueceu de me levantar para não perder a hora e um pai que varias vezes teve que levar ate a escola de veterinária para poder estudar, o meu sucesso é reflexo dos bom exemplos deles, obrigado papai e mamãe. Foi Deus que esteve presente, encaixando cada pequeno detalhe desses 21 meses de mestrado, permitindo coincidir meus horários, ter tido um período de chuva menor, o carro não quebrar, as cadelas cooperarem ate o fim, a compreensão dos meus professores da pós, dos meus coordenadores e alunos durante toda essa etapa. Alem do inestimável apoio da minha orientadora.

Mas um trabalho assim não é feito apenas por uma pessoa, é necessário uma equipe, animais, equipamentos, uma pitada de sorte e muita paciência, desta forma agradeço aos alunos de graduação e pós-graduação que durante três meses foram meus fieis escudeiros, me auxiliando e apoiando em toda execução do projeto. Agradeço aos proprietários do canil “Casa de Yasmim”, que não mediram esforços para auxiliar na coleta dos dados do projeto, fornecendo as cadelas e todo o apoio técnico-administrativo e mão de obra necessária para a boa conduta desse estudo.

Agradeço aos funcionários do canil, veterinários, administradores e todas as pessoas que direta ou indiretamente contribuíram para meu crescimento profissional.

Agradeço a coordenação de pós-graduação e a todos os professores que sempre auxiliaram, mostrando o caminho certo a seguir. Agradeço a Nutricell e a Esaote® que acreditou na seriedade do trabalho e muito gentilmente colaborou emprestando a sonda de alta freqüência para a execução deste projeto. Agradeço ao comitê de orientação formado pela Profª. Rosângela de Oliveira Alves e o Profº Julio Carlos Canola pela paciência e auxílio.

Gostaria novamente de agradecer a Deus por ter colocado em meu caminho, Naida Cristina Borges, minha mais que orientadora que não mediu esforços, nem otimismo e nem paciência, na orientação deste trabalho. É a ela meu maior agredecimento, “Naida, te amo muito e te admiro cada vez mais”.

Por fim agradeço a escola de veterinária da Universidade Federal de Goiás, por sempre ter me acolhido como um filho em seus braços.

SUMÁRIO

CAPÍTULO 1 - CONSIDERAÇÕES GERAIS
1. INTRODUÇÃO 1

2. DESENVOLVIMENTO GESTACIONAL E PARTO 2

2.1 Fecundação, implantação e embriogênese 2

2.2. Desenvolvimento fetal 5

2.3 Parto e regressão uterina 7

3. MEIOS DE DIAGNÓSTICO DURANTE A GESTAÇÃO 10

3.1 Exame clínico 10

3.2 Exames laboratoriais 11

3.3 Diagnóstico por imagem 13

3.3.1 Exames radiográficos 13

3.3.2. Exames ultrassonográficos 15

REFERÊNCIAS 20

CAPITULO 2: ULTRASSONOGRAFIA DE ALTA FREQUÊNCIA EM CADELAS GESTANTES DE PEQUENO PORTE .

RESUMO 24

ABSTRACTS..... 25

INTRODUÇÃO..... 26

MATERIAIS E MÉTODOS 27

RESULTADOS..... 28

DISCUSSÃO 31

CONCLUSÃO..... 34

REFERÊNCIAS 35

CAPITULO 3: ESTUDO COMPARATIVO ENTRE AS FREQÜENCIAS DE 7,5MHz, 10MHz E 12MHz NO DIAGNÓSTICO GESTACIONAL EM CADELAS

RESUMO..... 37

ABSTRACTS..... 38

INTRODUÇÃO 39

MATERIAIS E MÉTODOS 40

RESULTADOS..... 41

DISCUSSÃO 45

CONCLUSÃO 48

REFERÊNCIAS 49

LISTA DE FIGURAS

CAPÍTULO 1

Figura 1 Radiografia evidenciando a presença de dois fetos no útero (setas) de uma cadela aos 52 dias de gestação. A) incidência ventro-dorsal, B) incidência lateral direito..... 14

Figura 2 Ultrassonograma em cadelas gestantes com transdutor linear multifrequêncial de 7,5 – 12 MHz. A) vesículas gestacionais (setas) em cadela com 16 dias de gestação; B) vesícula gestacional (entre cursores) em cadela com 22 dias mostrando a formação do embrião (seta); C) vesícula gestacional (seta) com 25 dias, evidenciando o saco vitelínico (cabeça de seta) e o embrião (seta tracejada); D) Diâmetro do corpo feito em duas regiões no tórax (cabeça de seta) e abdômen (seta) em feto de 38 dias; E) Crânio (entre cabeça de seta) em feto com 54 dias; F) visualização do rim (seta) em feto de 45 dias..... 18

CAPÍTULO 2

Figura 1 Ultrassonograma das estruturas extra-fetais em cadelas gestantes de porte pequeno. A) ovário (entre cursores) medindo 0,97 cm x 1,79 cm, localizado próximo ao pólo caudal do rim direito (cabeça de seta); B) corte transversal do útero pré-gestacional (entre cursores) medindo 0,98 cm x 0,79cm, mostrando sua relação anatômica com a vesícula urinaria (seta branca) e o cólon (seta tracejada); C) vesícula gestacional medindo 1,08cm x 0,98 cm (entre cursores); D) útero pós-gestacional de contorno irregular medindo 3,20 cm x 1,56cm mostrando camada muscular hipoecóica (cabeça de seta) e conteúdo hiperecóico (seta branca)..... 29

Figura 2 Ultrassonograma das estruturas embrionárias e fetais em cadelas gestantes de porte pequeno. A. Embrião de formato alongado hiperecóico envolvido por liquido anaecóico no interior da vesícula gestacional (entre cursores); B. Embrião na

forma bipolar, sendo possível visibilizar os membros (cabeça de seta) os pólos caudal (seta maior) e cranial (seta tracejada); C. Feto apresentando pulmão hiperecóico (seta maior) e fígado hipoecóico (seta menor), presença de sombra acústica formada pelas costelas (cabeças de seta) ; D. Rim fetal evidenciando a córtex (seta) e a medular (cabeça de seta)..... 31

CAPITULO 3

Figura 1 Imagens comparando a resolução espacial dos transdutores 7,5MHz, 10 MHz e 12 MHz. Útero: aumentado de volume com presença de conteúdo hipoecoico (seta) medindo 1,79cm x 2,39 cm (A), com espessamento de parede uterina (entre cursores) medindo 0,68 cm (B) e presença de hiperplasia cística das glândulas uterinas (seta); Vesícula gestacional: contorno irregular (seta) medindo 2,42 cm x 1,09 cm (A) com perda evidente do conteúdo (seta tracejada- B) e sem presença do embrião em seu interior (seta – C); Feto: em corte longitudinal (A) evidenciando o crânio (cabeça de seta) com diâmetro de 1,15 cm, tórax (seta) medindo 1,14 cm e o abdome (seta tracejada) medindo 1,22cm. Corte sagital do feto (B) mostrando o abdome (seta) medindo 1,20 cm, o tórax (seta tracejada) medindo 1,15cm e o crânio (cabeça de seta) medindo 1,13 cm. Corte longitudinal do feto (C) mostrando o diâmetro do crânio medindo 1,15cm (entre cursores)..... 42

Figura 2 Fig.3. Eventos observados no decorrer de dez semanas de acompanhamento de 25 cadelas, durante varredura ultrassonográfica utilizando transdutor de 7,5 MHz, 10 MHz e 12 MHz. A. O comportamento dos eventos observados: o numero de cistos ovarianos foliculares, aparecimento de piometra, visibilização dos ovários e os processos de involução uterina. B. foram observados o aparecimento das vesículas gestacionais e a evolução para embrião e subsequentemente

para feto, os eventos de absorção fetal e a não fecundação de alguns animais..... 44

LISTA DE TABELAS

CAPÍTULO 2

TABELA 1 Médias ± desvios-padrão dos dias relativos ao aparecimento de estruturas extra-fetais durante a gestação de cadelas de pequeno porte 28

TABELA 2 Médias ± desvios-padrão dos dias relativos ao aparecimento de estruturas embrionárias e fetais, incluindo o parto, na gestação de cadelas de pequeno porte 30

CAPÍTULO 3

TABELA 1 Valores médios ± desvios-padrão em centímetros, das estruturas avaliadas em cadelas gestantes, por meio de ultrassonografia, utilizando transdutor linear multifrequêncial selecionado distintamente, para freqüências de 7,5 MHz, 10 MHz e 12MHz 45

LISTA DE QUADROS

CAPÍTULO 1

QUADRO 1 Ocorrências diárias em cadelas gestantes desde a fecundação até o início do parto 6

QUADRO 2 Eventos fisiológicos que ocorrem na cadela, desde a ovulação até a regressão uterina..... 9

QUADRO 3 Fórmulas para predição da idade gestacional (IG) e dias antes do parto (DAP) na espécie canina, utilizando o diâmetro do saco gestacional (DSG), o comprimento do feto (CF), o diâmetro biparietal (DBP) e o diamtro do corpo (DC)..... 19

CAPITULO 3

QUADRO 1 Parâmetros extra-fetais e fetais, período de obtenção e tipo de mensuração realizada durante o exame ultrassonográfico..... 41

RESUMO

O acompanhamento da gestação e os cuidados pré-natais estão intimamente relacionados com o nascimento de filhotes sadios. Na espécie canina a data em que ocorre a fecundação é muito imprecisa, tendo em vista que as fêmeas podem ovular durante sete a dez dias e o espermatozóide pode permanecer viável e armazenado por todo o estro, com isso a cópula não representa o melhor indicador do dia da fecundação. O conhecimento detalhado dos eventos que ocorrem durante a fecundação, desenvolvimento e maturação fetal, bem como aqueles que permitem que o clínico veterinário possa indicar o meio de diagnóstico mais adequado, seguro e preciso sobre a evolução da gestação. O exame clínico, os exames laboratoriais e de imagem constituem-se em métodos auxiliares fundamentais para o diagnóstico e prognóstico da prenhez. Os meios de diagnóstico por imagem são excelências para avaliação da gestação na espécie canina, principalmente os exames radiográficos e ultrassonográficos, pois são acessíveis e fornecem informações importantes sobre a fêmea e sobre o desenvolvimento fetal. Com o objetivo de acompanhar, por meio de ultrassonografia, a gestação em cadelas de pequeno porte, utilizando transdutor de 12MHz este estudo teve como propósito determinar o período de surgimento das estruturas fetais e extra-fetais visando fornecer dados que contribuam para a estimativa da idade gestacional. O experimento foi realizado em um canil comercial, em 25 cadelas; dois bullldogs franceses, um bulldog inglês, um cocker spaniel americano, um lhasa apso, dois lulus da pomerânia, um maltês, um pug, um poodle, um schnauzer, dois pastores de sheltland, dez shi-tzu e dois yorkshire terrier, com peso corporal variando entre três e 19 quilogramas, e idade entre dois a seis anos. Todas as fêmeas eram pluríparas e a fecundação foi alcançada por meio de monta natural ou inseminação artificial A cada sete dias um único examinador procedeu os ultrassonogramas, sendo considerada como semana zero a semana do cruzamento natural ou inseminação até a décima semana . Os exames foram realizados nas freqüências 7,5 MHz, 10 MHz e 12 MHz para avaliar acurácia das medidas e a resolução acústica das imagens. A utilização da freqüência de 12 MHz permitiu a visibilização dos ovários e do útero pré-

gestacional com 2,7±2,1 dias, vesículas gestacionais aos 9,7±2,2 dias, embrião e batimento cardíaco aos 16,7±2,2 dias, forma bipolar e o aparecimento da placenta e dos brotos dos membros aos 23,7±2,2 dias, movimento fetal e a visibilização do estomago dos fetos foi possível aos 30,7±2,2 dias, a bexiga urinaria, o esqueleto, os pulmões e o fígado foram visibilizados aos 37,7±2,2 dias, o rim aos 44,8±2,2 dias e o útero pós gestacional aos 65,7±2,3 dias, contribuindo para o diagnóstico precoce da prenhez, adicionalmente demonstrou ser eficaz na identificação das estruturas fetais e extra-fetais permitindo a estimativa do dia do parto. Durante as dez semanas de exames foram diagnosticadas duas piometras (entre a segunda e a sétima semanas), três cadelas não foram fecundadas (entre a segunda e quarta semanas) e duas cadelas onde constatou-se absorção de fetos (entre a terceira e quarta semanas) os resultados obtidos neste estudo permitem concluir que: o diagnóstico gestacional não deve ser feito em apenas um momento, sendo necessário uma seqüência de exames de acompanhamento gestacional; a segunda, quarta e sétima semanas são os melhores momentos para o pré-natal na espécie canina pois permitem avaliar os eventos de desenvolvimento e maturação fetal durante a gestação. O aumento da freqüência, quando comparada a frequências menores, imprime precocidade no diagnóstico e melhora a resolução da imagem, mas não o suficiente para promover diferenças no estabelecimento do diagnóstico da gestaçao e na acúracia das medidas de parâmetros extra-fetais e fetais.

Palavras-chave: Gestação, idade gestacional, transdutor de alta freqüência, cães, ultrassom.

ABSTRACT

The monitoring and well care during the pregnancy is related to health born products. Considering that in canine reproduction the mate day is not a confident mark for fecundation because the sperm can be available during the estrus and the bitch can ovulate for seven to ten days and this can substimate the parturition day and the fetal growth. The knowledge of canine physiology and embryology during pregnancy and the pos partum associated of the correct application of diagnostic techniques help veterinarian to request for the best way to diagnose and chase the pregnancy. Physics examination, laboratory survey and imaging diagnostic are the principal tools for diagnose and prognoses of pregnancy. The image diagnostic is the most excellent technique to evaluate canine pregnancy. Radiographs and ultrasounds are accessible and can provide vital informations of the mother health and fetal development. This study's aim is to evaluate the morphological development of the bitch and fetus during pregnancy using high frequency transducer (12 MHz) and also compare the ability of the frequencies 7.5 MHz, 10 MHz and 12 MHz in measurements of fetal and extra fetal structures. To achieve this objectives it was scanned 25 bitch, two French bulldogs, one English bulldog, one American cocker spaniel, one lhasa-apso, two German sptiz, one Maltese, one pug, one schnauzer, two sheltland shepherd, ten shi-tzu and two Yorkshire terriers, weighting between three and 19 kilograms and age among two to six years from a commercial kennel, the animals were scanned by a unique examinator every seven days, the date day was used for mark the beginning of reproduction time, and the most near day of the date was the Zero week of scanning. The animals was follows by serial scanning and the events of the mother and the puppies were registered. The purpose of this study was to chase the pregnancy using high frequency transducer of 12MHz to determinate the period of appearance of fetal and extra fetal structures, which provides data's for parturition time and fetal maturity. The high frequency shows to be efficient for early diagnose of pregnancy, since was possible to identified the ovary and uterus with 2,7±2,1 days, gestational sac in 9,7±2,2 days of gestation, the embryos and heart beating were noticed with 16,7±2,2 days, the members arrows and bipolar

shape appears in 23,7±2,2 days of pregnancy, fetal movement and de identification of the stomach were possible with 30,7±2,2 days, the bladder, skeleton, lungs and liver were visualized with 37,7±2,2 days, the kidney appears with 44,7±2,2 and pos partum uterus was identified with 65,7± 2,3days .Additionally contributing for seeking the fetal and extra fetal structures that provides security for estimation of parturiation date. Also was to propose a protocol of scanning to follow the preganancy period and pursue gestational diagnoses, fetal development and disorder during pregnancy comparing the ability of transducer of 7.5 MHz, 10 MHz and 12 MHz in the measurements and acoustic resolution. The gestation time was better avaluated in the second, fourth and seventh week, which shows the best protocol for track the pregnancy in the canine, additionally the high frequency demonstrate to improve the resolution and accuracy of measurements of fetal and extra fetal paramanters, but it not shows to be different from low frequency.

Keywords: Gestational edge, high frequency transducer, pregnancy

CAPÍTULO 1 – CONSIDERAÇÕES GERAIS

1. INTRODUÇÃO:

O acompanhamento da gestante e os cuidados pré-natais estão intimamente relacionados com o nascimento de filhotes sadios. DOMINGOS et al, (2008) cita que até 30% dos filhotes podem morrer antes do desmame. Acrescenta que a gestação pode ser interrompida, devido absorção embrionária, morte fetal e abortos causados por erros nutricionais, manejo inadequado, aparecimento de doenças ou tratamentos que prejudicam essa fase reprodutiva. O acompanhamento da gestação e conseqüente previsão do dia do parto são importantes para o sucesso do processo reprodutivo.

No entanto, na espécie canina a data em que ocorre a fecundação é muito imprecisa, tendo em vista que as fêmeas podem ovular de sete a 10 dias e o espermatozóide pode permanecer viável e armazenado durante todo o estro, com isso a cópula não representa o melhor indicador do dia da fecundação uma vez que a data provável de parto e a idade fetal podem ser subestimadas (CONCANNON et al.1989). Diante deste fato a utilização dos meios diagnósticos como a ultrassonografia, radiografia e dosagens hormonais pode auxiliar na determinação da provável data de fecundação e parto (PEIXOTO, 2009).

Considerando os meios auxiliares de diagnóstico disponíveis, as dosagens hormonais são onerosas e imprecisas uma vez que fornecem apenas informações sobre o estado da cadela, sem avaliar o desenvolvimento do feto, alem disso as técnicas especificas não estão à disposição. A ultrassonografia e a radiologia constituem-se em ferramentas essenciais para auxiliar o diagnóstico e acompanhamento da viabilidade fetal, pois com estas técnicas, pode-se observar presença ou ausência de anormalidades nas estruturas anatômicas (CARVALHO, 2004; NYLAND & MATTOON 2004; SORRIBAS, 2006).

Os exames radiográficos permitem determinar as dimensões pélvicas por meio da pelvimetria das imagens e assim prever possíveis dificuldades no

parto, em decorrência de desproporções materno-fetal (PÁFARO, 2007). Dessa maneira tomando medidas de prevenção e preservando a integridade fetal. A ultrassonografia possibilita o acompanhamento do feto no interior do útero com avaliação sobre absorção ou morte fetal, alem de auxiliar na predição da data provável do parto. De acordo com ANDRADE et al,(2009) os exames radiográficos e ultrassonográficos são eficazes e constituem os melhores meios para acompanhar a gestação na espécie canina, contudo é necessário que sejam realizados por profissionais especializados e com aparelhos de alta qualidade, pois a pouca experiência dos operadores leva a indução de erros como falso positivo ou negativo para gestação bem como estimar uma data errada de parto.

O conhecimento detalhado dos eventos que ocorrem durante a fecundação, desenvolvimento e maturação fetal, bem como Aqueles relacionados ao parto e pós-parto, associados com o conhecimento da aplicação dos meios auxiliares para cada fase, permitem que o clínico veterinário possa utilizar o meio de diagnóstico mais adequado a fornecer um resultado seguro e preciso sobre a evolução da gestação.

2. DESENVOLVIMENTO GESTACIONAL E PARTO

2.1. Fecundação, implantação e embriogênese

A fecundação é a fusão dos gametas masculinos e femininos na porção distal do oviduto (SORRIBAS, 2006). Nas cadelas ocorre a liberação do oócito na primeira fase da metáfase, sendo que a continuação da meiose entre os gametas ocorre na tuba uterina, demorando cerca de dois ou três dias, fato que permite a manutenção da viabilidade dos oócitos na tuba durante aproximadamente sete dias (TONIOLLO & VICENTE, 2003).

Havendo a cópula, os espermatozóides, passam pelo aparelho reprodutor feminino encontrando o oócito na porção distal do oviduto, contudo para que possa ocorrer a fusão entre os gametas é necessário que o

espermatozóide tenha condições de penetrar o oócito. Para tanto o espermatozóide passa pelo período de capacitação (SADLER, 2005), ou seja o espermatozóide perde a capa de glicoproteína e das proteínas do plasma seminal que revestem a região acrossômica do mesmo capacitando-o assim, para penetrar as células da corona radiata, o primeiro envoltório do oócito (LEESE et al, 1998).

Logo após a penetração do espermatozóide no óvulo o oolema, citoplasma do oócito perde a habilidade de se fundir com outros espermatozóides, impedindo assim a polispermia (NODEN & LAHUNTA, 1985). Ocorre alteração da voltagem da membrana plasmática que passa de -70 mv para +20 mv, que impede a fixação de outros espermatozóides na zona pelúcia e aumenta o influxo dos íons cálcios para o citoplasma do oócito, dessa maneira auxiliando a ativação do óvulo e o desenvolvimento do embrião (HAFEZ & HAFEZ, 2004, PRESTES & LANDIM-ALVARENGA, 2006).

O oócito conclui a segunda divisão meiótica imediatamente após a penetração do espermatozóide, formando o segundo corpúsculo polar e o oócito definitivo (Quadro 1), seus cromossomos dispõem em núcleo vesicular e é denominado pró-núcleo feminino, enquanto isso, o cone espermático torna-se intumescido e de forma vesicular, formando o pró-núcleo masculino que avança em direção ao pró-núcleo feminino (LARSEN et al, 2001).

Os pró-núcleos fundem-se formando a célula diplóide composta com metade de cromossomos paternos e metade maternos. Com esse evento encerra-se a primeira clivagem e o embrião é denominado “embrião de duas células”, dando início assim, ao desenvolvimento embrionário (HAFEZ & HAFEZ, 2004, PRESTES & LANDIM-ALVARENGA, 2006).

A fase de clivagem é marcada por uma série de divisões mitóticas extremamente rápidas por meio das quais, os blastômeros dividem-se formando o embrião com duas, quatro e oito células (Quadro 1). A partir da terceira clivagem começam a sofrer mudança na conformação, tornando as ligações intercelulares mais íntimas de forma a maximizar o contato de uma com as outras formando uma esfera compacta de células unidas pela junção

de oclusão, fenômeno denominado de compactação (LARSEN et al, 2001; SADLER, 2005).

Posteriormente à compactação, as células dividem-se novamente formando uma mórula de 16 células (Quadro 1). Esta mórula é constituída por duas camadas de células. A camada interna que forma a massa celular interna que dará origem aos tecidos do embrião propriamente dito; a camada externa circundante que forma a massa celular externa e dará origem ao trofoblasto e depois contribuirá na formação da placenta (SADLER, 2005).

Ao penetrar no útero a mórula começa a se diferenciar formando um aglomerado de células assim distribuídas: massa celular interna, denominada embrioblasto em um dos pólos, e massa celular externa, denominada de trofoblasto que é um revestimento circundante. A bomba de sódio transporta o sódio para a interface entre o trofoblasto e o embrioblasto. A alta concentração de sódio faz com que haja transporte passivo de água para essa interface formando assim o blastocisto, que age sobre a zona pelucida, rompendo-a, e entrando em contato com a parede uterina, desta maneira iniciando o processo de placentação. (SADLER, 2005; PRESTES & LANDIM-ALVARENGA, 2006). Na espécie canina ocorre ao redor do 16º dia de prenhez, sendo evidente a partir do 18º dia (HAFEZ & HAFEZ, 2004). A placentação consiste na justaposição das vilosidades do cório fetal, que é formado de duas porções o citotrofoblasto e o sinciciotrofoblasto que juntos abrangem a parte fetal, ligados ao endotélio endometrial do útero materno denominado de sinusóides. (TONIOLLO & VICENTE, 2003; SORRIBAS, 2006).

2.2. Desenvolvimento fetal

O embrioblasto diferencia-se em duas camadas, uma composta de pequenas células cubóides adjacentes à cavidade blastocística denominada camada hipoblástica ou hipoblasto; e outra de células colunares altas, adjacentes à cavidade amniótica, a camada epiblástica ou epiblasto. Ambas formam um disco plano e são conhecidas como disco germinativo bilaminar

(HAFEZ & HAFEZ, 2004; SADLER, 2005; PRESTES & LANDIM-ALVARENGA, 2006). O disco germinativo bilaminar, composto do epiblasto e hipoblasto, forma um sulco estreito com regiões discretamente salientes de cada lado na superfície do epiblasto, a linha primitiva. Na extremidade cefálica da linha há uma área discretamente elevada circundando a fosseta primitiva denominado nó primitivo ou nó de Hensen. Ocorre a invaginação, caracterizada pelo desprendimento e diferenciação celular, onde as células epiblásticas passam sob o epiblasto, desloca o hipoblasto, originando o endoderma (LARSEN et al, 2001).

Por outro lado, as células localizadas entre o endoderma formado e o epiblasto diferenciam-se em mesoderma e as células remanescentes no epiblasto formam por diferenciação o ectoderma. Esse evento de formação das três camadas germinativas no embrião é denominado gastrulação (SADLER, 2005). Após a gastrulação ocorre a formação da placa pré-cordal que se localiza entre o notocórdio e a membrana bucofaríngea e que induzirá a formação do prosencéfalo. É formado um sólido cordão resultante da proliferação de células da placa notocordal que é subjacente ao tubo neural e que serve como base para o futuro esqueleto axial do animal, o notocórdio definitivo. (SADLER, 2005)

No período embrionário ou organogênese, fase onde os três folhetos embrionários, ectoderma, mesoderma e endoderma originam os seus próprios tecidos e órgãos, o embrião passa a assumir a forma corporal e se parecer com a forma adulta. (SADLER, 2005)

QUADRO 1 – Ocorrências diárias em cadelas gestantes desde a fecundação até o início do parto.

Dias	**Ocorrências**
5	Maturação do oócito, formação do corpúsculo polar no oviduto distal, divisão mitótica e fim da primeira clivagem.
6	Embrião de duas a oito células, intensa atividade mitótica.
8	Embrião de oito a 16 células fase da compactação.
10	Embriões de 16 a 32 células. Saída do oviduto e entrada no corno uterino.
11	A mórula, ainda envolta pela zona pelúcida, migra até os cornos uterinos e forma o blastocisto.
13	Migração do blastocisto nos cornos uterinos.
14	Penetração do blastocisto nas criptas uterinas, eclosão do blastocisto, fim da implantação no útero e início da placentação do embrião.

15	Diferenciação dos tecidos germinativos. Início da gastrulação e formação dos sinusóides.
16	Diferenciação dos folhetos germinativos em mesoderma, ectoderma e endoderma. Início da organogênese.
18	O embrião tem forma cilíndrica e apresenta o pólo caudal estreito e o cranial mais largo. Inicia a formação dos somitos.
20	O feto com aproximadamente 2,0 mm e vesícula gestacional entre 3,0 e 6,0 mm.
22	O feto em forma de C. Botões dos membros torácicos e pélvicos. Depressão olfatória. Formação da placenta zonária e do cordão umbilical.
24	Presença de batimento cardíaco e circulação fetal.
25	Presença do meato acústico e botões dos membros na forma cilíndrica.
26	Pina em forma de crista e placa da mão presentes com sulcos rasos entre os dígitos dos membros torácicos. Pigmentação dos olhos.
32	Formação das pálpebras, folículos pilosos, tubérculos genitais e tumefações laterais. Sulcos entre os dígitos, a pina cobre parcialmente o meato acústico e os intestinos fazem herniaçoes no cordão umbilical.
33	Fusão do palato.
35	Pálpebras cobrem parcialmente os olhos, a pina cobre o meato acústico, os dígitos separam-se distalmente e a genitália externa é diferenciada entre os gêneros.
38	Pelos tácteis aparecem e o embrião é menor que a placenta.
40	Fusão das pálpebras, os intestinos retornam a cavidade abdominal e as garras estão formadas.
42	Inicia-se o processo de calcificação do esqueleto.
43	Folículos pilosos presentes no corpo, dígitos amplamente separados.
45	Formação de pelos do corpo e aparecem marcas de cor.
47	Completa mineralização do esqueleto.
53	Cobertura pilosa, presença de coxins, órgãos viscerais se tornam distintos como estômago e duodeno.
58	O intestino começa a movimentar e pode-se identificar o timo. O feto encontra-se maturo para o início do trabalho de parto.

Adaptado de: FERRI & VICENTE, (2002); TONIOLLO & VICENTE (2003); PRESTES & LANDIM-ALVARENGA, (2006); SORRIBAS, (2006).

A partir do final da organogênese o embrião é denominado feto e passa pela fase de maturação de tecidos e órgãos e o crescimento do corpo que culminarão com os processos de expulsão do produto, o feto. Nessa fase os meios diagnósticos por imagem podem detectar a presença do feto e acompanhar seu desenvolvimento e maturação. É possível também realizar medidas métricas de partes do corpo como diâmetros biparietal, abdome, tórax e o comprimento crânio caudal (CCC) que apresenta uma correlação positiva entre desenvolvimento fetal e predição do dia do parto na espécie canina LENARD et al., 2007; LUVONI & BECCAGLIA, 2006; SADLER, 2005; SON et al., 2001).

2.3 Parto e regressão uterina

O parto não é um evento abrupto que representa o final do período de gestação. Na realidade é um acontecimento que se desenvolve gradativamente acompanhado de modificações morfológicas e funcionais da fêmea gestante, bem como no feto, atingindo seu ponto culminante na fase de expulsão (Quadro 2). O mecanismo endócrino do parto não está bem definido na cadela, mas aparentemente não difere das demais espécies (TONIOLLO & VICENTE 2003; PRESTES & LANDIM-ALVARENGA, 2006).

Segundo PRESTES & LANDIM-ALVARENGA, (2006) o parto divide-se em três fases, a preparação, a dilatação e a expulsão que resulta no nascimento dos fetos e determina o início da fase de puerpério da cadela (Quadro 2).

Na fase de preparação ocorre a luteólise pré-parto e o declínio de 1,0º C da temperatura retal da cadela, resultante da falha momentânea nos mecanismos reguladores da temperatura corporal em resposta a produção de prostaglandina no momento da luteólise. Com a elevação da prolactina a cadela desenvolve comportamento de inquietação, alimentando-se pouco e aninhando-se. Com a diminuição da progesterona e a ação do hormônio relaxina sobre a sínfise pélvica ocorre a dilatação da via fetal (Quadro 2). Inicialmente, os fetos se insinuam e o útero começa a contrair-se. Nessa fase não há ainda a contração da parede abdominal e pode passar despercebido ao proprietário até que a bolsa fetal possa ser vista na vulva (PRESTES & LANDIM-ALVARENGA, 2006; SORRIBAS 2006).

Uma vez iniciada a fase de expulsão, a musculatura uterina contrai estimulada pelos hormônios indutores de contração, contudo perde sua capacidade de reagir a estes estímulos após cinco dias (Quadro 2). O endométrio, nesta fase, passa por grandes modificações: diminuição de volume, formação de inúmeras pregas mucosas e produção intensa do lóquio, que na cadela é chamado de uteroverdina (Quadro 2). O lóquio vai gradativamente diminuindo de intensidade e coloração, passando de verde para marrom avermelhado e tornando-se seroso e desaparecendo entre quatro ou cinco semanas após o parto (PRESTES & LANDIM-ALVARENGA, 2006).

Cada filhote pode ser expulso com ou sem a ruptura das membranas fetais, sendo que, 40% dos fetos nascem com apresentação posterior. O intervalo entre nascimento pode ser de 15 minutos a três horas dependendo do porte da mãe e do número de animais na ninhada. O comportamento materno inclui a limpeza dos filhotes e a eliminação das membranas fetais. A placenta é expulsa alguns minutos após o ultimo filhote e normalmente é consumida pela mãe (TONIOLLLO & VICENTA, 2003; PRESTES & LANDIM-ALVARENGA, 2006; SORRIBAS, 2006).

O puerpério compreende as modificações fisiológicas que ocorrem no útero (Quadro 2), na fase imediatamente após o parto, quando esse órgão se recupera das transformações que sofreu durante a gestação (TONIOLLO & VICENTE, 2003). A regressão total do útero ocorre em duas fases, o delivramento que compreende a eliminação das membranas fetais e a involução que se caracteriza pela volta do útero a condição que se encontrava antes da fecundação (TONIOLLO & VICENTE, 2003; PRESTES & LANDIM-ALVARENGA, 2006).

QUADRO 2 – Eventos fisiológicos que ocorrem na cadela, desde a ovulação até a regressão uterina.

Dias	**Eventos**
Zero	Onda pré-ovulatoria. Aumento nos níveis de hormônio luteinizante e de progesterona produzidos pelo corpo lúteo.
2	Eliminação do oócito (ovulação). A cadela aceita a cópula e pode armazenar os espermatozóides nas criptas uterinas.
5	Ocorre o transporte dos espermatozóides pelo útero até o oviduto distal. A cadela continua aceitando machos, mas parte dos óvulos pode estar fecundada.
22	O útero aumenta de volume e se torna palpável, a cadela fica mais quieta, cuidadosa, apetite seletivo, desenvolvimento dos mamilos e engorda.
26	Ocorre elevação nos níveis de proteínas, principalmente fibrinogênio, devido a formação da placenta e dos sinusóides maternos. A cadela já apresenta leve distensão abdominal. As mudanças ficam mais evidentes.
30	Aumento da produção de prolactina.
34	Cadela apresenta evidente anemia. Estabelece a circulação fetal e os eritrócitos são divididos entre mãe e feto.

46	Aumento evidente da glândula mamaria e produção de secreção láctea. A distensão do abdômen é evidente e podem-se perceber movimentos fetais.
56	Diminuição da progesterona circulante e início do parto. A cadela desenvolve comportamento de inquietação, ansiedade e procura um ninho para o produto da gestação.
62	A progesterona diminui mais ainda e o parto se inicia. Ocorre a fase da dilatação, o feto se insinua, o útero contrai e a bolsa de líquidos é exposta.
64	Fase de expulsão do feto. A cadela deita-se começa a contrair o abdome e os fetos são expelidos.
65	Inicia-se a fase do delivramento com a eliminação dos restos placentários.
66	Involução do útero, com a lise das células endometriais, produção de lóquio e eliminação da uteroverdina.
91	Útero em seu estado anterior a gestação.

Adaptado de: FERRI & VICENTE, (2002); TONIOLLO & VICENTE, (2003); PRESTES & LANDIM-ALVARENGA, (2006); SORRIBAS, (2006).

No delivramento, em conseqüência das contrações uterinas, o músculo liso do miométrio diminui de comprimento, observando-se espessamento da parede uterina e formação de inúmeras pregas na mucosa uterina. O lúmen diminui, pois as membranas fetais que remanescem no interior do útero são expulsas e inicia-se a involução propriamente dita do órgão (PRESTES & LANDIM-ALVARENGA, 2006).

O fenômeno histoquímico da involução ocorre após o desaparecimento da atividade da progesterona. Durante o desenvolvimento uterino, na gestação, as células produzem enzimas proteolíticas, as quais ficam armazenadas sob a forma de grânulos citoplasmáticos denominados de lisossomos, cuja membrana é estabilizada pela ação da progesterona. Com o declínio da progesterona nos eventos da expulsão fetal e trabalho de parto esses lisossomos são liberados e inicia-se a morte celular programada, responsável pela proteólise das células que se proliferaram durante a gestação (TONIOLLO & VICENTE, 2003; PRESTES & LANDIM-ALVARENGA, 2006; SORRIBAS, 2006).

3. MEIOS DE DIAGNÓSTICO DURANTE A GESTAÇÃO

De acordo com PRESTES & LANDIM-ALVARENGA (2006); SORRIBAS(2006) e PEIXOTO, (2009) o exame clinico, os exames laboratoriais e de imagem constituem-se em métodos auxiliares fundamentais para o diagnóstico e prognóstico da prenhez.

3.1 Exame clínico

Durante o exame clinico deve-se proceder à utilização de técnicas semiológicas como auscultação, palpação, aferição de temperatura retal, inspeção visual e percussão (PRESTES & LANDIM-ALVARENGA, 2006). Entre essas técnicas, a palpação e a aferição da temperatura retal são importantes para o estabelecimento da suspeita de gestação (SMITH, 2007).

A palpação abdominal é feita por volta dos 25 dias de gestação com o animal em estação quadrupedal ou em decúbito lateral e ao toque pode-se perceber o aumento dos cornos uterinos. Contudo esta prática depende da experiência do veterinário, do tamanho da ninhada, da conformação corporal do animal e cooperatividade da cadela. Com tantas variáveis envolvidas o clínico pode incorrer em erros como diagnóstico falso negativo e, estimativa errônea do número de fetos (CHRISTIANSEN, 1988; LUZ et al., 2005).

A aferição da temperatura retal durante os dois ou três dias antes do parto é um parâmetro importante para a predição do dia em que ele ocorrerá, pois se sabe que nas 12 horas que precedem o parto a temperatura reduz em um grau Celsius (SMITH, 2007).

O comportamento da cadela é outro aspecto que deve ser observado pelo proprietário sob orientação do clínico. Aninhamento, apetite aumentado e sonolência, podem ser indícios de que a cadela está prenha. Contudo algumas cadelas desenvolvem comportamentos semelhantes aos de uma gestação, a pseudociese, que podem confundir o clinico veterinário e dificultar sua avaliação e a conduta, necessitando de outros meios para confirmação diagnóstica de gestação (TSUTSUI et al., 2006).

3.2 Exames laboratoriais

A partir do exame clínico sugestivo de gestação, o médico veterinário deve utilizar todos os recursos necessários para confirmar ou descartar suas suspeitas. Os exames laboratoriais consistem em importante meio auxiliar para avaliação da função e manutenção da homeostase, portanto, podem auxiliar na verificação de alterações durante a prenhez (DOMINGOS at al., 2008).

Durante a gestação ocorrem modificações fisiológicas na cadela que podem indicar gestação sendo achado possível, o aumento do fibrinogênio na fase de placentação e a anemia na fase de desenvolvimento e maturação fetal. Contudo não constituem resultados confiáveis, uma vez que doenças podem cursar com quadro laboratorial muito semelhante (PRESTES & LANDIM-ALVARENGA, 2006).

Segundo CARLSON & GESE (2006), as dosagens de hormônios específicos, como a relaxina e a prolactina são os exames laboratoriais mais indicados, pois aumentam somente quando a cadela está gestante. Além destes, existem hormônios pouco específicos, como a progesterona. Seu aumento repentino indica que ocorreu a ovulação, mas havendo ou não fecundação, esse hormônio continuará elevado ate o inicio do pró-estro. Na gestação confirmada, a diminuição repentina da progesterona sugere o inicio do parto.

A relaxina, hormônio polipeptídeo produzido principalmente pelo corpo lúteo, tem a função de promover o relaxamento da sínfise pubiana, do ligamento pélvico e assim, permitir a passagem do feto pela via fetal dura. A dosagem plasmática pode ser realizada a partir do 21º dia após a cópula com picos entre 40º e 50º dias. No entanto a exatidão do teste depende dos níveis sanguíneos circulantes e da precisão sobre a data de cruzamento para identificação dos picos (BUFF et al., 2001; PRESTES & LANDIM-ALVARENGA, 2006).

No momento do parto, o hormônio prolactina desempenhará o papel de estimular os miócitos da musculatura lisa do útero e a contração dos ácinos da

glândula mamaria. Entretanto, pode ser detectado com aproximadamente 32 dias de gestação (PRESTES & LANDIM-ALVARENGA, 2006).

Enfim, as dosagens hormonais constituem-se em exames cuja finalidade exclusiva é a de confirmar a prenhez. Além disso, verifica-se algumas limitações relacionadas ao emprego destes exames que os torna onerosos, quais sejam as técnicas complexas que precisam de pessoas capacitadas para a execução e equipamentos sofisticados e caros (PRESTES & LANDIM-ALVARENGA, 2006).

3.3. DIAGNÓSTICO POR IMAGEM

Exames de diagnóstico por imagem são freqüentemente realizados durante a gestação para avaliar possíveis afecções maternas preexistentes, ou problemas inerentes à gravidez ou ao feto. Os métodos mais difundidos são aqueles com pouco ou nenhum efeito sobre o feto, tais como a ultrassonografia e mais recentemente, a ressonância magnética nuclear. Exames que utilizam radiação ionizante como radiografias e de tomografia computadorizada, devem ser evitados e eventualmente descartados ou adiados, em virtude dos potenciais riscos à saúde do feto (D'IPPOLITO & MEDEIROS, 2005). Contudo não há evidencias desses potenciais riscos na gestação canina.

A tomografia computadorizada e a ressonância magnética constituem-se em excelente exame anatômico, fornecendo imagens de alta resolução espacial e em tempo real. Entretanto, o alto custo destes exames limita a utilização dos mesmos na medicina veterinária, especialmente como meio de diagnóstico para gestação (TRHALL, 2007)

De acordo com NYLAND & MATTOON, (2004) na avaliação da gestação canina os meios de diagnóstico por imagem de excelência são os exames radiográficos e ultrassonográficos, pois são acessíveis e fornecem informações importantes sobre a fêmea e sobre o desenvolvimento fetal.

3.3.1 Exames radiográficos

Importante ressaltar que, o exame radiográfico utiliza radiações ionizantes que são capazes de causar alterações irreversíveis principalmente em células pouco diferenciadas, como é o caso do feto em seu desenvolvimento (OKUNO,1998; D'IPPOLITO & MEDEIROS, 2005). Além disso, a contribuição diagnóstica é pobre com relação à organogênese e maturação fetal, pois, não traz informações referentes à viabilidade fetal e nem podem auxiliar na predição da data de parto, limitando-se a contagem numerária dos fetos e estimativas sobre a relação materno-fetal (NYLAND & MATTOON, 2004; LUZ et al., 2005; SORRIBAS, 2006).

A radiografia pode diagnosticar a gestação a partir dos 21 dias de prenhez, contudo por não existir calcificação fetal nesta fase, visibiliza-se apenas o aumento do útero, com presença de densidade água em seu interior, o que pode conduzir a diagnósticos equivocados, como por exemplo, a piometra. Segundo PEIXOTO (2009) aos 45 dias de gestação já ocorreu calcificação fetal e é possível visibilizar os fetos, estimar o tamanho da ninhada e observar o diâmetro pélvico da cadela, em estudo de possíveis distocias.

Os posicionamentos recomendados para avaliação abdominal em cães são latero-lateral, ventro-dorsal e dorso-ventral, sendo os dois primeiros os mais utilizados no diagnóstico radiográfico da fêmea gestante, tendo em vista o conforto da mesma. A aplicação de uma boa técnica radiográfica e o correto posicionamento possibilita a avaliação do conteúdo uterino (Figura 1) e a pelvimetria para determinação da relação materno-fetal (PÁFARO, 2007; TRHALL, 2007)

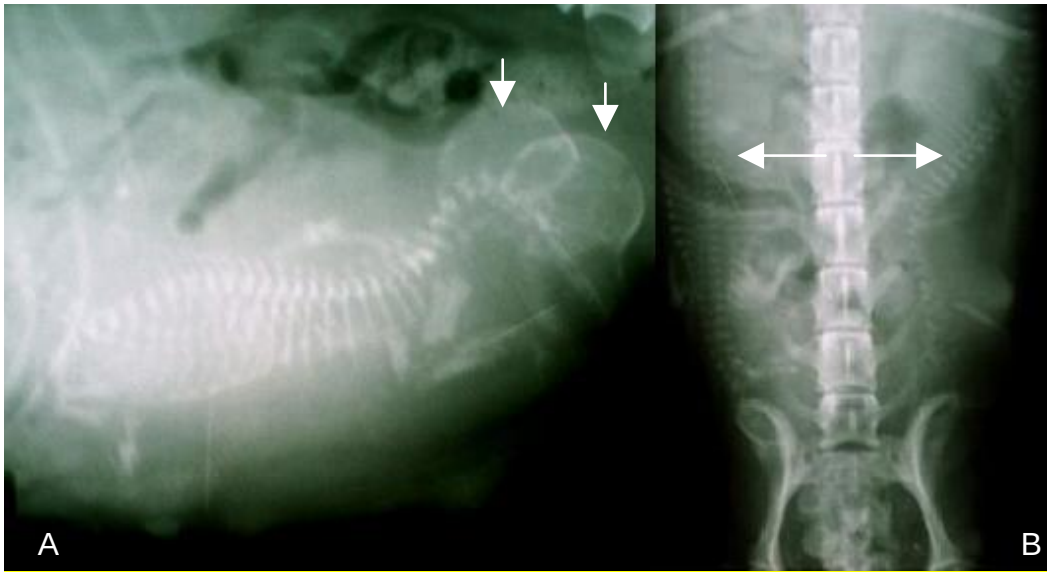

FIGURA 1 - Radiografia evidenciando a presença de dois fetos no útero (setas) de uma cadela aos 52 dias de gestação. A) incidência ventro-dorsal, B) incidência lateral direito. Fonte: Borges, N. C. 2008

3.3.2. Exames ultrassonográficos

A ultrassonografia apresenta vantagens sobre outros métodos de diagnóstico por imagem. Ao contrário da radiografia, não utiliza radiações ionizantes representando risco mínimo ao paciente. Além disso, é um exame de investimento ínfimo quando comparado a tomografia computadorizada e a ressonância magnética (NYLAND, 2004).

Ultrassom pode ser definido como um fenômeno ondulatório elástico, de freqüência superior ao limite dos sons audíveis (20 KHz) pelos seres humanos. O processo físico que origina as ondas sonoras esta relacionado aos cristais piezoelétricos do transdutor. O transdutor emite o sinal ultra-sônico e ao mesmo tempo, funciona como detector. Os ecos de retorno produzem vibração nos cristais, e alteram suas dimensões físicas acarretando o aparecimento de um campo elétrico. Esse campo gera sinais que podem ser amplificados e mostrados em um monitor (AUGUSTO & PACHALY, 2000; CERRI & OLIVEIRA 2002, NYLAND & MATTOON, 2004, CARVALHO, 2004). Cada transdutor possui uma freqüência de ressonância natural, tal que quanto menor a

espessura do cristal, maior será a sua freqüência de vibração (CERRI & OLIVEIRA, 2002; NYLAND & MATTOON, 2004).

As ondas mecânicas são medidas em milhões de Hertz (MHz). As freqüências de ultrassons necessárias à obtenção de imagens médicas estão entre 1-30 MHz (CERRI & OLIVEIRA 2002). Na medicina veterinária os transdutores de 3,5 a 5,0 MHz são utilizados para cães de grande e médio porte e os de 7,5 a 10,0 MHz para cães de pequeno porte. Transdutores com freqüência superior a 10 MHz são denominados de alta freqüência e geram imagens ricas em detalhes, pois melhoram a resolução acústica, podendo mostrar nuances de uma afecção antes não percebida por outra freqüência, contudo, freqüências maiores que 10 MHz, perdem em profundidade, sendo recomendadas para animais de pequeno porte ou estruturas superficiais (CARVALHO, 2004).

A formação da imagem ultrassonográfica depende da capacidade do aparelho em distinguir duas interfaces situadas próximas uma da outra. Quanto menor for essa distância entre as interfaces maior será o poder de resolução, contribuindo assim para a qualidade da imagem. A resolução acústica é constituída pela resolução espacial axial e lateral (CERRI & OLIVEIRA, 2002). A resolução espacial axial é a distinção de dois pontos, no eixo de propagação e a resolução espacial lateral é a distinção de dois pontos no eixo perpendicular do feixe ultrassônico (CERRI & OLIVEIRA, 2002; CARVALHO, 2004).

De acordo com NYLAND & MATTOON, (2004), um terceiro tipo de resolução, a resolução de elevação, também denominada de resolução azimute, é determinada pela espessura dos cortes ecográficos no plano perpendicular ao eixo do feixe e ao plano de varredura. É determinada pelo diâmetro do feixe (altura) o qual varia com a freqüência e a distancia do transdutor.

As resoluções, axial e lateral, são diretamente proporcionais à freqüência do transdutor. Quanto maior for a freqüência, mais curto será o comprimento de onda, maior a energia do som, melhor a resolução da imagem, contudo sua penetração será menor, não permitindo a visualização de

estruturas muito profundas (CERRI & OLIVEIRA, 2002). A resolução axial é superior a resolução lateral e à de elevação, em conseqüência, as medidas devem ser aferidas ao longo do feixe. Quanto maior a freqüência melhor à resolução axial (NYLAND & MATTOON, 2004).

Existem diferentes modalidades de ultrassonografia, o modo-B, o doppler colorido e a tridimensional. A ultrassonografia B (brilho) é realizada com transdutor, registrando os ecos recebidos na forma de graus de brilho superpostos, com fundo escuro. O eco-doppler colorido permite a análise da presença ou ausência de fluxo, direção do fluxo, velocidade média e presença ou não de turbulência, é bastante útil no estudo vascular. A ecografia tridimensional promete ser o grande avanço em ultrassografia com a realização de imagens volumétricas das estruturas anatômicas do organismo (MAKUUCHI, 1998 AUGUSTO & PACHALY, CERRI & OLIVEIRA, 2002; NYLAND & MATTOON, 2004; CARVALHO 2009).

A ultrassonografia no modo-B fornece valiosas informações sobre viabilidade fetal, organogênese e amadurecimento dos órgãos sendo também importante na identificação de absorções embrionárias, má-formação, morte, mumificações e macerações fetais (TEIXEIRA & WISCHREL, 2008). Além disso, permite avaliar a saúde da cadela por meio da visibilização das estruturas extra-fetais como placenta, útero, e demais vísceras abdominais, sem complicações para os fetos (JARRETA, 2004).

Segundo DAVIDSON & BAKER (2009), no inicio da gestação a observação das vesículas gestacionais é mais acurado para a determinação da idade gestacional que as medidas, contudo sua visibilização é tecnicamente mais difícil. De acordo com WANKE & GOBELLO (2006) as vesículas gestacionais podem ser visibilizadas entre o 17º e o 20º dia após a cobertura da cadela (Figura 2A, 2B).

Segundo ZEO & MOLINA (2006); AISSI et al. (2008) o embrião é visibilizado entre 18º e 25º dias após a cobertura, possibilitando-se a visibilização do mesmo e a medição do comprimento embrionário, com seus envoltórios, (Figura 2C), com a evolução da gestação, o embrião desenvolve-se, passa a ser denominado de feto, e de acordo com SON et al., (2001) e

SILVA et al. (2007) a previsão do dia do parto é estimado a partir da mensuração do diâmetro do crânio, abdome e tórax até o momento do parto (Figura 2D, 2E).

A maturação fetal é possível estimar por meio da organogênese durante toda a gestação, com aparecimento dos membros, encéfalo, calcificação e vísceras como o fígado, coração rins (Figura 2F), intestinos, estomago, vesícula urinaria (AISSI et al., 2008; DAVIDSON & BAKER, 2009)

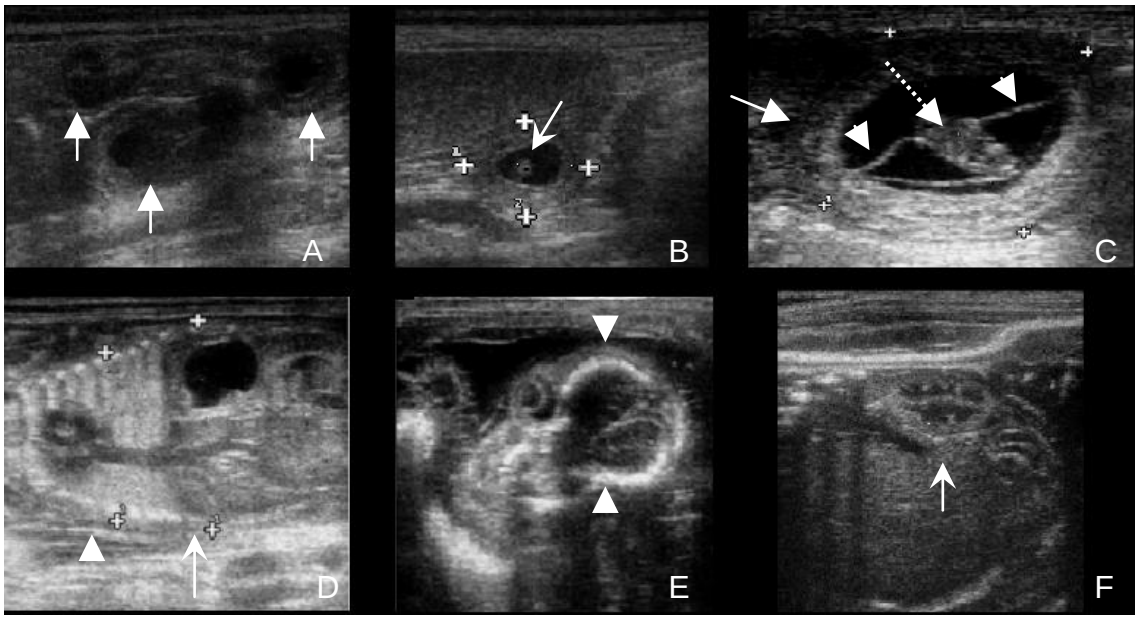

FIGURA 2: Ultrassonograma em cadelas gestantes com transdutor linear multifrequêncial de 7,5 – 12 MHz. A) vesículas gestacionais (setas) em cadela com 16 dias de gestação; B) vesícula gestacional (entre cursores) em cadela com 22 dias mostrando a formação do embrião (seta); C) vesícula gestacional (seta) com 25 dias, evidenciando o saco vitelínico (cabeça de seta) e o embrião (seta tracejada); D) Diâmetro do corpo feito em duas regiões no tórax (cabeça de seta) e abdômen (seta) em feto de 38 dias; E) Crânio (entre cabeça de seta) em feto com 54 dias; F) visualização do rim (seta) em feto de 45 dias. Fonte: Ferrari, M. 2009

A partir dos dados métricos obtidos pode-se estimar o período gestacional aplicando-se equações matemáticas. Segundo LENARD et al., (2007) a utilização de transdutores de alta freqüência, entre 10 MHz a 15 MHz, podem imprimir maior acurácia na visibilização do desenvolvimento das estruturas fetais e extra-fetais.

FELICIANO et al., (2008) acrescentam que os transdutores de alta freqüência auxiliam na obtenção de parâmetros métricos mais precisos, permitindo o desenvolvimento de equações para a predição da idade fetal. SON et al., (2001); BECCAGLIA & LUVONI (2006); LUVONI & BECCAGLIA (2006); MELO et al., (2006); JABIN et al., (2007) concluíram que existe uma correlação positiva entre organogênese e desenvolvimento fetal sendo possível aferir valores métricos das estruturas extra-fetais e fetais para a obtenção de equações matemáticas capazes de prever o dia provável do parto (Quadro 3). NYLAND & MATTOON, (2004); DAVIDSON & BAKER, (2009) utilizam formulas para estimar a idade gestacional em duas fases da gestação antes e depois de 40 dias, tendo como parâmetros a medida da vesícula gestacional e os diâmetros aferidos no feto durante a gestação. Expressam seus resultados em dias antes do parto (Quadro 3).

QUADRO 3 – Fórmulas para predição da idade gestacional (IG) e dias antes do parto (DAP) na espécie canina, utilizando o diâmetro do saco gestacional (DSG), o comprimento do feto (CF), o diâmetro biparietal (DBP) e o diâmetro do corpo (DC).

Antes dos 40 dias de gestação	IG = (6 X DSG) + 20
	IG = (3 X CF) + 27
Após os 40 dias de gestação	IG = (3 X DBP) + 20
	IG = (7 X DC) + 29
	IG = (6 X DBP) + (3 X DC) = 30
Dias antes do parto	DAP = 65 – IG

Adapatado de NYLAND & MATTOON, (2004); DAVIDSON & BAKER, (2009)

Diante o exposto na literatura consultada constata-se a importância do exame ultrassonográfico na avaliação da gestação em cadelas. No entanto, ainda existem questões a esclarecer sobre os tipos de transdutores a serem utilizados, os momentos e os achado de imagem. Sendo assim, o presente estudo objetiva avaliar o desenvolvimento morfológico da cadela e do feto durante a gestação com transdutor de alta freqüência (12 MHz). Adicionalmente, comparou-se a habilidade das freqüências 7,5 MHz, 10 MHz e 12 MHz na mensuração das estruturas extra-fetais e fetais.

REFERÊNCIAS

1. AISSI, A.; ALLOUI, N.; SLIMANI, C.; TOURI, S. Preliminary study of the early ultrasonic diagnosis of pregnancy and fetal development in the dog. **Journal of Animal and Veterinary Advances**, Argélia, n. 7, v. 5, p. 607-611, 2008.
2. ANDRADE, J. P. J.; LOVIZUTTO, V. R. DIAS; L. G. G. G.; PEREIRA, D. M. Viabilidade fetal em pequenos animais. **Revista Cientifica Eletrônica de Medicina Veterinária,** Garças, v. 7, n. 12, p. 10, 2009
3. AUGUSTO Q. A.; PACHALY, J. R. Princípios físicos da ultrassonografia – Revisão bibliográfica. **Arquivo de Ciências Veterinária e Zoológicas**. Universidade do Paraná –UNIPAR, Curitiba, v. 3, n. 1, p. 61-65, 2000.
4. BECCALIA, M.; LUVONI, G.C. Comparison of the accuracy of two ultrasonographic measurements in predicting the parturition date in bitch. **Journal of Small Animal Practice,** Turin, v. 47, p. 670-673, 2006.
5. BUFF, S.; FONTBONNE, A.; LOPES, P.; RAUER, M.; CREVET, D. Circulating relaxin concentrations in pregnant and non pregnant bitches: evaluation of a new enzymeimmunoassay for determination of pregnancy**.** **Journal of Reproduction and Fertility,** Colchester**,** v.57, suplemento, p.187-191, 2001**.**
6. CARLSON D. A.; GESE, E. M. Relaxin as a diagnostic tool for pregnancy in the coyote (*Canis latrans*) **Animal Reproduction Science**, St Louis, v. 101, p. 304-312, 2007.
7. CARVALHO, C. F. **Ultra-sonografia em Pequenos Animais,** São Paulo; Editora Roca, 2004, 365f.
8. CARVALHO, C. F. **Ultrassonografia doppler em pequenos animais**. São Paulo: Editora Roca, 2009, 274f.
9. CERRI, G. G.; OLIVEIRA, I. R. S. **Ultra-sonografia Abdominal.** Rio de Janeiro: editora reinventer, 2002, 966f.
10. CHRISTIANSEN, I.B.J. Gestação. In**: _____.Reprodução no cão e no gato.** São Paulo: Manole, 1988, 225f**.**
11. CONCANNON, P. W.; McCANN, J. P.; TEMPLE, M. Biology and endocrinology of ovulation, pregnancy and parturition in the dog. **Journal of Reproduction and Fertility,** Colchester, v. 39, p. 3-25, 1989.

12. D'IPPOLITO, G.; MEDEIROS, R. B. Exames radiológicos na gestação, **Radiologia Brasileira** São Paulo, v. 6, n. 38, p. 447-450, 2005.
13. DAVIDSON A. P.; BAKER, T. W. Reproductive ultrasound of the bitch and queen. **Topics in Companion Animal Medicine,** New York, v. 4, n. 2, p. 55-63, 2009.
14. DOMINGOS, T. C. S.; ROCHA A. A.; CUNHA I. C. N. Cuidados básicos com a gestante e o neonato canino e felino: revisão de literatura. **Jornal Brasileiro de Ciência Animal**, Rio de Janeiro, v. 1, n. 2, p. 94-120, 2009.
15. FELICIANO, M. R. C.; VICENTE, W. R. R.; LEITE C. A. L.; MUZZI, L. A. L. novas perspectivas no diagnóstico ultra-sonografico gestacional em cadelas – revisão de literatura **Revista Clinica Veterinária,** São Paulo, v. 7, n. 73, p. 56-60, 2008
16. HAFEZ, E.,S., E., HAFEZ, B., **Reprodução animal,** 7ed, São Paulo: Manole, 2004, 513f.
17. JARRETTA, G. B. Ultra-sonografia do aparelho reprodutor feminino. In: CARVALHO, C. F. **Ultra-sonografia em pequenos animais,** São Paulo; Roca, 2004. cap 14, p. 181-212
18. LARSEN, W., J., SHERMAN, L., S., POTTER, S., S., SCOTT, W., J. **Human Embriology.** 3 ed., Filadelfia: Churchill Linvingstone, 2001, 548f.
19. LEESE, H., J., DONNAY, I., THOMPSON, J., G. Human Assisted conception: a cautionary tales. Lessons from domestic animal. **Journal of Human Reproduction,** Roma, v. 13, supp. 4, p. 184-202, 1998
20. LENARD, Z.; HOPPER, B.; LESTER, N.; RICHARDSON, J. ROBERTSON, I. Accuracy of prediction of canine litter size and gestational age with ultrasound., **Australian Veterinary Journal,** Sidney, v. 85, p. 222-225, 2007.
21. LUVONI, G. C.; BECCAGLIA, M. The prediction of parturition date in canine pregnancy. **Reproduction in Domestic Animals,** Turin, v. 41, p. 27-32, 2006.
22. LUZ, M. R.; FREITAS, P. M. C.; PEREIRA, E. Z. Gestação e parto em cadelas: fisiologia, diagnóstico de gestação tratamento das distocias, **Revista. Brasileira de Reprodução Animal**, Belo Horizonte, v. 29 n. 3/4 p. 142-150, 2005.

23. MAKUUCHI, M.; TORZILLI, G.; MACHI J. History of intraoperative ultrasound **. Ultrasound in Medicine & Biology** , Cincinnati, v. 24, n. 9, p. 1229–1242, 1998.

24. NODEN, D., M., DE LAHUNTA, A. **The Embriology of domestic animals. developmental mechanism and malformation.** Londres, 1985, 70f.

25. NYLAND, T. G.; MATTOON, J. S. **Ultra-som Diagnóstico em Pequenos Animais,** 2 ed., São Paulo, Roca, 2004, 469f.

26. OKUNO, E. **Radiações: efeitos, riscos e beneficios**. São Paulo: Editora Harbra, 1998, 81f

27. PÁFARO V. **Pelvimetria radiográfica em diferentes raças de fêmeas caninas adultas (Cannis familiaris – Linnaeus, 1758)**, 38f. 2007. Dissertação (Mestrado em Cirurgia Veterinária) – Faculdade de Veterinária Universidade estadual de São Paulo (UNESP), Jaboticabal.

28. PEIXOTO, G. C. X. Avaliação ultrassonografica de gestação em cadelas – uma revisão. **PUBVET**. Londrina, v. 3, n. 19, Art # 586, 2009

29. PRESTES, N. C.; LANDIM-ALVARENGA, F. C. **Obstetrícia veterinária.** Rio de Janeiro: Guanabara-Koogan, 2006, 241f.

30. SADLER, T. W. **Langman: embriologia médica**, 9 ed, Rio de Janeiro: Guanabara-Koogan, 2005, 282f

31. SILVA, M. R. C. STERMAN, F. A. ALMEIDA, A. H. Mensuração ultra-sonográfica das dimensões do crânio fetal em gestações normais em cadelas da raça boxer e sua relação com a idade gestacional, **Brazilian Journal of Veterinary Researcher Animal Science**, São Paulo, v. 44, supp, p. 25-29, 2007.

32. SMITH, F. O. Challenges in samll animal parturition – tima elective and emergency cesarian sections. **Thereogenology**, Philadelphia, v. 68, n. 3, p. 348–353, 2007.

33. SON, C. H.; JEONG, K. A.; KIM, J. H.; PARK, I. C.; KIM, S. H.; LEE, C. S. Establishment of the prediction table of parturition day with ultrasonography in small pet dogs. **Journal of Veterinary Medical Science,** Coreia, v. 63, p. 715-721, 2001.

34. SORRIBAS, C. E. **Atlas de reprodução canina**, São Caetano do Sul: interbook, 2006, 348f.

35. TDUTSUI, T.; KIRIHARA, N.; HORI, T.; CONCANNON, P. W. Plasma progesterone and prolactin concentrations in overtly pseudopregnant bitches: A clinical study 2006, **Thereogenology,** Philadelphia, v. 67, n. 5, p. 1032–1038, 2007
36. TEIXEIRA, M. J. D.; WISCHRAL, A. Avaliação do desenvolviemnto fetal e acompanhamento da gestação e parto pela ultra-sonografia em cadelas. **Revista Brasileira de Reprodução Animal**: Belo Horizonte, v. 32 n. 1 p. 16-20, 2008.
37. THRALL, D. **Textbook of veterinary diagnostic radiology**, 5ed, St Louis: Elsevier inc., 2007, 831f.
38. TONIOLLO, G. H. VICENTE, W. R. R. **Manual de obstetrícia veterinária.** São Paulo: Livraria Varela, 2003, 123f.
39. WANKE, M. M. GOBELLO, C. **Reproduction en caninos y felinos domésticos.** Bueno Aires: Editora Inter-medica, , 2006, 327f.
40. ZEO, G. B. MOLINA E. M. Uso de la ultrassonografia em el aparato reproductor in: _____ **Reproduction en caninos y felinos domésticos**. Bueno Aires: Editora Inter-medica, , 2006, 327f.

CAPITULO 2: ULTRASSONOGRAFIA DE ALTA FREQUÊNCIA EM CADELAS GESTANTES DE PEQUENO PORTE.

Resumo

Exames ultrassonográficos são utilizados na rotina em qualquer tipo de quadro clinico sem causar efeitos biológicos nocivos para o animal ou para o operador uma vez que não trabalha com radiações ionizantes. É uma ferramenta fundamental no diagnóstico e acompanhamento gestacional, pois, garante

precocidade no diagnóstico, predição da data do parto e avaliação da viabilidade fetal. Transdutores de alta freqüência apresentam qualidade de resolução acústica superior à resolução dos transdutores de baixa freqüência fornecendo mais precisão na mensuração e na avaliação fetal. Desta maneira, um examinador único realizou ultrassonografias abdominais em 12 cadelas das raças Yorkshire (2), Shi-tzu (8) e Lulu da Pomerânia (2), com peso corporal variando entre 3,0 kg e 5,0kg. As fêmeas eram pluríparas e a fecundação foi alcançada por meio de monta natural ou inseminação artificial. A semana do cruzamento foi escolhida para o início dos exames (semana zero). A partir da primeira varredura foram feitos exames sucessivos a cada sete dias até se completar 70 dias. O objetivo deste trabalho foi acompanhar, por meio de ultrassonografia, a gestação em cadelas de pequeno porte, utilizando transdutor de 12MHz a fim de determinar o período de surgimento das estruturas fetais e extra-fetais visando fornecer dados que contribuam para a estimativa da idade gestacional. A utilização da alta freqüência permitiu a visibilização das vesículas gestacionais aos 9,7±2,2 dias de gestação, contribuindo para o diagnóstico precoce da prenhez, adicionalmente demonstrou ser eficaz na visibilização das estruturas fetais e extra-fetais permitindo a estimativa do dia do parto.

PALAVRAS CHAVES: Estruturas fetais, gestação, medidas fetais

Abstracts

Ultrasound in veterinary medicine is routinely performed, as this technique does not cause biological harm and it is an important tool in pregnancy diagnosis and development. It helps physician to predict the parturition day and to evaluate fetal viability. High frequency transducers show better acoustic resolution than low frequency transducers and precision of measurement and visualization is also better. A single technician scanned 12 bitches of three breeds, two Yorkshires, eight Shi-tzu, two German sptiz in serial ultrasound examinations during ten weeks. The range of weight was between three and five kilograms. The week of breeding was considered as zero week, and ultrasound was performed every seven days after that until 70 days. The purpose of this study was to follow the pregnancy using high frequency transducer of 12MHz to determinate the period of appearance of fetal and extra fetal structures, which provides data for parturition time and fetal maturity. The high frequency probe was efficient for early diagnosis of pregnancy, since it was possible to identify the gestational sac at 9.7±2.2 days of gestation, and it was possible to clearly visualize fetal and extra fetal structures, which provides security when estimating parturition date.

KEYWORDS: Fetal structures, fetal measurements, pregnancy

Introdução

Exames ultrassonográficos são utilizados na rotina em qualquer tipo de quadro clinico sem causar efeitos biológicos nocivos para o animal ou para o operador uma vez que não trabalha com radiações ionizantes. Além disso, os equipamentos são de custo mais acessível quando comparados aos aparelhos de tomografia e ressonância. Os exames podem ser executados a campo e os animais, em muitos casos, não precisam de anestesia ou sedação(KING, 2006).

De acordo com SILVA et al. (2007), AISSI et al. (2008) e DAVIDSON & BAKER (2009) a ultrassonografia é uma ferramenta fundamental no diagnóstico e acompanhamento gestacional pois, garante precocidade no diagnóstico, predição da data do parto e avaliação da viabilidade fetal. As mensurações feitas das estruturas fetais e extra fetais têm alta correlação com a predição do dia do parto, com a viabilidade e maturação fetal(SON et al., 2001; KIM &SON (2007); AISSI e SLIMANI, 2008), (BECCAGLIA & LUVONI, 2006; JABIN et al., 2007; LENARD et al., 2007).

BURK & FEENEY (2003) afirmam que os transdutores de alta freqüência apresentam qualidade de resolução acústica superior à resolução dos transdutores de baixa freqüência. FELICIANO et al., (2007) realizou medições e a visibilização de estruturas fetais e extra fetais com transdutor de 15 MHz e concluiu que a utilização de transdutores de alta freqüências acima de 10 MHz seriam capazes de fornecer dados mais precoces da identificação de tais parâmetros bem como maior acurácia nas medidas aferidas durante toda a gestação.

Este trabalho objetivou acompanhar, por meio de ultrassonografia, a gestação em cadelas de porte pequeno, utilizando transdutor de 12MHz a fim de determinar o período de surgimento das estruturas fetais e extra-fetais visando fornecer dados que contribuam para a estimação da idade gestacional.

Materiais e métodos

Exames ultrassográficos foram realizados em 12 cadelas das raças Yorkshire (2), Shi-tzu (8) e Lulu da Pomerânia (2), com peso corporal variando entre 3,0 kg e 5,0kg. Os exames foram feitos por um único examinador. Todas as fêmeas eram pluríparas e a fecundação foi alcançada por meio de monta natural ou inseminação artificial. A data de cruzamento foi escolhida para determinar o início dos exames (semana zero). A partir da primeira varredura foram feitas varreduras sucessivas a cada sete dias até se completar 70 dias.

Os animais pertenciam a um canil de comercialização de filhotes. O acompanhamento ultrassonográfico das fêmeas foi autorizado pelo proprietário do plantel e os procedimentos experimentais foram aprovados pelo Comitê de Ética em Pesquisa da Universidade Federal de Goiás, protocolo N° 002/2009.

O exame ultrassonográfico foi realizado com a cadela nos decúbitos dorsal, lateral direito e esquerdo. O abdome foi tricotomizado, higienizado e em seguida foi espalhado gel acústico em abundância. O exame foi executado, segundo as recomendações de NYLAND (2004) e CARVALHO (2004) para avaliação do sistema reprodutivo. O equipamento utilizado foi o My Lab Vet-30 acoplado a uma sonda linear multifrequencial com freqüência selecionada em 12 MHz.

Na avaliação ultrassonografica considerou-se a visibilização cronológica das estruturas extra-fetais (ovário, útero, placenta e vesícula gestacional) e fetais (embrião; batimento cardíaco; formação dos pólos caudais e craniais, aparecimento dos brotos dos membros torácicos e pélvicos; movimento fetal; visibilização de estômago; bexiga urinária, esqueleto, pulmão, fígado e rim). A data do parto foi registrada e os eventos foram colocados em ordem cronológica inversa de acordo com SON et al. (2001), KIM &SON (2007); SILVA et al. (2007), AISSI e SLIMANI, 2008; AISSI et al. (2008) e DAVIDSON & BAKER (2009).

Os resultados relativos aos dias de surgimento dos parâmetros extra-fetais e fetais foram apresentados na forma de média ± desvio-padrão (DP).

Resultados

A duração media da gestação das doze cadelas foi de 58,8±2,3 dias e a média de filhotes por ninhada de 3,8 filhotes. O útero pré-gestacional e os

ovários foram avaliados em média aos 2,7±2,1 dias e o pós-gestacional aos 65,7±2,3 dias após a data do cruzamento ou inseminação. As vesículas gestacionais e a placenta foram visibilizadas respectivamente nos 9,7±2,2 dias e 23,7±2,2 dias (Tabela 1).

Tabela 1. Médias ± desvios-padrão relativos ao aparecimento cronológico das estruturas extra-fetais durante a gestação de cadelas de pequeno porte.

Estruturas	Dia após o cruzamento	
	Média ± DP	Intervalo dos dias de aparecimento
Ovário	2,7±2,1	1 – 6
Útero pré-gestacional	2,7±2,1	1 – 6
Vesícula gestacional	9,7±2,2	8 – 13
Placenta	23,7±2,2	22 – 27
Útero pós-gestacional	65,7±2,3	64 – 69

Os ovários foram visibilizados como uma estrutura elíptica, hipoecóica localizados nos pólos caudais dos rins. Em nove cadelas foi possível visibilizar estruturas encapsuladas, de conteúdo anaecóico, contorno regular, observados de forma única ou múltipla, em um ou ambos os ovários sugerindo presença de cisto folicular (Fig. 1a).

O útero pré-gestacional apresentava-se isoecóico à gordura abdominal e mesentérios, dificultando a delimitação de seus contornos, contudo no corte transversal foi possível observá-lo como uma esfera discretamente hipoecóica, sem presença de conteúdo entre a vesícula urinária e o cólon, tendo este último sido utilizado como janela acústica (Fig. 1b). O útero pós-gestacional apresentou ecotextura hipoecóica em relação aos tecidos adjacentes, no entanto foi visibilizado com facilidade. Seu contorno era irregular, com presença de conteúdo hiperecóico e, foi possível avaliar as camadas musculares do órgão (Fig. 1d).

As vesículas gestacionais foram visibilizadas como estruturas arredondadas, de bordos definidos e conteúdo anaecóico homogêneo (Fig 1c). Identificadas inicialmente aos 9,7±2,2 dias desenvolveram-se durante as duas

semanas seguintes até serem identificadas com o conteúdo embrionário aos 17,7 dias.

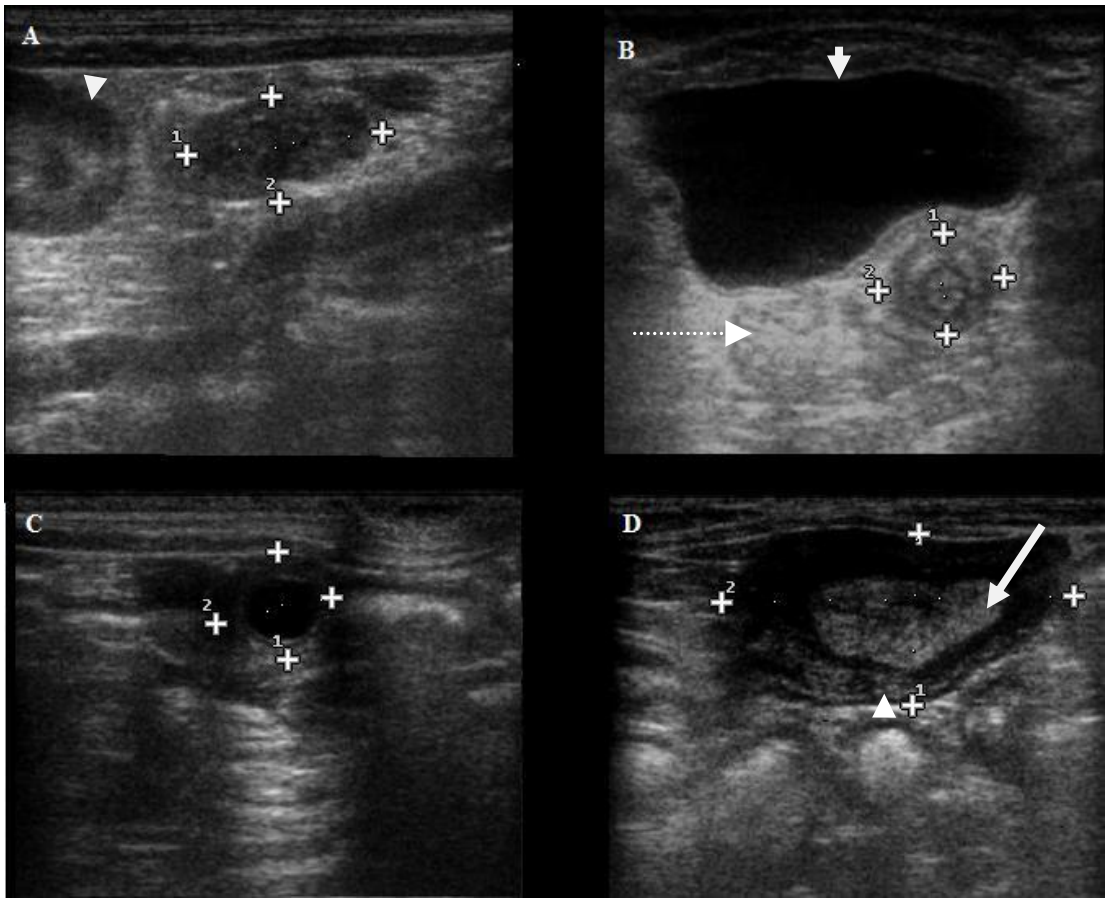

Fig. 1. Ultrassonograma das estruturas extra-fetais em cadelas gestantes de porte pequeno. A) ovário (entre cursores) medindo 0,97 cm x 1,79 cm, localizado próximo ao pólo caudal do rim direito (cabeça de seta); B) corte transversal do útero pré-gestacional (entre cursores) medindo 0,98 cm x 0,79cm, mostrando sua relação anatômica com a vesícula urinaria (seta branca) e o cólon (seta tracejada); C) vesícula gestacional medindo 1,08cm x 0,98 cm (entre cursores); D) útero pós-gestacional de contorno irregular medindo 3,20 cm x 1,56cm mostrando camada muscular hipoecóica (cabeça de seta) e conteúdo hiperecóico (seta branca). Fonte: Ferrari, M. 2009.

O feto e o movimento das fibras cardíacas foram percebidos com 16,7±2,2 dias. A forma bipolar do embrião e o aparecimento dos brotos dos membros foi visibilizado com 23,7±2,2 dias. A partir da formação dos membros foi possível observar o feto movimentando-se e inicia-se a visibilizaçao de conteúdo anaecóico no estomago aos 30,7±2,2 dias (Tab. 2).

Aos 37,7±2,2 dias o esqueleto foi visibilizado e identificou-se a diferenciação do fígado (hipoecóico) e o pulmão (hiperecóico) sendo observado contraste nítido e distinção entre as cavidades torácicas e abdominais (Fig. 2c). A vesícula urinária foi facilmente visibilizada pois apresentava-se repleta de

conteúdo anaecóico. A partir dos 44,8±2,2 dias o rim é visibilizado (Fig. 2d) sendo possível avaliar a córtex e a medular renal (Tabela 2).

Tabela 2. Médias ± desvios-padrão dos dias relativos ao aparecimento de estruturas embrionárias e fetais, incluindo o parto, na gestação de cadelas de pequeno porte.

Estruturas	**Dia após o cruzamento (Média ± DP)**	**Intervalo dos dias de aparecimento**
Embrião	16,7±2,2	15 – 20
Batimento cardíaco	16,7±2,2	15 – 20
Forma bipolar	23,7±2,2	22 – 27
Brotos dos membros	23,7±2,2	22 – 27
Movimento fetal	30,7±2,2	29 – 34
Estômago	30,7±2,2	29 – 34
Bexiga urinária	37,7±2,2	36 – 41
Esqueleto	37,7±2,2	36 – 41
Pulmão	37,7±2,2	36 – 41
Fígado	37,7±2,2	36 – 41
Rim	44,8±2,2	43 – 48

O embrião apresentava-se como uma estrutura hiperecóica de formato alongado envolvido por líquido anaecóico no interior da vesícula gestacional (Fig. 2a). Com o decorrer da gestação o embrião ocupa mais espaço dentro da vesícula, sendo possível visibilizar os membros, os movimentos e os pólos caudal e cranial (Fig.2b).

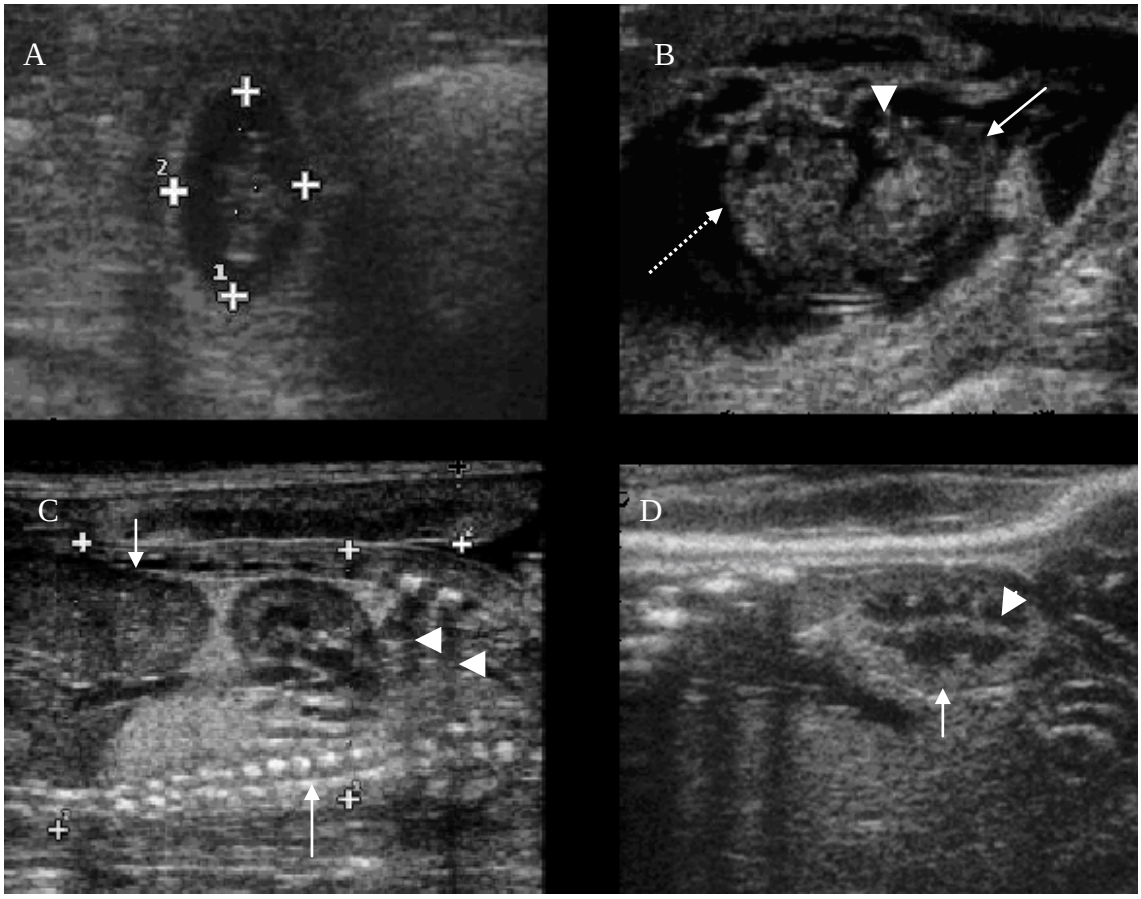

Figura 2. Ultrassonograma das estruturas embrionárias e fetais em cadelas gestantes de porte pequeno. A. Embrião de formato alongado hiperecóico envolvido por liquido anaecóico no interior da vesícula gestacional (entre cursores); B. Embrião na forma bipolar, sendo possível visibilizar os membros (cabeça de seta) os pólos caudal (seta maior) e cranial (seta tracejada); C. Feto apresentando pulmão hiperecóico (seta maior) e fígado hipoecóico (seta menor), presença de sombra acústica formada pelas costelas (cabeças de seta) ; D. Rim fetal evidenciando a córtex (seta) e a medular (cabeça de seta). Fonte: Ferrari, M. 2009.

Discussão

A gestação das cadelas de pequeno porte durou em media 58,8±2,3 (Tabela 1) contados a partir do cruzamento ou inseminação. KIM & SON (2007) encontraram média de 63 dias de gestação em miniaturas Schnauzer utilizando o pico do hormônio luteinizante como a data inicial para computar os dias. Presume-se que a diferença de quatro dias, entre os estudos, deveu-se a utilização de parâmetros diferentes para a definição da data inicial da gestação. No entanto, apesar da utilização de dosagens hormonais ser uma metodologia mais precisa na confirmação da ovulação, na prática os proprietários relatam a data do cruzamento, sendo o único parâmetro que o ecografista terá para predizer a data da gestação.

O peso corporal médio das cadelas no início do experimento foi de 4,0 kg, na semana cinco era de 5,0 kg e ao final foi de 4,0 kg e a média de filhotes por ninhada foi de 3,8. Similarmente KIM & SON (2007) relatam ninhada de 3,8 filhotes em Schnauzers miniatura com peso médio de 6,0 kg. Credita-se esta similaridade ao fato dos animais possuírem peso e porte semelhantes.

Os ovários e cistos foliculares ovariano foram visibilizados aos 2,7 dias após o cruzamento. Segundo DAVIDSON & BAKER (2009) a avaliação ovariana e uterina durante o período de estro e pós-gestacional devem ser mais estudados para serem utilizados, pois, o conhecimento do aspecto ultrassonográfico destas estruturas poderá ser útil na predição da ovulação e conseqüentemente na determinação da data do parto.

As vesículas gestacionais foram identificadas aos 9,7±2,2 dias (Tabela 1; Fig. 1c), sua visibilizaçao foi precoce comparada com os resultados encontrados por KIN & SON (2007) e AISSI & SLIMANI (2008) os quais, utilizando transdutores de 10 MHZ e 5 MHz, respectivamente, verificaram as vesículas gestacional com aproximadamente 18 dias. De acordo com FELICIANO et al., (2007) a utilização de transdutores de alta freqüência podem identificar as vesículas gestacionais até dez dias após a ovulação.

A placenta foi observada aos 23,7±2,2 dias após o cruzamento (Tabela 1), o que corresponde a 41,3 dias antes do parto. De forma semelhante, ALMEIDA et al. (2003) visibilizaram a placenta aos 43 dias antes do parto em cadelas da raça Boxer, utilizando transdutor linear de 7,5 MHz. Pode-se creditar o intervalo mais curto de detecção da placenta, no estudo em questão, a eficácia do transdutor utilizado (12MHz). Este aspecto relativo aos transdutores de alta freqüência foi evidenciado por FELICIANO et al., (2007).

A partir dos 16,7±2,2 dias (Tabela 2) foi possível identificar o movimento das fibras cardíacas e a presença do embrião como uma estrutura hiperecóica presente dentro da vesícula gestacional (Fig 2a). AISSI & SLIMANI (2008) trabalhando com transdutores de 5 MHz identificaram o embrião a partir de 22 dias após o cruzamento, como uma estrutura longa hiperecóica aderida a parede uterina no interior da vesícula gestacional. A caracterização ecográfica coincide com a encontrada nesse estudo (Fig. 2a), entretanto a precocidade na visibilizaçao do embrião supõe-se que seja devida a diferença entre as freqüências utilizadas nos transdutores.

O embrião assumiu a forma bipolar, com pólos caudal e cranial e foi possível identificar os brotos dos membros aos 23,7±2,2 dias (Tab. 2; Fig. 2b). KIN & SON (2007) observaram que o aparecimento da forma bipolar e dos brotos dos membros surgiu aos 28,9 dias e 29,8 dias, respectivamente. Os eventos foram visibilizados em momentos diferentes, contudo o estudo de KIN & SON (2007) realizou exames diários nas cadelas enquanto este estudo realizou exames semanais, o que contribuiu para a visibilizaçao dos eventos concomitantemente.

Movimento fetal e presença de conteúdo anaecóico no interior do estômago foram identificados aos 30,7±2,2 dias (Tab. 2). SON (2001); KIN & SON (2007); AISSI & SLIMANI (2008) identificaram o movimento fetal com aproximadamente 30 dias e o estômago com presença de conteúdo anaecóico aos 33 dias. Possivelmente, a diferença encontrada deve-se ao fato dos referidos autores utilizarem um parâmetro de exames diários, diferentemente desse trabalho que realizava avaliações semanais, supondo-se que por isso, alguns eventos aparecessem no mesmo período de tempo.

A partir dos 37,7 dias vários eventos ocorreram (Tab. 2), quais sejam: os ossos mineralizados, aparecem hiperecóicos e provocam a formação de sombras acústicas (Fig. 2c), o pulmão torna-se mais ecogênico e contrasta com o fígado hipoecóico (Fig.2c). A mesma seqüência de eventos é relatada por AISSI & SLIMANI (2008) entre 34 e 36 dias, e percebe-se que estão de acordo com as médias de dias encontrados no presente estudo.

No inicio da gestação os rins são pouco perceptíveis e com a maturação fetal é possível visibilizar o córtex e medular nitidamente (Fig 2d) aos 44,8 dias. Evento semelhante foi descrito por SON & KIN (2007) que visibilizaram os rins em fetos de cadelas schnauzer miniatura aos 42,2 dias utilizando transdutores de 7,5 MHz.

A utilização da freqüência de 12 MHz, ressaltou a precocidade na visibilização das vesículas gestacionais, contudo não houve diferença nos resultados após a semana quatro, BURK & FEENEY (2003) utilizaram freqüências superiores a 10 Mhz, e demonstraram que o aumento da freqüência imprime precocidade na visibilização das vesículas gestacionais, entretanto a partir do 35º dia de gestação essa sensibilidade não foi evidente na visibilização das estruturas fetais e extra-fetais.

A semana do cruzamento pode ser utilizada como marco referencial para a identificação ultrassonográfica seqüencial e diária dos eventos gestacionais e a predição do dia do parto.

A avaliação ultrassonográfica com transdutor de alta freqüência imprime precocidade na identificação das estruturas fetais e extra-fetais no inicio da gestação.

Conclusão

A utilização da freqüência de 12 Mhz permitiu a visibilização das vesículas gestacionais aos 9,7±2,2 dias de gestação, contribuindo para o diagnóstico precoce da prenhez, adicionalmente demonstrou ser eficaz na visibilização das estruturas fetais e extra-fetais permitindo a estimativa do dia do parto.

REFERENCIAS

1. AISSI, A.; ALLOUI, N.; SLIMANI, C.; TOURI, S. Preliminary study of the early ultrasonic diagnosis of pregnancy and fetal development in the dog. **Journal of Animal and Veterinary Advances**, Argélia, n. 7, v. 5, p. 607-611, 2008.
2. AISSI, A.; SLIMANI, S. Ultrasonographic appearance of gestational structures throughout pregnancy in bitches. **American Journal of Animal and Veterinary Science.** Nova York, v. 3, n. 1, p. 32-35, 2008.
3. ALMEIDA, A. H.; STERMAN, F. A.; MIGLINO, M. A. Mensuração ultra-sonografica das dimensões da placenta em gestações normais em cadela da raça boxer e sua relação com a idade gestacional. **Brazilian Journal of Veterinary Research and Animal Science**. São Paulo, v. 40 supp. 2, p. 136-140, 2003.
4. BECCALIA, M.; LUVONI, G.C. Comparison of the accuracy of two ultrasonographic measurements in predicting the parturition date in bitch., **Journal of Small Animal Practice.** Turin, v. 47, p. 670-673, 2006.
5. BURK, R. L.; FEENEY, D. A. **Small Animal Radiology and ultrassonography: A diagnostic Atlas and Text**, 3ed, St Louis: Elsevier Inc., 2003, 737f.
6. CARVALHO, C. F. **Ultra-sonografia em Pequenos Animais,** São Paulo: Editora Roca, 2004, 365f.
7. DAVIDSON A. P.; BAKER, T. W. Reproductive ultrasound of the bitch and queen. **Topics in Companion Animal Medicine,** Maryland, v. 4, n. 2, p. 55-63, 2009
8. FELICIANO M. A. R.; MUZZI, L. A. L.; LEITE, C. A. L.; JUNQUEIRA, M. A. Ultras-sonografia bidimensional convencional, de alta resolução e tridimensional no acompanhamento da gestação em cadela**, Arquivo Brasileiro de Medicina Veterinária e Zootecnia,** Belo Horizonte, v. 59, n. 5, p. 1333-1337, 2007
9. JABIN, V. C. P.; FINARD, J. C.; MENDES, F. C. C.; WEISS, R. R.; KOZICKI, L. E.; MORAES, R. Uso de exames ultra-sonograficos para determinar a data de parturiçao em cadelas da raça Yorkshire. **Archieve of Veterinary Science,** Paraná, v. 12 n. 1, p 63 – 70, 2007

10. KIM, B. S.; SON, C. H.; Time of initial detection of fetal and extra fetal structures by ultrasonographic examination in miniature schnauzer bitches. **Journal of Veterinary Science,** Coreia, V. 8, n. 3, p. 289-293, 2007.
11. KING, A. M. Development, advances and applications of diagnostic ultrasound in animals. **The Veterinary Journal**, Maryland, v. 171, p. 408-420, 2006.
12. LENARD, Z.; HOPPER, B.; LESTER, N.; RICHARDSON, J. ROBERTSON, I. Accuracy of prediction of canine litter size and gestational age with ultrasound., **Australian Veterinary Journal,** Sidney, v. 85, p. 222-225, 2007.
13. NYLAND, T. G.; MATTOON, J. S. **Ultra-som Diagnóstico em Pequenos Animais,** 2 ed., São Paulo: Editora Roca, 2004, 469f.
14. SILVA, M. R. C. STERMAN, F. A. ALMEIDA, A. H. Mensuração ultra-sonográfica das dimensões do crânio fetal em gestações normais em cadelas da raça boxer e sua relação com a idade gestacional, **Brazilian Journal of Veterinary Researcher Animal Science**, São Paulo, v. 44, supp, p. 25-29, 2007.
15. SON, C. H.; JEONG, K. A.; KIM, J. H.; PARK, I. C.; KIM, S. H.; LEE, C. S. Establishment of the prediction table of parturition day with ultrasonography in small pet dogs. **Journal of Veterinary Medical Science,** Coreia, v. 63, p. 715-721, 2001.

CAPITULO 3: ESTUDO COMPARATIVO ENTRE AS FREQUENCIAS 7,5 MHz, 10 MHz E 12 MHz NO DIAGNÓSTICO GESTACIONAL EM CADELAS.

Resumo

Os exames de diagnóstico por imagem são freqüentemente realizados durante a gestação para avaliar possíveis afecções maternas preexistentes, ou problemas inerentes à gravidez ou ao feto estando intimamente relacionados com o nascimento de filhotes sadios. A ultrassonografia é uma ferramenta importante no diagnostico e desenvolviemnto da gestação, no entanto, existem questões a esclarecer sobre as freqüências a serem utilizadas e os momentos para avaliação. Neste intuito foram escaneadas, por meio de ultrassonografia e com examinador único, 25 cadelas de diferentes raças, com peso corporal variando entre três e 19 quilogramas, e idade entre dois a seis anos durante dez semanas utilizando transdutor linear multifrequencial. Todas as fêmeas eram pluríparas e a fecundação foi alcançada por meio de monta natural ou inseminação artificial. O estudo objetivou acompanhar essas cadelas para avaliar o diagnóstico de gestação, o desenvolvimento morfológico e a detecção de possíveis alterações tanto maternas como fetais para estabelelcer um protocolo de pré-natal para espécie canina, adicionalmente comparou-se a habilidade das freqüências 7,5 MHz, 10 MHz e 12 MHz na acurácia das medidas e na resolução acústica das imagens. O diagnóstico gestacional não deve ser feito em apenas um momento, sendo necessário uma seqüência de exames de acompanhamento gestacional, a segunda, quarta e sétima semanas permitem avaliar os eventos durante a gestação, constituindo os melhores momentos para o pré-natal na espécie canina. O aumento da freqüência imprimiu precocidade no diagnóstico e melhorou a resolução da imagem, mas não demonstrou diferir no estabelecimento do diagnóstico da gestaçao e na acúracia das medidas de parametros extra-fetais e fetais por frequencias menores

PALAVRAS CHAVE: Desenvolvimento gestacional, resolução acústica, ultassom gestacional

Abstracts

Image diagnosis is used during pregnancy evaluation to identify possible sources of problems during gestation, helping physicians in the accurate diagnosis and determination of maternal and fetal disorders. To accompany gestation in different periods contributes to the health of newborn puppies. Ultrasound is important tool for diagnosis and development of pregnancy, although there are still some doubts about the type of probes to use for better imaging, as well as the best moment to evaluate pregnancy. For this propose, 25 bitches, of several breeds, weighing between three to 19 kilograms , aged between two to six years, were scanned with multi-frequency probe during ten weeks. The breeding was natural or artificial inseminations were performed in the bitches. The aim of this study was to undertake gestational diagnoses, fetal development and identify developmental disorders during pregnancy comparing the ability of transducer of 7.5 MHz, 10 MHz and 12 MHz in the measurements and acoustic resolution. Gestational diagnosis should be undertaken at various stages of fetal growth, during a sequence of examinations in the second, fourth and seventh weeks of pregnancy to evaluate gestation events. These are the best moments to evaluate canine prenatal development. Higher probe frequencies meant earlier diagnose and improved resolution of the image. This was not accompanied by earlier diagnose of gestation or accuracy of measurement of extrafetal characteristics, compared with lower probe frequencies.

KEYWORDS: Acoustic resolution, Gestational development, gestational ultrasound

Introdução

Exames de diagnóstico por imagem são freqüentemente realizados durante a gestação para avaliar possíveis afecções maternas preexistentes, ou problemas inerentes à gravidez ou ao feto. Os métodos mais difundidos são aqueles com pouco ou nenhum efeito sobre o feto, tais como a ultrassonografia e mais recentemente, a ressonância magnética nuclear. Exames que utilizam radiação ionizante como radiografias e de tomografia computadorizada, devem ser evitados e eventualmente descartados ou adiados, em virtude dos potenciais riscos à saúde do feto (CERRI & OLIVEIRA, 2002; NYLAND, 2004; D'IPPOLITO & MEDEIROS, 2005).

O acompanhamento da gestante e os cuidados pré-natais estão intimamente relacionados com o nascimento de filhotes sadios. DOMINGOS et al, (2008) citam que até 30% dos filhotes podem morrer antes do desmame. Acrescentam que a gestação pode ser interrompida, devido absorção embrionária, morte fetal e abortos causados por erros nutricionais, manejo inadequado, aparecimento de doenças ou tratamentos que prejudicam essa fase reprodutiva. Os autores enfatizam que o acompanhamento da gestação e conseqüente previsão do dia do parto são importantes para o sucesso do processo reprodutivo.

A imagem ultrassonográfica é materializada com o auxílio de transdutores. Segundo FELICIANO et al, (2007), transdutores entre 10 MHz e 15 MHz fornecem imagens com melhor definição, possibilitando a avaliação de detalhes do trato reprodutivo da fêmea e do desenvolvimento e organogênese do feto, uma vez que são de alta freqüência, quando comparados com os transdutores de 7,5 MHz.

Diante o exposto constata-se a importância do exame ultrassonográfico na avaliação do feto e das cadelas durante toda a gestação. No entanto, ainda existem questões a esclarecer sobre os tipos de transdutores a serem utilizados, os momentos para avaliação e os achados de imagem. Sendo assim, o presente estudo objetivou acompanhar cadelas gestantes para avaliar o desenvolvimento morfológico e detecção de possíveis alterações, para estabelecer um protocolo de pré-natal para cadelas gestantes e adicionalmente comparar a habilidade das freqüências 7,5 MHz, 10 MHz e 12 MHz.

Materiais e métodos

Foram escaneadas, por meio de ultrassonografia, dois bullldogs franceses, um bulldog inglês, um cocker spaniel americano, um lhasa apso, dois lulus da pomerânia, um maltês, um pug, um poodle, um schnauzer, dois pastores de sheltland, dez shi-tzu e dois yorkshire terrier, perfazendo um total de 25 cadelas, com peso corporal variando entre três e 19 quilogramas, e idade entre dois a seis anos. Todas as fêmeas eram pluríparas e a fecundação foi alcançada por meio de monta natural ou inseminação artificial.

Os animais pertenciam a um canil de comercialização de filhotes e o acompanhamento ultrassonográfico das fêmeas foi autorizado pelo proprietário do plantel. Os procedimentos experimentais foram aprovados pelo Comitê de Ética em Pesquisa da Universidade Federal de Goiás, protocolo N° 002/2009.

Como critério de inclusão determinou-se que seriam examinadas as fêmeas que acasalassem ou fossem inseminadas dentro da semana de realização da primeira ultrassonografia. A partir desta semana, denominada de semana zero, os exames foram realizados por examinador único durante dez semanas, com intervalo de sete dias entre os exames. Cadelas em que não se constatou a formação da vesícula gestacional por duas semanas consecutivas foram excluídas do grupo.

O exame ultrassonográfico foi realizado com a cadela nos decúbitos dorsal, lateral direito e esquerdo. O abdome foi tricotomizado, higienizado e em seguida foi espalhado gel acústico em abundância. O exame foi executado, segundo as recomendações de NYLAND (2004) e CARVALHO (2004) para avaliação do sistema reprodutivo. O equipamento utilizado foi o My Lab Vet-30 acoplado a uma sonda linear multifrequencial com freqüências de 7,5MHz, 10 MHz e 12 MHz.

Os parâmetros observados durante o exame foram divididos em maternos (ovário, útero, vesícula gestacional, placenta) e fetais (comprimento crânio-caudal e diâmetros do crânio, abdômen e tórax). As mensurações foram realizadas com cada uma das freqüências em períodos pré-determinados, como disposto no Quadro 1.

Quadro 1. Parâmetros extra-fetais e fetais, período de obtenção e tipo de mensuração realizada durante o exame ultrassonográfico.

Parâmetros		Período de obtenção (semanas)	Mensurações
Extra-fetais	Ovários	0,1,2 e 3	Eixo transversal e longitudinal
	Útero	0,1,2,9 e 10	Eixo transversal e longitudinal
	Placenta	4,5,6,7 e 8	Espessura parede
	Vesícula gestacional	1,2,3 e 4	Eixo transversal e longitudinal
Fetais	Completo	3 e 4	Comprimento crânio-caudal
	Crânio	4,5,6,7 e 8	Distância parietal
	Tórax	4,5,6,7 e 8	Diâmetro
	Abdome	4,5,6,7 e 8	Diâmetro

As variáveis quantitativas foram analisadas usando o programa estatístico SAS ®. A análise de variância para comparar os três transdutores foi realizada por meio do procedimento GLM (general linear model) e foram incluídos no modelo os efeitos de transdutores e semanas de gestação bem como a interação entre a semana e o transdutor. As médias dos efeitos significativos foram comparadas usando o teste de Tukey ($p<0,05$).

Resultados

A resolução das imagens obtidas das estruturas extra-fetais e fetais foram semelhantes quanto à ecogenicidade, formação de artefatos e resolução acústica para as três freqüências de transdutores. Na Figura 1 observa-se as imagens comparativas do útero, vesícula gestacional e feto nas freqüências 7,5MHz, 10MHz e 12MHz.

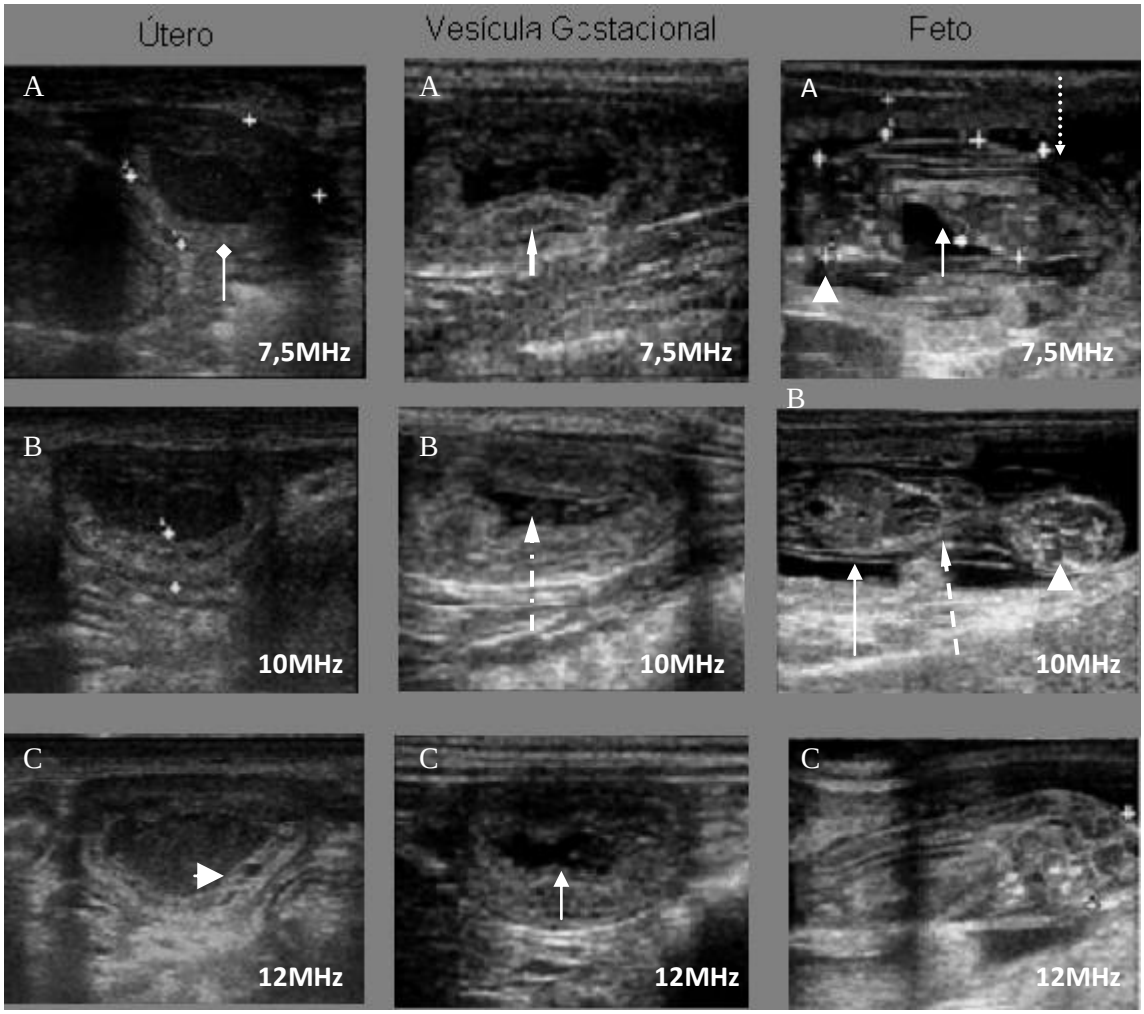

Figura 1. Imagens comparando a resolução espacial dos transdutores 7,5MHz, 10 MHz e 12 MHz. Útero: aumentado de volume com presença de conteúdo hipoecoico (seta) medindo 1,79cm x 2,39 cm (A), com espessamento de parede uterina (entre cursores) medindo 0,68 cm (B) e presença de hiperplasia cística das glândulas uterinas (seta); Vesícula gestacional: contorno irregular (seta) medindo 2,42 cm x 1,09 cm (A) com perda evidente do conteúdo (seta tracejada- B) e sem presença do embrião em seu interior (seta – C); Feto: em corte longitudinal (A) evidenciando o crânio (cabeça de seta) com diâmetro de 1,15 cm, tórax (seta) medindo 1,14 cm e o abdome (seta tracejada) medindo 1,22cm. Corte sagital do feto (B) mostrando o abdome (seta) medindo 1,20 cm, o tórax (seta tracejada) medindo 1,15cm e o crânio (cabeça de seta) medindo 1,13 cm. Corte longitudinal do feto (C) mostrando o diâmetro do crânio medindo 1,15cm (entre cursores).

A gestação foi confirmada em 18 (72%) cadelas indiferentemente do transdutor utilizado. Das sete fêmeas (28%) que não gestaram, três (12%) foram consideradas não fecundadas, uma vez que durante três avaliações

consecutivas, não se identificou vesícula gestacional. Duas (8%) apresentaram aumento de volume uterino, com espessamento e visibilizaçao de pequenos cistos na parede uterina, presença de conteúdo de aspecto hipoecóico homogêneo caracterizando uma hiperplasia das glândulas uterinas, configurando quadro inicial de piometra (Fig. 1-útero). Nas outras duas (8%) cadelas foi visibilizado a presença de blastocisto e início da formação embrionária, contudo entre a terceira e a quarta semanas a vesícula gestacional apresentou diminuição evidente do conteúdo anaecóico, irregularidade de parede e diminuição de tamanho desaparecendo ao inicio da quinta semana, caracterizando absorção fetal (Fig. 1-vesícula gestacional).

Na primeira avaliação ultrassonográfica (semana zero) o ovário foi visibilizado nas 25 cadelas como uma estrutura elíptica, hipoecóica localizada próxima ao pólo caudal dos rins direito e esquerdo. Em nove destas foi possível avaliar estruturas de contorno regular, com presença de cápsula, conteúdo anaecóico homogêneo, que se apresentavam de forma única ou múltipla em um ou em ambos os ovários caracterizando presença de cisto folicular ovariano. Após sete dias (semana um) em apenas uma cadela foram identificadas no interior do útero, estruturas de contorno arredondado regular, conteúdo anaecóico homogêneo, correspondentes vesícula gestacional (Fig. 2).

As vesículas gestacionais foram observadas em maior número de cadelas (n=16) na semana dois. Na semana seguinte (semana três) em sete cadelas observou-se área hiperecóica, de contorno alongado regular, ao longo da vesícula gestacional caracterizando a formação do embrião. A partir da quarta semana foram identificados eventos relacionados com as estruturas fetais. Em seis cadelas visibilizou-se os brotos dos membros, o pólo caudal e cranial do feto e, o movimento cardíaco era evidente. Na semana seguinte, 18 cadelas apresentavam o feto e foi possível acompanhar a organogênese e maturação dos mesmos durante a semana seis, sete e oito. O parto e a involução uterina foram avaliados durante as semanas oito, nove e dez nas 18 cadelas que estavam gestantes (Fig. 1).

Os eventos relacionados com a não gestação foram observados em maior freqüência nas semanas dois, três e quatro. Nas semanas três e quatro notou-se que algumas vesículas gestacionais apresentaram irregularidade na

parede, diminuição do conteúdo anaecóico, não formação do embrião, desaparecendo por completo na semana seguinte (semana cinco), configurando quadro de absorção fetal. Apenas em uma cadela verificou-se exame compatível com piometra nas semanas seis e sete (Fig 1).

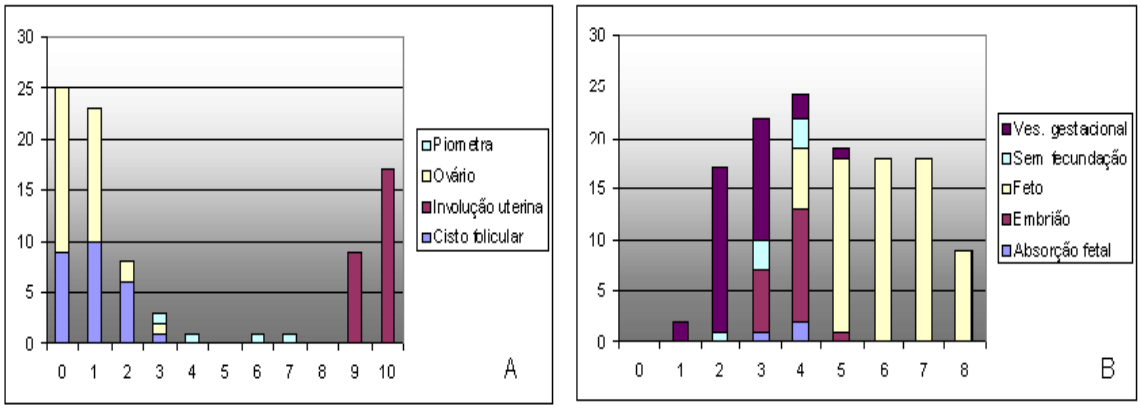

Fig. 2. Eventos observados no decorrer de dez semanas de acompanhamento de 25 cadelas, durante varredura ultrassonográfica utilizando transdutor de 7,5 MHz, 10 MHz e 12 MHz. A. O comportamento dos eventos observados: o numero de cistos ovarianos foliculares, aparecimento de piometra, visibilização dos ovários e os processos de involução uterina. B. foram observados o aparecimento das vesículas gestacionais e a evolução para embrião e subsequentemente para feto, os eventos de absorção fetal e a não fecundação de alguns animais.

Os valores médios das mensurações das estruturas maternas (ovários, útero, vesícula gestacional e placenta) e fetais (comprimento fetal, diâmetro do crânio, abdômen e tórax), no decorrer das semanas não diferiram ($p \geq 0,05$) quando comparados entre as freqüências 7,5 MHz, 10 MHz e 12 MHz (Tabela 1).

Tabela 1. Valores médios ± desvios-padrão em centímetros, das estruturas avaliadas em cadelas gestantes, por meio de ultrassonografia, utilizando transdutor linear multifrequêncial selecionado distintamente, para freqüências de 7,5 MHz, 10 MHz e 12MHz. As variáveis foram analisadas utilizando os teste de Tukey ($p \leq 0,05$)

Estruturas	Cortes/	7,5 MHz	10 MHz	12 MHz	P	Média

	Regiões					geral
Ovário esquerdo	T	0,79±0,11	0,82±0,14	0,78±0,13	0,61	0,79±0,02
	L	1,26±0,16	1,26±0,19	1,22±0,17	0,99	1,25±0,03
Ovário direito	T	0,80±0,11	0,80±0,10	0,77±0,16	0,78	0,79±0,02
	L	1,24±0,18	1,32±0,17	1,33±0,21	0,08	1,30±0,05
Útero	T	1,03±0,20	1,04±0,23	1,08±0,25	0,81	1,05±0,02
	L	1,27±0,28	1,26±0,31	1,36±0,41	0,92	1,30±0,05
Vesícula gestacional	T	1,75±0,38	1,82±0,53	1,73±0,86	0,91	1,77±0,05
	L	2,18±0,59	2,26±0,62	2,22±1,10	0,81	2,22±0,04
Placenta		0,66±0,09	0,66±0,06	0,66±0,09	0,86	0,66±0,00
Feto	CrCa	1,55±0,48	1,69±0,64	1,44±0,57	0,34	1,56±0,13
	Tórax	1,86±0,27	1,88±0,31	1,94±0,90	0,72	1,89±0,04
	Crânio	1,81±0,24	1,83±0,26	1,81±0,72	0,63	1,82±0,01
	Abdome	2,28±0,39	2,28±0,38	2,33±1,00	0,56	2,30±0,03

T-corte transversal; L-corte longitudinal; CrCa-comprimento crânio-caudal do feto; P-nível de significância.Médias nas linhas sem letra em comum não diferem pelo teste de Tukey (p≤0,05).

Discussão

A resolução das imagens ultrassonográficas obtidas para as estruturas extra-fetais e fetais foram semelhantes nas freqüências 7,5MHz, 10MHz e 12MHz (Fig. 1). Estas observações diferem das de FELICIANO et al. (2007) os quais relatam otimização da imagem com transdutor de 15 MHz, quando comparado com o de 7,5MHz e citam que transdutores de alta freqüência poderiam gerar resolução acústica melhor auxiliando no diagnóstico precoce da gestação. No entanto, durante a realização consecutiva e comparativa dos exames as verificações permitem supor que a resolução acústica de uma imagem não é dependente apenas da freqüência do transdutor, mas de fatores também de fatores como a tecnologia da máquina e a experiência do operador.

As vesiculas gestacionais foram visibiladas, em maior número, a partir da segunda semana . o desenvolvimento e direnciação em embrião e feto, observando-se a formacão do crânio, tórax e abdome da quarta a sétima semanas (Fig. 2). Os resultados encontrados estão de acordo com CARVALHO (2004); NYLAND (2004); PEIXOTO (2009) que caracterizaram a

detecção do embrião aos 14 dias de gestação e sua diferenciação em feto com presença de crânio, tórax e abdome entre o 38º e o 42º dia de gestação.

O parto foi observado entre a semana oito e nove, entre 56 e 63 dias após o cruzamento, este resultado está de acordo com LUZ et al,(2005) que detectaram o parto no intervalo de 56 a 68 dias considerando o primeiro dia de cruzamento como referencia, na especie canina.

Após o parto o útero foi avaliado por mais duas semanas e verificou-se a presença de conteudo hipoecóico, contorno irregular e, as camadas musculares evidentes no pós-parto diminuiram nos exames seguintes (Fig. 2). Estes achados corroboram as observações de FERRI & VICENT (2001) os quais relatam sobre a redução do diâmetro úterino em função da ação da apoptose celular, sendo que esta ocorrência é percebida com mais intensidade nas duas primeiras semanas após o parto, estabilizando-se a partir de 28 dias do pós-parto.

Ainda na figura 2, pode-se observar nas semanas dois e três, 88% das cadelas estavam positivas para gestação e que, durante a terceira e a quarta semanas confirmou-se a negatividade da gestação em 16% das cadelas. LUZ et al. (2005) citam que absorções fetais ocorrem entre a 15º e a 35º dia de gestação e de acordo com STEIGER et al. (2006) a morte fetal pode ocorrer por fatores que influênciam na diminuição da produçao de progesterona, aumento a secreção de prostaglandinas e morte por hipoxia dos sitios placentarios.

Os resultados descritos na Figura 2 demostram que na rotina clínica, o acompanhamento gestacional não deve ser feito em apenas um momento. São necessárias avaliações seriadas, pois, a sucessão de eventos pode interferir no diagnóstico preciso da gestação O exame ultrassonografico deve ser realizado de forma sequencial e seriada. As semanas dois, quatro e sete foram os periodos que mais eventos puderam ser visibilizados, configurando um protocolo minimo padrão para o acompanhamento gestacional, estando de acordo com DOMINGOS et al. (2008) que cita que a gestação pode ser imterrompida em qualquer fase, enfatizou que o acompanhamento seriado da gestação é importante para o sucesso do processo reprodutivo.

As médias obtidas das aferições extra-fetais e fetais comparadas nas frequências 7,5 MHz, 10 MHz e 12 MHz (Tabela 1) foram semelhantes ($p \leq 0,05$)

indicando que os trandutores não interferiram com a acurácia das mensurações.

A medida media do ovário esquerdo foi 0,79±0,02cm x 1,25±0,03cm, e do direito foi 0,79±0,02cm x 1,30±0,05cm. Os resultados encontrados estão de acordo com os valores encontrados por NYLAND, (2004) que relatou valor médio das medidas dos ovários de 0,7 cm x 1,5 cm. O valor médio do útero foi 1,05±0,02cm x 1,30±0,05cm e corroboram com os valores médios apresentados por NYLAND, (2004) de 1,4 a 3,0 cm dependendo do tamanho da cadela, numero de gestações anteriores e se esse está gestante.

A vesícula gestacional mediu em média 1,77±0,05cm x 2,22±0,04cm, os resultados apresentados por SON et al.,(2001) para vesícula gestacional com 29 dias de antes do parto foi de 2,20cm sendo semelhante aos encontrados. A placenta teve espessura media de 0,66±0,0cm, e está em desacordo com o valor encontrado por ALMEIDA et al., (2003) em que a placenta teve medida de 1,1cm, essa diferença deve-se ao fato do autor ter padronizado seu estudo com a raça boxer, que é maior que a padronizada nesse estudo. Os parâmetros médios para o comprimento fetal (1,56±0,13cm), diâmetro biparietal (1,82±0,01cm), diâmetro do abdome (2,30±0,03cm) e do tórax (1,89±004cm). JABIN et al.,(2007) encontrou valores de 3,35 cm para comprimento fetal e 2,35 para diâmetro biparietal e afirma que essas medidas juntamente com o diâmetro do abdome e do tórax tem correlação alta na predição do parto, contudo não apresenta as medidas medias para essas variáveis. A diferença nos valores supõe-se que seja devido a essa mensuração ter sido feita em fase gestacional diferente da utilizada pelo autor.

Conclusão

O aumento da frequencia dos transdutores melhora a resolução da imagem, mas não interfere no estabelecimento do diagnóstico da gestaçao e na acúracia das medidas de parametros extra-fetais e fetais por frequencias menores, entretanto o diagnóstico precoce melhora com o aumento da frequencia.

A gestação canina deve ser avaliada de forma sequencial, semelhante ao pré-natal humano, o protocolo mais adequado de acordo com os eventos vistos, é na segunda, quarta e setima semana.

REFERENCIAS

1. ALMEIDA, A. H.; STERMAN, F. A.; MIGLINO, M. A. Mensuração ultra-sonografica das dimensões da placenta em gestações normais em cadela da raça boxer e sua relação com a idade gestacional. **Brazilian Journal of Veterinary Research and Animal Science**. São Paulo, v. 40 supp. 2, p. 136-140, 2003.
2. CARVALHO, C. F. **Ultra-sonografia em Pequenos Animais,** São Paulo: Editora Roca, 2004, 365f.
3. CERRI, G. G.; OLIVEIRA, I. R. S. **Ultra-sonografia Abdominal.** Rio de Janeiro, RJ; editora reinventer, 2002, 966f.
4. D'IPPOLITO, G.; MEDEIROS, R. B. Exames radiológicos na gestação, **Radiologia Brasileira** São Paulo, v. 6, n. 38, p. 447-450, 2005.
5. DOMINGOS, T., C., S.; ROCHA A., A.; CUNHA I., C., N. Cuidados básicos com a gestante e o neonato canino e felino: revisão de literatura. **Jornal Brasileiro de Ciência Animal**, Rio de Janeiro, v. 1, n. 2, p. 94-120, 2009
6. FELICIANO M.A.R.; MUZZI, L.A.L; LEITE, C.A.L; JUNQUEIRA, M.A. Ultras-sonografia bidimensional convencional, de alta resolução e tridimensional no acompanhamento da gestação em cadela**, Arquivo Brasileiro de Medicina Veterinária e Zootecnia,** Belo Horizonte, v. 59, n. 5, p. 1333-1337, 2007
7. FERRI, S. T. S.; VICENTE, W. R. R.; Estudo ultra-sonografico da involução uterina pós-parto em cadelas. **Arquivo Brasileiro de Medicina Veterinária e Zootecnia**, Belo Horizonte, v. 54, n. 1, p. 19-23, 2002.
8. JABIN, V. C. P.; FINARD, J. C.; MENDES, F. C. C.; WEISS, R. R.; KOZICKI, L. E.; MORAES, R. Uso de exames ultra-sonograficos para determinar a data de parturiçao em cadelas da raça Yorkshire. **Archieve of Veterinary Science,** Paraná, v. 12, n. 1, p. 63–70, 2007
9. KIM, B. S.; SON, C. H.; Time of initial detection of fetal and extra fetal structures by ultrasonographic examination in miniature schnauzer bitches. **Journal of veterinary science** Coreia, V. 8 n. 3 p 289-293, 2007.
10. LENARD, Z.; HOPPER, B.; LESTER, N.; RICHARDSON,J.; ROBERTSON, I. Accuracy of prediction of canine litter size and gestational age with ultrasound., **Australian Veterinary Journal,** Sidney, v. 85, p. 222-225, 2007.

11. LUZ, M. R.; FREITAS, P. M. C.; PEREIRA, E.Z.; Gestação e parto em cadelas: fisiologia, diagnóstico de gestação tratamento das distocias, **Revista Brasileira de Reprodução Animal**, Belo Horizonte, v. 29 n. 3/4 p. 142-150, 2005
12. NYLAND, T. G.; MATTOON, J. S. **Ultra-som Diagnóstico em Pequenos Animais,** 2 ed., São Paulo: Editora Roca, 2004, 469f.
13. PEIXOTO, G. C. X. Avaliação ultrassonográfica de gestação em cadelas – uma revisão. **PUBVET**. Londrina, v. 3, n. 19, Art # 586, 2009
14. SILVA, M. R. C.; STERMAN, F. A.; ALMEIDA, A. H. Mensuração ultra-sonográfica das dimensões do crânio fetal em gestações normais em cadelas da raça boxer e sua relação com a idade gestacional, **Brazilian Journal of Veterinary Researcher Animal Science**, São Paulo, v. 44, supp, p. 25-29, 2007.
15. SON, C. H.; JEONG, K. A.; KIM, J. H.; PARK, I. C.; KIM, S. H.; LEE, C. S. Establishment of the prediction table of parturition day with ultrasonography in small pet dogs. **Journal of Veterinary Medical Science,** Coreia, v. 63, p. 715-721, 2001.
16. STEIGER, K.; POLTT, P.; HOEFTMANN, T.; MEYER-LINDENBERG, A.; SCHOON, H.-A.; GÜNZEL-APLE, A.-R. Morphology of canine placental sites after induced embryonic or fetal death. **Thereogenology,** Philadelphia, v. 66, p. 1709–1714, 2006.

CAPITULO 4 – CONSIDERAÇOES FINAIS

A utilização de exames que possibilitam a visibilização e a interpretação de uma imagem anatômica auxilia de forma única o médico veterinário a confirmar ou descartar uma suspeita clinica, contudo para garantir segurança é necessário pessoal treinado e experiente. A ultrassonografia é um recurso rico em informações, pois possibilita uma avaliação em tempo real dos eventos fisiológicos ou de afecções. Além disso, não requer preparos especiais do paciente e não utiliza radiações ionizantes que causam efeitos biológicos.

Na área de reprodução animal é um instrumento importante no acompanhamento gestacional e desenvolvimento fetal. Atualmente os equipamentos de ultrassom vêm recebendo tecnologia mais avançadas associadas a transdutores com freqüência cada vez mais alta, tornando a utilização desse exame mais seguro e preciso.

Contudo a utilização desvinculada do estudo das limitações e aplicações de cada tipo de exame pode gerar muitos diagnósticos errôneos, causando muitos prejuízos para a medicina veterinária. Por isso não basta apenas tecnologia é necessário dedicação e atualização constante. A utilização de transdutores de alta freqüência demonstrou melhorar a resolução das imagens, entretanto, não é preponderante para o diagnóstico correto das alterações, pois as outras freqüências demonstraram ser eficazes no mesmo tipo de exame.

O diagnóstico gestacional, não é apenas o fato de confirmar ou não a presença de fetos no útero, pois a gestação é uma sucessão de eventos fisiológicos, passiveis de alterações no decorrer desse período, e semelhantemente, a medicina humana, que acompanha a gestação em vários períodos, a gestação canina também deve ser acompanhada de forma seriada, introduzindo o conceito de pré-natal canino. Enfim a gestação canina e a área de diagnóstico por imagem necessitam muita dedicação, treinamento e estudo.