UNIVERSIDADE FEDERAL DE GOIÁS
PROGRAMA DE PÓS-GRADUAÇÃO EM CIÊNCIAS DA SAÚDE

LUCIANA LAVIGNE LINHARES

EFEITOS DA ADMINISTRAÇÃO TÓPICA DA FORMULAÇÃO DE NANOESFERA DO MALATO DE SUNITINIBE NA INIBIÇÃO DE NEOVASCULARIZAÇÃO CORNEANA INDUZIDA EM COELHOS

Goiânia
2016

LUCIANA LAVIGNE LINHARES

EFEITOS DA ADMINISTRAÇÃO TÓPICA DA FORMULAÇÃO DE NANOESFERA DO MALATO DE SUNITINIBE NA INIBIÇÃO DE NEOVASCULARIZAÇÃO CORNEANA INDUZIDA EM COELHOS

Dissertação apresentada ao Programa de Pós-Graduação em Ciências da Saúde da Universidade Federal de Goiás para obtenção do Título de Mestre em Ciências da Saúde.

Orientador:
Prof. Dr. Marcos Pereira de Ávila
Co-orientador:
Prof. Dr. David Leonardo Cruvinel Isaac

Goiânia
2016

Lavigne Linhares, Luciana

Efeitos da administração tópica da formulação de nanoesfera do malato de sunitinibe na inibição de neovascularização corneana induzida em coelhos

[manuscrito] / Luciana Lavigne Linhares. - 2016.

Orientador: Prof. Dr. Marcos Ávila; co-orientador Prof. Dr. David Isaac.

Dissertação (Mestrado) - Universidade Federal de Goiás, Faculdade de Medicina (FM), Programa de Pós-Graduação em Ciências da Saúde, Goiânia, 2016.

Bibliografia. Anexos. Apêndice.

Inclui siglas, tabelas, lista de figuras, lista de tabelas.

1. Sunitinibe. 2. Neovascularização corneana. 3. Nanoesfera. 4. Nanotecnologia. 5. Angiogênese I. Ávila, Marcos, orient. II. Isaac, David , co-orient. III. Título.

Programa de Pós-Graduação em Ciências da Saúde
da Universidade Federal de Goiás

BANCA EXAMINADORA DA DISSERTAÇÃO DE MESTRADO

Aluno(a): Luciana Lavigne Linhares

Orientador(a): Prof. Dr. Marcos Pereira de Ávila

Co-Orientador(a): Prof. Dr. David Leonardo Cruvinel Isaac

Membros

1. Prof. Dr. Marcos Pereira de Ávila

2. Prof. Dr. Alan Ricardo Rassi

3. Prof. Dr. Francisco Eduardo Lopes de Lima

Data: 29/03/2016

Dedico este trabalho a minha família e professores por todo apoio, força e compreensão e a todos que participaram e contribuíram de alguma forma para que esse trabalho fosse possível.

AGRADECIMENTOS

Ao meu orientador, Professor Doutor Marcos Ávila, Professor Titular de Oftalmologia da Faculdade de Medicina da Universidade Federal de Goiás, exemplo de médico e de ser humano, a quem tenho grande admiração e gratidão por ter me orientado e proporcionado a oportunidade da realização do mestrado.

Ao meu co-orientador, Professor Doutor David Leonardo Cruvinel Isaac por todo incentivo para a realização do mestrado e por toda ajuda na estruturação e revisão desta Dissertação, sendo um médico de inestimável valia para minha formação profissional.

Ao meus pais, José Léo Lavigne Filho e Maria Silvana Castro Lavigne, por todo apoio na conclusão do mestrado e por me possibilitarem conquistar tudo que eu alcancei até hoje.

Ao meu marido, Gustavo Linhares Rodrigues, pelo estímulo aos meus estudos e compreensão das minhas ausências.

Ao Doutor José Maurício Botto de Barros Garcia, médico do CEROF-UFG, por todo apoio e colaboração na realização deste trabalho.

À Doutora Luísa Salles, médica residente do CEROF-UFG e uma grande amiga, pela seu companheirismo e esforço na conclusão desse trabalho.

À Profa. Dra. Eliana Martins Lima e ao Prof. Dr. Leonardo Gomes Souza da FarmaTec pela ajuda e pela disponibilização do medicamento para que se tornasse possível a realização dessa pesquisa.

À equipe do Centro de Referência em Oftalmologia - UFG, por toda ajuda na logística para a realização do trabalho.

A todos os amigos, que mesmo não envolvidos diretamente, auxiliaram com apoio, conselhos e me incentivaram durante todo o período do mestrado.

SUMÁRIO

FIGURAS ix
SÍMBOLOS, SIGLAS E ABREVIATURAS x
RESUMO xii
ABSTRACT xiii
1 INTRODUÇÃO 1
2 REVISÃO DA LITERATURA 3
2.1 Angiogênese 3
2.2 Bevacizumabe 4
2.3 Ranibizumabe 4
2.4 Sunitinibe 5
2.5 Tratamento da neovascularização corneana 6
2.6 Nanotecnologia 6
2.6.1 Lipossomas 7
2.6.2 Nanoesferas/ Nanocápsulas 8
2.6.3 Niossomas 10
2.6.4 Dendrímeros 10
2.6.5 Microemulsões 10
2.6.6 Ciclodextrinas 11
2.6.7 Nanopartículas de ouro e prata 11
2.6.8 Estudo experimental em coelhos 12
3 OBJETIVOS 14
4 MÉTODO(S) 15
4.1 Desenho do Estudo 15
4.2 Considerações Éticas 15
4.3 Os animais 15
4.3.1 Critérios de Inclusão 16
4.3.2 Critérios de Exclusão 16
4.3.3 Acompanhamento dos Animais 16

4.4 Grupo de estudo 17
4.5 Indução de neovascularização corneana.....18
4.5.1 Anestesia.....18
4.5.2. Exame Clínico Oftalmológico 18
4.5.3 Queimadura corneana 19
4.6 Documentação fotográfica 21
4.7 Formulação tópica do hidróxido de sódio 1M 23
4.8 Formulação tópica do sunitinibe 23
4.9 Acompanhamento dos animais em tratamento.....24
4.10 Eutanásia 24
4.11 Análise Histopatológica da Córnea 24
4.12 Análise Estatística.....26
5. RESULTADOS.....28
5.1 Resultados da neovascularização corneana 28
5.2 Resultados da avaliação clínica.....29
5.3 Resultados da avaliação histopatológica.....29
6. DISCUSSÃO.....31
7. CONCLUSÕES.....35
8. REFERÊNCIAS 36
9 APÊNDICE A – CONFLITO DE INTERESSE 43
10 ANEXOS 44

FIGURAS

Figura 1: *Representação esquemática da classificação de nanopartículas e micropartículas……..……9*

Figura 2: *Coelho em gaiola, no biotério……17*

Figura 3: *Coelho 4 sendo submetido a queimadura corneana com haste flexível estéril……20*

Figura 4: *Irrigação da córnea com soro fisiológico 0,9% por 1 minuto em coelho 3, após queimadura corneana…….20*

Figura 5: *Coelho 1, olho direito (Grupo A); ausência de neovascularização corneana após 14 dias de tratamento……21*

Figura 6: *Coelho 1, olho esquerdo (Grupo B); presença de neovascularização corneana após 14 dias de tratamento…….22*

Figura 7: *Coelho 1, olho esquerdo (Grupo B); delimitação da área de neovascularização corneana pelo programa de computador ImageJ (5,43 mm^2)……..….22*

Figura 8: *Fotomicrografia da histologia corneana do coelho 4, HE, 100 X…….25*

SÍMBOLOS, SIGLAS E ABREVIATURAS

°C- Grau Celsius
ARVO- Associação para Pesquisa em Visão e Oftalmologia, do inglês "Association for Research in Vision and Ophthalmology"
Au-NPS- Nanopartículas de ouro, do inglês "gold nanoparticles"
bFGF- Fator de crescimento básico de fibroblastos, do inglês "basic Fibroblast Growth Factor"
CDs- Ciclodextrinas
CEROF- Centro de Referência em Oftalmologia
CEUA/HC- Comitê de Ética no Uso de Animais do Hospital das Clínicas
DDSs- Sistema de liberação do fármaco, do inglês "Drug delivery systems"
EPR- Epitélio pigmentado da retina
EVZ- Escola de Veterinária e Zootecnia
FDA- Administração de alimentos e medicamentos, do inglês "Food and Drug Admnistration"
g- Grama
h- Hora
HE- Hematoxilina-Eosina
IBM- Máquinas de Negócios Internacionais, do inglês "International Business Machines"
kDa- Kilodaltons
Kg- Quilogramas
M- mol/L
mL- Mililitros
mg- Miligramas
mm- Milímetros
nm- Nanômetros
off label- Termo utilizado quando a medicação está sendo usado de forma não aprovada pela FDA
PDGF- Fator de crescimento derivado de plaquetas, do inglês "Platelet-Derived Growth Factor"
PDGFB- Fator de crescimento derivado de plaquetas B, do inglês "platelet-derived growth factor B"
PDGFRβ- Receptor tirosina-quinase tipo β do fator de crescimento derivado de plaquetas, do inglês "platelet-derived growth factor receptor β"
PdI- Índice de polidispersão, do inglês "polydispersity índex "
pH- Potencial hidrogeniônico
PIGF- Fator de crescimento placentário, do inglês "placental Growth factor"
PVDF- Difluoreto de polivinilideno
SF- Soro fisiológico
SPSS- Pacote estatístico para ciências sociais ,do inglês "Statistical Package for the Social Sciences"
TES- 2 - [(2-hidroxi-1,1-bis (hidroximetil) etil) amino] ácido etano-sulfônico, N-[Tris (hidroximetil) metil] -2- ácido aminoetanossulfônico
UFG- Universidade Federal de Goiás

VEGF- Fator de crescimento do endotélio vascular, do inglês "Vascular Endothelial Growth Factor”
VEGF-A- Fator de crescimento do endotélio vascular tipo A, do inglês "Vascular Endothelial Growth Factor A"
VEGF-B- Fator de crescimento do endotélio vascular tipo B, do inglês "Vascular Endothelial Growth Factor B"
VEGF-C- Fator de crescimento do endotélio vascular tipo C, do inglês "Vascular Endothelial Growth Factor C"
VEGF-D- Fator de crescimento do endotélio vascular tipo D, do inglês "Vascular Endothelial Growth Factor D”
VEGFR-1- Receptor dos fatores de crescimento do endotélio vascular 1, do inglês "Endothelial Growth Factor Receptor 1"
VEGFR-2- Receptor dos fatores de crescimento do endotélio vascular 2, do inglês "Endothelial Growth Factor Receptor 2"
VEGFR-3- Receptor dos fatores de crescimento do endotélio vascular 3, do inglês "Endothelial Growth Factor Receptor 3”
VEGFRs- Receptores dos fatores de crescimento do endotélio vascular, do inglês "Endothelial Growth Factor Receptors"
μ- Micra
μg- Microgramas
μm- Micrômetros

RESUMO

O objetivo deste estudo foi comparar a formulação de nanoesfera do malato de sunitinibe com a sua forma livre ou não encapsulada, na inibição de neovascularização corneana induzida em coelhos albinos, identificando o grau de inibição dessa neovascularização pela medida da área de neovasos corneanos. Os olhos de 11 (onze) animais foram divididos em 2 (dois) grupos. O grupo A (olho direito de cada coelho) e o grupo B (olho esquerdo de cada coelho). Ambos os grupos foram submetidos a queimadura corneana por hidróxido de sódio 1 mol/L. 12 horas após o procedimento de queimadura corneana, o grupo A recebeu solução tópica de nanoesfera de sunitinibe 0,5 mg/mL (Axon medchem BV, Groningen, Holanda), e o grupo B recebeu 0,5 mg/mL da forma livre do sunitinibe (Axon medchem BV, Groningen, Holanda). O tratamento foi iniciado 12 horas após o procedimento cirúrgico e foi topicamente administrado 2 vezes ao dia durante 14 dias. Após 14 dias, todos os coelhos foram submetidos ao exame de biomicroscopia do segmento anterior e fotografados usando a câmera iSight de 8 megapixels com pixels de 1,5 µ. Após eutanásia dos coelhos, os olhos foram enucleados e encaminhados para análise histopatológica. Foi realizada a mensuração da área de neovasos (em mm^2) no terço superior da córnea dos grupos A e B. Não houve diferença estatisticamente significante entre as áreas de neovascularização corneana em cada grupo (p= 0,949). Não foram observadas alterações no exame clínico oftalmológico compatíveis com toxicidade tanto com a nanoesfera de sunitinibe como com a forma livre de sunitinibe. Não foram observadas diferenças histopatológicas nos dois grupos estudados. Conclui-se que tanto o sunitinibe associado à nanoesfera quanto a sua forma livre não apresentam diferença na inibição da neovascularização corneana induzida.

Palavras chave: 1. Sunitinibe. 2. Neovascularização corneana. 3. Nanoesfera. 4. Nanotecnologia. 5. Angiogênese

ABSTRACT

The aim of this study was to compare the sunitinib loaded nanospheres with its free form, in the inhibition of induced corneal neovascularization, in albino rabbits, identifying the degree of inhibition of this neovascularization by measuring the area of corneal neovascularization. The eyes of eleven animals were divided into two groups. Group A (right eye of each rabbit) - sunitinib loaded nanospheres and Group B (left eye of each rabbit) - sunitinib solution. Both groups were submited to corneal alkaline burn by sodium hydroxide 1 mol/L. 12 hours after the corneal burn procedure, the group A received topical nanospheres loaded with sunitinib 0.5 mg/mL (Axon Medchem BV, Groningen, Holland), and the group B received 0.5 mg/mL of the sunitinib solution (Axon Medchem BV, Groningen, Holland). Treatment was initiated 12 hours after the surgical and was administered topically 2 times a day during 14 days. After 14 days of treatment all the rabbits were submitted to the examination of the anterior segment slit lamp examination and were photographed using the iSight camera of 8 megapixels with pixels of 1.5 μ. After euthanasia, the eyes were enucleated and sent for histopathological analysis. Neovascularization area in the upper cornea was measured in groups A and B. There was no statistically significant difference between the corneal neovascularization area in each group ($p = 0.949$). No changes were observed in ophthalmological clinical examination compatible with toxicity to the topical use of sunitinib loaded nanospheres and its free form. No histopathologic diferences were observed in both groups. We conclude that both the free form of sunitinib and sunitinib loaded nanospheres show no difference in inhibiting corneal neovascularization.

Keywords: 1. Sunitinib. 2. corneal neovascularization. 3. nanosphere. 4. Nanotechnology. 5. Angiogenesis

1 INTRODUÇÃO

A córnea é a superfície refrativa anterior do olho, com a função de proporcionar estruturação a todo o globo ocular e permitir a passagem da luz para o interior do olho a fim de haver a formação de imagens na retina. Portanto, a boa visão requer a manutenção da transparência corneana (ZASSHI, 2008; CHENG et al., 2012; STEVENSON et al., 2012; AHN et al., 2014; BRYANT-HUDSON et al., 2014). A córnea mantém uma dinâmica entre fatores pró e anti-angiogênicos, permitindo que ela permaneça avascular sob condições homeostáticas normais, mantendo, portanto, a sua transparência e qualidade óptica (STEVENSON et al., 2012).

A angiogênese consiste no surgimento de novos vasos sanguíneos a partir de estruturas vasculares preexistentes. A neovascularização é controlada por um equilíbrio entre as moléculas pró-angiogênicas e antiangiogênicas locais (HAN et al., 2015). A neovascularização de córnea consiste no crescimento de novos vasos sanguíneos e/ou linfáticos na córnea fisiologicamente avascular, negando à córnea o "privilégio angiogênico" habitual (MADDULA et al., 2011; STEVENSON et al., 2012; KATHER e KROLL, 2014; MEHRJARDI et al., 2014). Estes neovasos surgem a partir do plexo vascular limbar (STEVENSON et al., 2012).

O VEGF (Fator de crescimento do endotélio vascular) induz a neovascularização corneana sob algumas condições patológicas que incluem desordens inflamatórias, infecciosas e traumáticas (PEREZ-SANTONJA et al., 2010; CHEN et al., 2014; LI et al., 2015). A neovascularização leva à redução da transparência do tecido corneano, podendo resultar em diminuição da função visual (PEREZ-SANTONJA et al., 2010; CHENG et al., 2012; PEREZ-SANTONJA et al., 2013; CHEN et al., 2014; KATHER e KROLL, 2014; LI et al., 2015).

O tratamento convencional para neovascularização corneana inclui: corticosteróides, anti-inflamatórios não esteroidais, fotocoagulação a laser e reconstrução da superfície ocular. Todas estas opções terapêuticas apresentam complicações e eficácia limitada (STEVENSON et al., 2012; HONDA et al., 2013).

O desenvolvimento de inibidores de VEGF trouxe um novo cenário no tratamento de algumas patologias oftalmológicas, incluindo doenças da superfície ocular como neovascularização corneana (AHN et al., 2014). Atualmente, o bevacizumabe e o

ranibizumabe são utilizados, apesar de não aprovados por agências reguladoras para este fim, no tratamento da neovascularização corneana (AHN et al., 2014). Estudos tem evidenciado regressão da neovascularização corneana através da aplicação do bevacizumabe, ranibizumabe e sunitinibe (KIM et al., 2008; PEREZ-SANTONJA et al., 2010; STEVENSON et al., 2012).

O sunitinibe é uma molécula inibidora de receptores tirosina-quinase, com atividade anti-angiogênica (DETRY et al., 2013; CHAPMAN et al., 2014). Recentemente, demonstrou-se o benefício da utilização da forma livre do sunitinibe em neovascularização corneana em coelhos (PEREZ-SANTONJA et al., 2010).

A nanotecnologia representa a ciência e a engenharia envolvidas no desenvolvimento e aplicação de sistemas terapêuticos em escala nanométrica, oferecendo menor citotoxicidade e maior biodisponibilidade do fármaco a partir de nanopartículas (SAHOO et al., 2007; SAKATA et al., 2007; GONZALEZ et al., 2013; HONDA et al., 2013). A aplicação da nanotecnologia para o tratamento, diagnóstico, monitoramento e controle de sistemas biológicos foi recentemente denominada "Nanomedicina" pelo Instituto Nacional de Saúde nos Estados Unidos (MOGHIMI et al., 2005). Pesquisas nessa área estão sendo realizadas com o propósito de controlar a liberação de fármacos e aumentar a sua eficácia (SAKATA et al., 2007).

A nanoesfera consiste em um dos nanocarreadores que foram desenvolvidos a fim de obter do fármaco uma liberação controlada, maior penetração e especificidade no alvo a ser atingido, buscando sua maior eficácia (GONZALEZ et al., 2013; HONDA et al., 2013).

Este estudo visa comparar, pela primeira vez, a formulação da nanoesfera de sunitinibe, com a sua forma livre na inibição de quadros de neovascularização de córnea induzida em coelhos. Pretende-se avaliar a hipótese de que o uso da nanoesfera associada ao sunitinibe poderia facilitar a penetração do sunitinibe com obtenção de maior eficácia na inibição da neovascularização corneana, podendo ser estudado, posteriormente, em outras formas de neovascularizações oculares.

2 REVISÃO DA LITERATURA

2.1 Angiogênese

A angiogênese é um processo de múltiplos passos complexos, regulada por moléculas estimuladoras e inibidoras, como, por exemplo, o VEGF, o fator de crescimento derivado de plaquetas (PDGF) e o fator de crescimento básico de fibroblastos (bFGF), que são importantes reguladores envolvidos (PEREZ-SANTONJA et al., 2010; DETRY et al., 2013; LEE et al., 2013; PEREZ-SANTONJA et al., 2013).

O VEGF atua através da sua ligação aos seus receptores tirosina-quinase VEGFRs (PEREZ-SANTONJA et al., 2010; DE OLIVEIRA DIAS et al., 2011; CHANG et al., 2012; DETRY et al., 2013; PEREZ-SANTONJA et al., 2013). Existem vários membros da família VEGF humano, incluindo o VEGF-A, VEGF-B, VEGF-C, VEGF-D, e o fator de crescimento placentário (PlGF). O VEGF-A é considerado o membro mais importante da família VEGF, apresentando isoformas que variam em massa molecular, solubilidade e capacidade de ligação à heparina, sendo o $VEGF_{165}$ a isoforma predominante (CHANG et al., 2012; STEVENSON et al., 2012; ABBASZADEH et al., 2014). O VEGF-A estimula a formação de novos vasos sanguíneos através da sua ligação ao VEGFR-2, que é o receptor expresso pelas células endoteliais sanguíneas (PEREZ-SANTONJA et al., 2010; STEVENSON et al., 2012; DETRY et al., 2013; PARK et al., 2013; BRYANT-HUDSON et al., 2014; LIN et al., 2015; POGGI et al., 2015). O VEGF C e D são os principais fatores associados ao surgimento de vasos linfáticos, agindo através da ativação do VEGFR-3, expresso pelas células endoteliais linfáticas. No entanto, evidências recentes indicam que o VEGF-A tem um papel na linfangiogênese, demonstrando interconexão entre as duas vias (CHANG et al., 2012; DETRY et al., 2013).

O PDGF é um importante mediador do processo angiogênico, já que propicia que os vasos recém-formados sejam cercados por células murais (pericitos e células musculares lisas) (PEREZ-SANTONJA et al., 2010; DETRY et al., 2013; PEREZ-SANTONJA et al., 2013; KOLOMEYER e ZARBIN, 2014). As células endoteliais vasculares produzem o fator de crescimento derivado de plaquetas tipo B (PDGFB) e as células murais expressam o receptor tirosina-quinase tipo β do PDGF (PDGFRβ), ao qual o PDGF se ligará, permitindo o recrutamento das células murais aos neovasos, a fim de promover suporte mecânico e evitar

que estes regridam espontaneamente (PEREZ-SANTONJA et al., 2010; CHANG et al., 2012; PEREZ-SANTONJA et al., 2013) (PEREZ-SANTONJA et al., 2010; CHANG et al., 2012; PEREZ-SANTONJA et al., 2013). Diferentes tratamentos que visam bloquear a via do VEGF e do PDGF tem sido estudados e desenvolvidos, a fim de bloquear a angiogênese patológica (PEREZ-SANTONJA et al., 2010; CHANG et al., 2012).

2.2 Bevacizumabe

O bevacizumabe (Avastin, Genentech, San Francisco, CA) é um anticorpo monoclonal humanizado recombinante, com peso molecular de 149 kDa, que se liga a todas isoformas do VEGF-A, inibindo-as e bloqueando a via do VEGF (KIM et al., 2008; STEVENSON et al., 2012; BHATTI et al., 2013; PEREZ-SANTONJA et al., 2013; KRIZOVA et al., 2014; ZHANG et al., 2015). Foi originalmente aprovado para o tratamento de câncer colorretal metastático pelo FDA (KIM et al., 2008; PEREZ-SANTONJA et al., 2010; STEVENSON et al., 2012; DETRY et al., 2013; GRANNER et al., 2013) e vem sendo usado de forma *off label* (ou seja, sem a aprovação formal das agências reguladoras) em oftalmologia para o tratamento de degeneração macular relacionada a idade, retinopatia diabética proliferativa, oclusão de veia central da retina e *rubeosis iridi*s (KIM et al., 2008; PEREZ-SANTONJA et al., 2010; STEVENSON et al., 2012; GRANNER et al., 2013). Estudos em modelos experimentais e em casos clínicos humanos têm evidenciado regressão da neovascularização corneana através da aplicação do bevacizumabe nas formas tópica, subconjuntival e intraocular (KIM et al., 2008; KIM et al., 2010; PEREZ-SANTONJA et al., 2010; GR et al., 2011; CHANG et al., 2012; CHENG et al., 2012; PEREZ-SANTONJA et al., 2013; CHEN et al., 2014). No entanto, há uma resolução incompleta dos neovasos, o que pode ser explicado pela presença de outros reguladores da angiogênese, os quais podem funcionar de forma independente ou em conjunto com o VEGF (KIM et al., 2008; PEREZ-SANTONJA et al., 2010; CHANG et al., 2012; PEREZ-SANTONJA et al., 2013).

2.3 Ranibizumabe

O ranibizumabe (Lucentis; Genentech, Inc.; São Francisco, CA) é um fragmento de anticorpo monoclonal humanizado recombinante que se liga e inibe as isoformas do VEGF-A,

bloqueando a via do VEGF (CHANG et al., 2012; DURSUN et al., 2012; STEVENSON et al., 2012). Apresenta peso molecular de 48 kDa, aproximadamente um terço do tamanho do bevacizumabe, permitindo, teoricamente, maior penetração corneana (CHANG et al., 2012; STEVENSON et al., 2012). Foi realizado um estudo comparativo entre o uso tópico de bevacizumabe e ranibizumabe em pacientes com neovascularização corneana, não sendo evidenciadas diferenças estatisticamente significantes na área da neovascularização e no calibre dos vasos; mas o ranibizumabe apresentou resultados satisfatórios mais precocemente, provavelmente pelo seu tamanho molecular (STEVENSON et al., 2012). Embora essas comparações não tenham sido conclusivas, os resultados sugerem que o ranibizumabe pode ser discretamente superior ao bevacizumabe em termos de início de ação e grau de eficácia na redução da neovascularização corneana (STEVENSON et al., 2012).

2.4 Sunitinibe

O sunitinibe é uma pequena molécula inibidora de receptores tirosina-quinase, com atividade anti-angiogênica e antitumoral (PEREZ-SANTONJA et al., 2010; CHANG et al., 2012; DETRY et al., 2013; PEREZ-SANTONJA et al., 2013; CHAPMAN et al., 2014; SZAŁEK et al., 2014; AKAZA et al., 2015; BIONDO et al., 2015; CHIN et al., 2015; HECHT et al., 2015; HEINE et al., 2015). É aprovado pelo FDA para uso de tratamento de tumores renais e gastrointestinal (PEREZ-SANTONJA et al., 2010; CHANG et al., 2012; DETRY et al., 2013; CHIN et al., 2015; KWILAS et al., 2015; NEYCHEV et al., 2015; NIAN et al., 2015). O sunitinibe bloqueia os receptores VEGFR-1, VEGFR-2, VEGFR-3 e PDGFRβ, causando uma interrupção farmacológica simultânea nas vias do VEGF e do PDGF, inibindo profundamente a angiogênese (PEREZ-SANTONJA et al., 2010; KODERA et al., 2011; DETRY et al., 2013; PEREZ-SANTONJA et al., 2013; GAERTNER et al., 2014; BROSSA et al., 2015; JENNISON et al., 2015; KARCZMAREK-BOROWSKA e SALEK-ZAN, 2015; LEE et al., 2015; MERHAUTOVA et al., 2015; SHIBASAKI et al., 2015; TAKAYOSHI et al., 2015). Perez Santoja et al. (2010) evidenciaram, após 14 dias de tratamento em modelos de coelhos, que a inibição da neovascularização corneana foi 2,9 vezes maior com sunitinibe tópico quando comparado ao bevacizumabe tópico, sugerindo que o bloqueio da via do VEGF e do PDGF utilizando sunitinibe é mais eficaz na inibição da neovascularização da córnea quando comparado ao bloqueio apenas do sistema VEGF usando bevacizumabe. Este mesmo

estudo comprovou que o sunitinibe é capaz de atingir o espaço intraocular após a aplicação tópica, um fato que pode ser de grande utilidade clínica no tratamento de doenças neovasculares intraoculares (PEREZ-SANTONJA et al., 2010). Estudos evidenciaram que o sunitinibe, além de inibir formação de vasos sanguíneos, inibe a linfangiogênese, que tem sido descrita como tendo um importante papel na neovascularização corneana, associando-se, inclusive, à rejeição de enxertos. O sunitinibe também diminui a infiltração de macrófagos; o recrutamento destas e outras células inflamatórias acarreta aumento de fatores como VEGF-A, VEGF-C e VEGF-D, levando a uma amplificação imune do processo com o consequente aumento da resposta angiogênica (DETRY et al., 2013; CHIN et al., 2015).

2.5 Tratamento da neovascularização corneana

As opções terapêuticas empregadas no tratamento da neovascularização corneana incluem colírios de corticosteróides, anti-inflamatórios não esteroidais, terapia fotodinâmica, fotocoagulação com laser no espectro visível, além de injeções (subconjuntival e intravítrea) de anti-VEGF (KIM et al., 2010; STEVENSON et al., 2012; GONZALEZ et al., 2013). Embora úteis, essas terapias apresentam efeitos adversos consideráveis e enfrentam uma série de barreiras fisiológicas oculares que limitam a biodisponibilidade do fármaco aplicado, apresentando uma eficácia limitada (STEVENSON et al., 2012; HONDA et al., 2013; CHIN et al., 2015).

2.6 Nanotecnologia

A nanotecnologia, um ramo emergente conhecido como nanomedicina, tem sido um tema altamente estudado (SAHOO et al., 2007). Acredita-se que as aplicações da nanotecnologia podem trazer benefícios em diversas áreas, como comunicação, engenharia, física, química, biologia, robótica e medicina (SAHOO et al., 2007). O uso da nanotecnologia nas ciências médicas oferece novas oportunidades terapêuticas, contribuindo para o avanço no tratamento da saúde humana com a descoberta ou aprimoramento de tratamentos para uma variedade de patologias e melhoria da qualidade de vida da população (SAHOO et al., 2007; SINGH e LILLARD, 2009).

A nanotecnologia farmacêutica tem sido responsável pela apresentacão de novos dispositivos de liberação de fármacos na escala nano e micrométrica. Essa tecnologia de liberação de fármacos atua obtendo sistemas terapêuticos com maior eficácia através do direcionamento do princípio ativo ao sítio de ação (célula, tecido ou órgão) ou pelo controle de liberação do fármaco (STAMATIALIS et al., 2008). A nanotecnologia vem oferecendo menor citotoxicidade e maior biodisponibilidade do fármaco a partir desses nanomateriais, que medem de 10 a 1000 nm (SINGH e LILLARD, 2009). Alguns pesquisadores tem investigado o uso de diferentes classes de nanomateriais no tratamento de neovascularização de córnea e de outras doenças oculares (GONZALEZ et al., 2013; HONDA et al., 2013).

Nanocarreadores, incluindo micro/nanoesferas, dendrímeros, micelas, lipossomas, entre outros, têm sido desenvolvidos a fim de obter do fármaco uma liberação controlada, maior penetração, aprimoramento da farmacocinética e especificidade no alvo a ser atingido, buscando maior eficácia, que é o principal objetivo da nanotecnologia para o tratamento de doenças oculares (GONZALEZ et al., 2013; HONDA et al., 2013). Bhatta et al. evidenciaram, em coelhos, que nanopartículas de natamicina encapsuladas aumentaram a exposição ao fármaco em 1,47 vezes e diminuíram a sua depuração em 7,4 vezes quando comparadas à suspensão comercialmente disponível, concluindo que é possível a permanência prolongada do fármaco no olho e a redução da frequência de sua administração com o uso dessas nanopartículas (BHATTA et al., 2012).

Um nanocarreador ideal para administrar fármacos oculares deve ter algumas características: ter um pequeno tamanho a fim de minimizar a irritação, ser suficientemente biodisponível para proporcionar um tratamento adequado e ser biodegradável ou biocompatível para evitar a produção indesejável de efeitos secundários como a citotoxicidade (GONZALEZ et al., 2013). A seguir descrever-se-ão os principais tipos de veículos utilizados em nanotecnologia farmacêutica.

2.6.1 Lipossomas

Os lipossomas são pequenas vesículas lipídicas e um dos mais avançados nanocarreadores de fármacos em estudos de Sistemas de liberação de fármacos (DDSs) (HONDA et al., 2011; GONZALEZ et al., 2013; HONDA et al., 2013). Os lipossomas

apresentam uma natureza bifásica, composta por uma bicamada fosfolipídica lipofílica e um compartimento aquoso hidrofílico interior, podendo encapsular agentes terapêuticos lipofílicos e/ou hidrofílicos (HONDA et al., 2011; GONZALEZ et al., 2013; HONDA et al., 2013; MENG e XU, 2015; TSAI et al., 2015; YU-WAI-MAN e KHAW, 2015).

A carga de superfície dos lipossomas, que apresentam baixa antigenicidade e quase nenhuma toxicidade, é uma característica de especial importância para a córnea (HONDA et al., 2013). Estudos têm sido realizados com a injecção intravítrea de fármacos associados a lipossomas, demostrando maior controle na liberação do fármaco, além de uma meia-vida maior e menor toxicidade (HONDA et al., 2013). Os lipossomas são biodegradáveis e metabolizados "in vivo", mas ainda enfrentam desafios na sua aplicação devido a sua vida útil curta, potenciais efeitos pró-inflamatórios e limitada capacidade de carregamento de drogas (GONZALEZ et al., 2013; HONDA et al., 2013).

2.6.2 Nanoesferas/Nanocápsulas

O termo nanopartícula inclui as nanocápsulas e as nanoesferas (SCHAFFAZICK e GUTERRES, 2003). As nanoesferas e nanocápsulas são polímeros biodegradáveis, diferindo entre si quanto à organização morfológica e estrutural do polímero e pela presença ou ausência de uma fase oleosa na composição (SCHAFFAZICK et al., 2002).

As nanoesferas são sistemas matriciais constituídos por uma matriz polimérica na qual o fármaco apresenta-se disperso (BRIGGER et al., 2002; SCHAFFAZICK et al., 2002; LIMAYEN et al., 2004). Diferentemente, as nanocápsulas são sistemas reservatórios formados por uma membrana polimérica disposta ao redor de um núcleo (de natureza oleosa ou aquosa), podendo o fármaco estar dissolvido neste núcleo e/ou adsorvido à parede polimérica (SOPPIMATH et al., 2001; BRIGGER et al., 2002; SCHAFFAZICK e GUTERRES, 2003); o revestimento polimérico ao redor deste núcleo atua como um filme protetor (SOPPIMATH et al., 2001). Dependendo do método de preparação, pode-se obter nanoesferas ou nanocápsulas (SCHAFFAZICK et al., 2002; SINGH e LILLARD, 2009). O fármaco é liberado gradualmente das nanopartículas por erosão ou difusão (ROSSI-BERGMANN, 2008). A encapsulação do fármaco na matriz polimérica o protege da

desativação durante o processo de liberação e garante que a concentração liberada seja suficiente para atingir o sítio de ação (NG et al., 2010).

Nanopartículas poliméricas feitas a partir de polímeros naturais e sintéticos têm recebido grande atenção devido a sua estabilidade físico-química e facilidade de modificação de superfície (BARAT et al., 2008; SINGH e LILLARD, 2009). Além disso, apresentam liberação sustentada do fármaco e versatilidade de vias de administração (oral, intramuscular, subcutânea, bioadesiva, injetável, pulmonar) (BARAT et al., 2008; KLOSE et al., 2009). As vantagens dessas nanopartículas poliméricas em relação aos lipossomas são o menor custo, além de maior estabilidade e durabilidade (SCHAFFAZICK e GUTERRES, 2003; ROSSI-BERGMANN, 2008).

Estes sistemas têm sido desenvolvidos visando inúmeras aplicações terapêuticas, apresentando perspectivas futuras promissoras, principalmente, para vetorização de fármacos anticancerígenos e antibióticos (SCHAFFAZICK et al., 2002; SCHAFFAZICK e GUTERRES, 2003). A administração oftalmológica das nanopartículas é um dos grandes interesses dos pesquisadores, a fim de proporcionar maior controle da liberação de drogas, assim como o aumento da biodisponibilidade e/ou a diminuição dos efeitos colaterais devido à absorção sistêmica de certos fármacos (SCHAFFAZICK et al., 2002; SCHAFFAZICK e GUTERRES, 2003).

Figura 1: Representação esquemática da classificação de nanoesfera e nanocápsula. Drug - Fármaco; Inner core - Núcleo interno; Polymeric matrix - Matriz polimérica; Polymeric membrane - Membrana polimérica

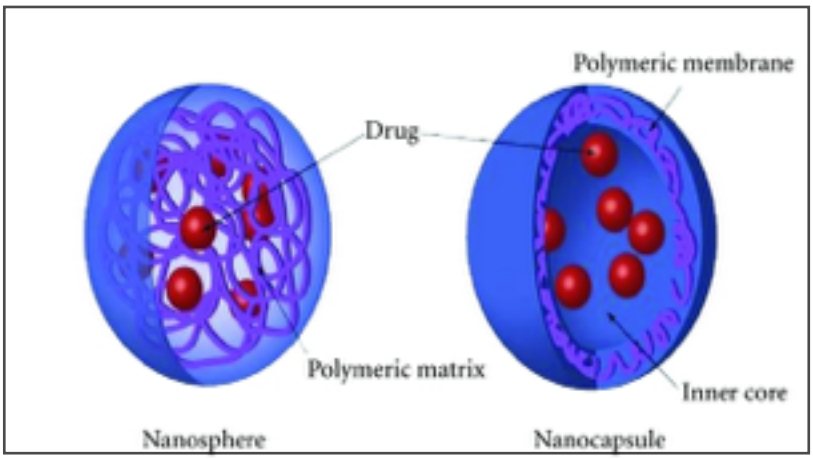

Fonte: Nanomedicine (2010) Future Medicine Ltd

2.6.3 Niossomas

Niossomas são vesículas de agentes tensoativos não-iônicos. Como os lipossomas, o niossomas têm uma natureza bifásica que lhes permite aprisionar fármacos lipofílicos e hidrofílicos. É dada preferência aos niossomas para terapia tópica ocular por várias razões: eles são quimicamente mais estáveis, são menos tóxicos devido à sua natureza não-iônica, melhoram o desempenho de drogas através de melhor biodisponibilidade e liberação controlada em locais específicos; e são imunogênicos, biodegradáveis e biocompatíveis (GONZALEZ et al., 2013).

2.6.4 Dendrímeros

Dendrímeros são moléculas com tamanho entre 1 a 10 nm; apresentam estrutura ramificada e são compostos por uma molécula central conhecida como "núcleo" e frações de cadeias laterais conhecidas como “dendrons" (GONZALEZ et al., 2013; HONDA et al., 2013). Estão incluídos na categoria de compostos poliméricos, com tamanho físico que pode ser controlado ao nível molecular, além de apresentarem importantes propriedades como uniformidade e biocompatibilidade (HONDA et al., 2013; XIE et al., 2015). Os dendrímeros podem incorporar uma menor quantidade de drogas do que outros nanocarreadores. Além disso, poucos dendrímeros sintetizados têm provado ser seguro “in vivo” (HONDA et al., 2013). O seu diferencial em relação aos outros polímeros sintéticos é que têm alto grau de uniformidade molecular, e uma alta previsão de peso molecular e tamanho (ROSSI-BERGMANN, 2008).

2.6.5 Microemulsões

As microemulsões são compostas por misturas de água, óleo e surfactante (DENG et al., 2015). Apresentam micelas que medem cerca de 5 a 100 nm, são termodinamicamente estáveis, isotrópicos, transparentes e podem ser formadas facilmente, sem a necessidade de forte agitação (HONDA et al., 2011; GONZALEZ et al., 2013; DENG et al., 2015). A presença do surfactante e das micelas de pequenos tamanhos facilitam a passagem do fármaco

através da córnea. Contudo, as microemulsões são inadequadas para liberação sustentada do fármaco a longo prazo (GONZALEZ et al., 2013; HONDA et al., 2013).

2.6.6 Ciclodextrinas

As ciclodextrinas (CDs) consistem em uma série de oligossacarídeos cíclicos que formam complexos de inclusão com as drogas terapêuticas, proporcionando melhora das suas propriedades farmacocinéticas (GONZALEZ et al., 2013; SA COUTO et al., 2014; UCHIDA et al., 2015). As CDs apresentam alto número de hidroxilas, o que lhes confere boa solubilidade em água e apresentam o interior hidrofóbico, solubilizando drogas lipossolúveis (ROSSI-BERGMANN, 2008). As formulações oftálmicas administradas com CDs melhoram a penetração na córnea e a absorção ocular, aumentando a eficácia de fármacos insolúveis em água (GONZALEZ et al., 2013). Estudos de citotoxicidade tem mostrado que os CDs administrados por via oral são praticamente atóxicos (GONZALEZ et al., 2013).

2.6.7 Nanopartículas de ouro e prata

As nanopartículas de prata são frequentemente utilizadas como agentes antibacterianos porque apresentam alta toxicidade em relação às bactérias, embora tenham limitações quanto ao seu uso por também apresentarem toxicidade às células eucarióticas (RISTIG et al., 2015). Por outro lado, as nanopartículas de ouro são muito utilizadas por serem bioinertes e não tóxicas (CHOI et al., 2015; LIU et al., 2015; RISTIG et al., 2015). As nanopartículas de prata e ouro podem ser usadas em conjunto, usando as propriedades físico-químicas de ambos os metais (RISTIG et al., 2015).

As nanopartículas de ouro e prata conjugados com um derivado de heparina têm demonstrado eficácia como agentes anti-angiogênicos (GONZALEZ et al., 2013). Kim et al. (2009) evidenciaram que nanopartículas de ouro (Au-NPS) foram capazes de atravessar a barreira hemato-retiniana sem causar danos celulares, após serem administradas por via endovenosa em ratos, levantando a hipótese de que o tamanho das nanopartículas, a sua forma e composição química poderiam desempenhar um papel importante neste processo.

2.6.8 Estudo experimental em coelhos

O coelho continua a ser um dos modelos animais mais frequentemente utilizados para pesquisas oftalmológicas porque a sua anatomia ocular é semelhante à humana (GWON, 2008). Além disso, os coelhos são animais dóceis, de fácil manejo, economicamente vantajosos em relação a outras espécies e possuem olhos relativamente grandes em relação ao seu tamanho corporal, facilitando a realização de procedimentos cirúrgicos oftalmológicos (GWON, 2008).

Para estudos oftalmológicos, não há diferenças no resultado do estudo em relação ao sexo do coelho utilizado. A maioria dos estudos de pesquisa utiliza um mínimo de 8 a 12 olhos em cada grupo (GWON, 2008).

A córnea do coelho é proeminente e ampla (DAVIS, 1929; GWON, 2008). O epitélio da córnea de coelho é mais fino que o do homem (30-40μ de espessura), assim como seu estroma (GWON, 2008). O coelho não apresenta uma membrana de Bowman significativa (DAVIS, 1929; GWON, 2008). A camada de Descemet mede 7-8 μ de espessura, podendo alcançar entre 15-22 μ no animal adulto, sendo mais espessa do que em humanos (DAVIS, 1929; GWON, 2008). O endotélio é constituído por uma única camada de células hexagonais e mede 3-5 μ de espessura, regenerando-se em resposta a uma lesão endotelial (GWON, 2008).

A estrutura histológica do coelho é muito semelhante à humana (DAVIS, 1929). Apresenta epitélio, estroma, membrana de descemet e endotélio (GWON, 2008). Não apresenta membrana de Bowman, apenas alguma condensação do estroma sob o epitélio anterior (DAVIS, 1929; GWON, 2008).

Estudos evidenciaram que a neovascularização corneana e outras doenças neovasculares oculares representam um grande impacto na qualidade visual de grande parte da população mundial (STEVENSON et al., 2012). Novos medicamentos anti-angiogênicos têm sido pesquisados com excelentes resultados na remissão de neovasos e a nanotecnologia tem trazido importantes avanços na ação destes fármacos (PEREZ-SANTONJA et al., 2010; CHANG et al., 2012; STEVENSON et al., 2012; DETRY et al., 2013; HONDA et al., 2013; CHIN et al., 2015). Diante disso, considera-se relevante a realização de pesquisas clínicas com estes novos agentes anti-angiogênicos associados a nanocarreadores, a fim de

fornecer.novas ferramentas para segurança e eficácia no tratamento de condição potencialmente devastadoras, como a neovascularização corneana.

3 OBJETIVOS

3.1 O objetivo deste estudo é comparar a formulação da nanoesfera de sunitinibe com a sua forma livre ou não encapsulada na inibição de neovascularização de córnea induzida, em coelhos.

3.2 Identificar alterações no exame clínico oftalmológico compatíveis com toxicidade ao uso tópico da nanoesfera de sunitinibe e da sua forma livre.

3.3 Avaliar a segurança das duas formulações através de efeitos secundários no globo ocular.

4 MÉTODO(S)

4.1 Desenho do Estudo

Trata-se de estudo experimental cego com 22 olhos de 11 coelhos albinos da raça New Zealand.

O estudo foi realizado na Escola de Veterinária e Zootecnia da Universidade Federal de Goiás (EVZ/UFG) entre julho e setembro de 2015.

4.2 Considerações Éticas

O protocolo do estudo teve avaliação e aprovação prévia pelo Comitê de Ética no Uso de Animais do Hospital das Clínicas (CEUA/HC) da Universidade Federal de Goiás (UFG). Todos os animais utilizados no experimento foram tratados de acordo com a regulamentação da Associação para Pesquisa em Visão e Oftalmologia (ARVO).

4.3 Os animais

Foram utilizados 11 coelhos albinos da raça New Zealand. Uma vez que foram estudados os dois olhos de cada coelho, permitiu-se a avaliação de 22 olhos. Todos os animais eram do sexo masculino. Apresentavam idade aproximada de 8 meses e peso entre 2,5 e 3,5 Kg.

Os animais foram adquiridos de criatório com certificação das autoridades sanitárias. De acordo com a veterinária responsável, todos os animais apresentavam inicialmente perfeitas condições clínicas.

Todos os animais do estudo passaram por um período de adaptação e supervisão por médico veterinário durante 45 dias, no qual o animal permaneceu em alojamento exclusivo no biotério central da UFG antes da realização de qualquer intervenção. Este procedimento teve por objetivo possibilitar a boa adaptação do animal ao ambiente do biotério e a identificação e tratamento de quaisquer alterações clínicas que pudessem comprometer os resultados do estudo. Foi utilizado o menor número de animais possível, de acordo com critérios internacionais e sob orientação do CEUA/HC.

4.3.1 Critérios de Inclusão

Ausência de alterações clínicas ou oftalmológicas aparentes que interferissem no estudo, permitindo que os dois olhos de cada animal fossem utilizados no estudo.

4.3.2 Critérios de Exclusão

Coelhos que apresentassem sinais de opacidade de meios oculares, doença infecciosa ocular ou sistêmica, ou ainda, qualquer outra doença que pudesse comprometer seu acompanhamento ou a possibilidade do animal atingir o final do estudo, seriam excluídos do estudo.

4.3.3 Acompanhamento dos Animais

Durante o período de adaptação e todo período do estudo, os coelhos foram mantidos em gaiolas individuais. Um médico veterinário foi responsável pela avaliação clínica diária e supervisão dos animais e um funcionário do biotério realizou a limpeza diária das gaiolas e a alimentação dos coelhos.

As gaiolas apresentavam bebedouro individual com água potável para o consumo diário e cada coelho foi alimentado com, em média, 80g/kg/dia de ração balanceada para coelhos.

Diariamente, a bandeja sob a gaiola era removida e submetida a limpeza para retirada de fezes e urina.

Uma semana antes dos experimentos foi iniciada a adaptação do colar cervical, a fim de que os coelhos se acostumassem com o seu uso e que este não gerasse estresse que pudesse interferir nos resultado

Figura 2: Coelho em gaiola, no biotério

Fonte: próprio autor

4.4 Grupo de estudo

Os olhos dos animais foram divididos em 2 (dois) grupos, cada um recebendo uma forma de tratamento. O primeiro grupo (grupo A) - nanoesfera de sunitinibe, composto por 11 olhos (olho direito de cada coelho) e o segundo grupo (grupo B) - forma livre de sunitinibe, 11 olhos (olho esquerdo de cada coelho). Para a identificação de cada animal, realizou-se a numeração na face interna da orelha com pincel atômico. Ambos os grupos foram submetidos a queimadura corneana por hidróxido de sódio 1M. Um dia após o procedimento de queimadura corneana, o primeiro grupo recebeu solução tópica de nanoesfera de sunitinibe 0,5 mg/mL sunitinibe (Axon medchem BV, Groningen, Holanda), e o segundo grupo recebeu 0,5 mg/mL da forma livre do sunitinibe (Axon medchem BV, Groningen, Holanda). Todos os tratamentos foram administrados por via tópica duas vezes ao dia durante 14 dias e foram iniciados 12 horas após a queimadura.

A concentração do sunitinibe (0,5 mg/mL) foi escolhida com base em estudo realizado por Perez Santoja et al. em 2010, no qual se utilizou pela primeira vez a forma livre do sunitinibe a 0,5 mg/mL para inibição de neovascularização corneana induzida em coelhos, sendo evidenciada inibição da neovascularização com essa concentração.

Após o período de 14 dias de tratamento, os animais foram submetidos a eutanásia e enucleação.

4.5 Indução de neovascularização corneana

4.5.1 Anestesia

Os coelhos, sob cuidados diretos do médico veterinário anestesista, foram submetidos a anestesia por uma injeção intramuscular combinada de 1mg/kg de acepromazina 0,2% e 2mg/kg de tramadol. Após 15 minutos, receberam uma injeção intramuscular combinada de 40 mg/kg de cetamina 10% e 1 mg/kg de midazolam para que fosse atingido o plano anestésico adequado para a realização dos procedimentos. Para a manutenção do plano anestésico cirúrgico, administrou-se, quando constatada a superficialização dos animais, 40 mg/kg de cetamina 10% e 1 mg/kg de midazolam por via endovenosa, por meio da veia marginal da orelha.

Como protocolo analgésico pós-operatório, foi utilizado por 4 dias a associação de 2mg/kg de tramadol em 4/4h por via subcutânea e 600mg/kg de dipirona em 8/8h por via oral.

4.5.2. Exame Clínico Oftalmológico

Após a anestesia, os animais foram submetidos à biomicroscopia do segmento anterior. Animais que apresentassem alterações em segmento anterior seriam excluídos da amostra. Essas avaliações visavam identificar possíveis alterações prévias nos coelhos. Os seguintes fatores foram pesquisados: presença de infecção ocular, alterações na transparência

dos meios (como catarata) e sinais de atividade inflamatória no segmento anterior. A presença dessas alterações implicaria na exclusão do animal do estudo.

Através do exame de biomicroscopia anterior, definiu-se como sinais de toxicidade ocular: hiperemia conjuntival, epiteliopatia corneana e alterações cristalinianas.

Através do exame oftalmológico, procurou-se identificar alterações que colocassem em risco a segurança do uso das duas formulações estudadas, tais como: perfuração ocular, *melting* corneano e lesões abrasivas extensas corneoconjuntivais.

Realizou-se a medida do diâmetro corneano dos 11 olhos de cada grupo, a fim de usar esses valores nas medidas das áreas de neovascularização.

4.5.3 Queimadura corneana

A queimadura corneana foi realizada após procedimento anestésico e realização da biomicroscopia do segmento anterior. O cloridato de proximetacaína 0,5% (Anestalcon®; Alcon Labs; São Paulo-Brasil) foi utilizado para anestesia tópica, em seguida instilou-se colírio de iodopovidona 5% para profilaxia de infecção. Em sequência, foi realizada queimadura corneana com hidróxido de sódio 1M. Nos 22 olhos dos coelhos foi utilizada a técnica de queimadura corneana para induzir a neovascularização da córnea. O procedimento foi realizado com haste flexível estéril, entre o terço médio e superior da córnea por 1 minuto; em seguida a superfície ocular e o saco conjuntival foram irrigados com 20 mL de soro fisiológico 0,9% por 1 minuto.

A administração tópica dos colírios foi iniciada 12 horas após a queimadura corneana em todos os grupos, duas vezes ao dia durante 14 dias.

Figura 3: Coelho 4 sendo submetido a queimadura corneana com haste flexível estéril

Fonte: Próprio autor

Figura 4: Irrigação da córnea com soro fisiológico 0,9% por 1 minuto em coelho 3, após queimadura corneana

Fonte: Próprio autor

4.6 Documentação fotográfica

Após 14 dias de tratamento, todos os coelhos foram submetidos ao exame de biomicroscopia do segmento anterior, sendo fotografados com a câmera iSight (Apple, Califórnia, Estados Unidos) de 8 megapixels com pixels de 1,5 µ. As imagens captadas no 14º dia foram selecionadas e transferidas para um computador para análise posterior. Estas fotografias foram realizadas a fim de documentar a quantidade de neovasos para posterior mensuração dessa área de crescimento neovascular, em mm^2.

Usando estas fotografias, o crescimento de vasos do limbo corneoescleral na córnea clara foi quantificado automaticamente como área do vaso (em mm^2) pelo software ImageJ (Oracle Corp, Califórnia, Estados Unidos). O ImageJ consiste em um moderno programa de análise de imagens científicas, muito utilizado por pesquisadores médicos.

Figura 5: Coelho 1, olho direito (Grupo A); ausência de neovascularização corneana após 14 dias de tratamento

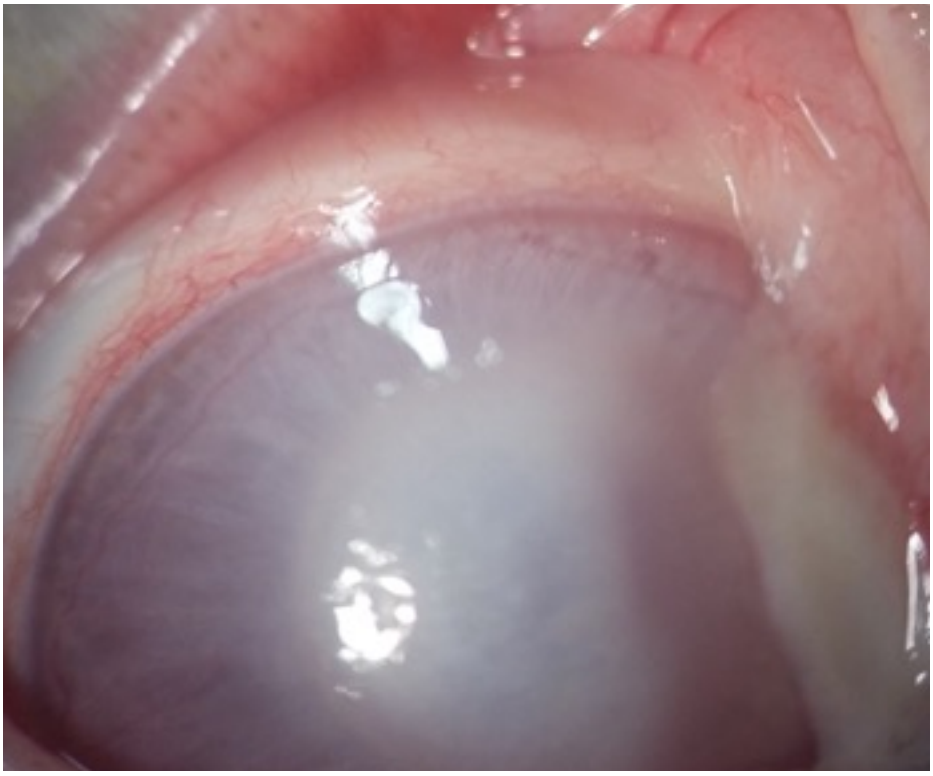

Fonte: Próprio autor

Figura 6: Coelho 1, olho esquerdo (Grupo B); presença de neovascularização corneana após 14 dias de tratamento

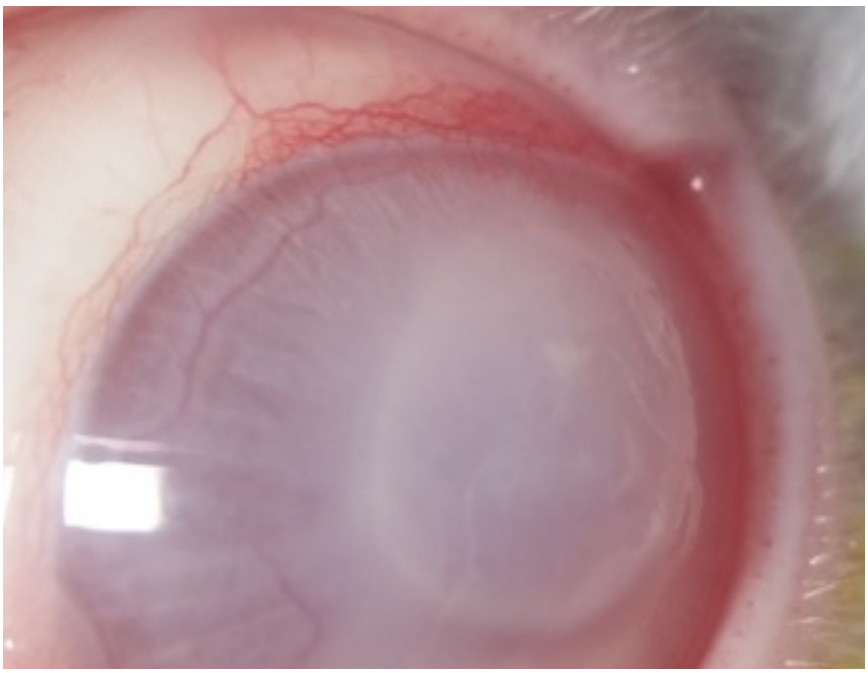

Fonte: Próprio autor

Figura 7: Coelho 1, olho esquerdo (Grupo B); delimitação da neovascularização corneana pelo ImageJ (5,43 mm^2)

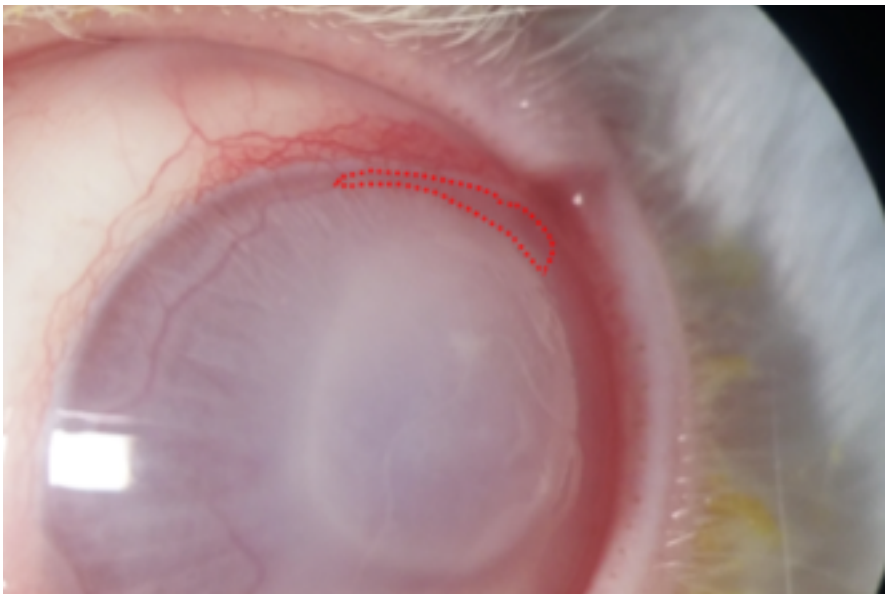

Fonte: Próprio autor

4.7 Formulação tópica do hidróxido de sódio 1M

A solução de hidróxido de sódio 1M foi preparada em água Mili-Q e depois esterilizada por filtração em membrana de PVDF (0,22 μm). O procedimento foi realizado em câmara de fluxo laminar vertical e todos os materiais utilizados foram esterilizados previamente em autoclave.

4.8 Formulação tópica do sunitinibe

O sunitinibe utilizado foi fornecido pela Faculdade de Farmácia da Universidade Federal de Goiás, tendo a mesma adquirido o fármaco do fornecedor LC LABORATORIES®, Boston, EUA.

A solução de sunitinibe foi preparada em tampão TES pH 7,4 na concentração de 500 μg/mL. Após o preparo, a solução foi esterilizada por filtração em membrana de PVDF (0,22 μm) estéril. O procedimento foi realizado em câmara de fluxo laminar vertical e todos os materiais utilizados foram esterilizados previamente em autoclave.

As nanoesferas contendo sunitinibe foram preparadas pelo método emulsificação/ evaporação de solvente. Inicialmente, foram preparadas uma fase orgânica e uma fase aquosa. Para o preparo da fase orgânica, foram misturados em acetona: o polímero (Policaprolactona), o tensoativo lipofílico (monoestearato de sorbitano) e o fármaco; essa mistura permaneceu em banho ultrassônico a 45ºC até a completa dissolução dos compostos. A fase aquosa foi preparada com o tensoativo hidrofílico (polissorbato 80) em tampão TES pH 7,4; essa mistura também permaneceu em banho ultrassônico a 45ºC até a completa dissolução do composto. Após completa dissolução dos componentes de ambas as fases, a fase orgânica foi vertida sobre a aquosa. A mistura formada permaneceu sob agitação magnética por trinta minutos a 45ºC, ocorrendo a formação de uma emulsão óleo em água. Essa emulsão foi rotaevaporada a 45ºC para eliminação do solvente orgânico e formação das nanoesferas por meio da precipitação do polímero. As nanoesferas foram esterilizadas por filtração em membrana de PVDF (0,22 μm) estéril.

O procedimento foi realizado em câmara de fluxo laminar vertical e todos os materiais utilizados foram esterilizados previamente em autoclave. As nanoesferas apresentaram

diâmetro médio de 150 nm. O sistema apresentou-se monodisperso (PdI 0,110), pH fisiológico (7,4) e concentração de sunitinibe de 500 µg/mL.

4.9 Acompanhamento dos animais em tratamento

Os animais foram acompanhados diariamente por médico veterinário para a detecção de eventual alteração clínica que pudesse interferir nos resultados.

No décimo quinto dia de acompanhamento, foram submetidos a nova sedação (como a descrita anteriormente) para realização do exame de biomicroscopia do segmento anterior a fim de avaliar a neovascularização corneana, além de sinais de toxicidade ocular, perfuração ocular, *melting* corneano e extensas lesões abrasivas corneoconjuntivais. Em seguida, foram realizadas as fotografias da córnea através da lâmpada de fenda para documentar a quantidade de neovasos e posterior mensuração dessa área de crescimento neovascular.

Neste mesmo dia foi realizada a eutanásia e enucleação dos animais.

4.10 Eutanásia

Após 14 dias de seguimento os animais foram submetidos a injeção endovenosa de 10 mg/Kg de propofol para anestesia profunda, seguido de 100mg/Kg de cloreto de potássio a 10% para induzir parada cardíaca. A enucleação só foi realizada após confirmação do óbito do animal verificada pela ausência de batimentos cardíacos e movimentos respiratórios.

Os olhos foram enucleados imediatamente após o óbito dos animais. Os globos oculares foram armazenados em frascos com 50 mL de solução de fixação de formaldeído a 10% e encaminhados para análise histopatológica.

4.11 Análise Histopatológica da Córnea

Após a enucleação, os olhos foram colocados em frascos identificados de forma que o patologista não soubesse a qual grupo pertencia o olho. As análises ocorreram após enucleação, identificação controlada e fixação em formol a 10% por 48 horas. Em seguida, os olhos foram clivados em dois cortes paramedianos e previamente incluídos em três cassetes

para processamento histotécnico. Na sequência todos os olhos foram processados no mesmo dia, nas mesmas condições de fixação, clareamento, diafanização e inclusão propriamente dita em Autotécnico (Tissue processor PT 09 TS, LUPETEC®) por um período de 12 horas consecutivas. Posteriormente todo o material foi incluído em blocos de parafina para o corte em micrótomo. Após o resfriamento dos blocos, eles foram cortados em micrótomo Leica RM2125 RTS® com espessura de 3 micra pescados em banho-maria a 60^0 C em lâminas de vidro para microscopia. A coloração foi realizada pela técnica de HE (Hematoxilina-Eosina) e a montagem feita com lamínula e Entellan®.

A análise morfológica foi realizada em microscópio óptico Nikon E400 com câmera digital Colpix 4500. Todos os casos foram submetidos a duas avaliações em ocasiões diferentes pelo mesmo patologista. Foram avaliados, o epitélio de revestimento, estroma, a membrana limitante anterior, a membrana limitante posterior e a camada endotelial.

Figura 8: Fotomicrografia da histologia corneana do coelho 4, HE, 100X

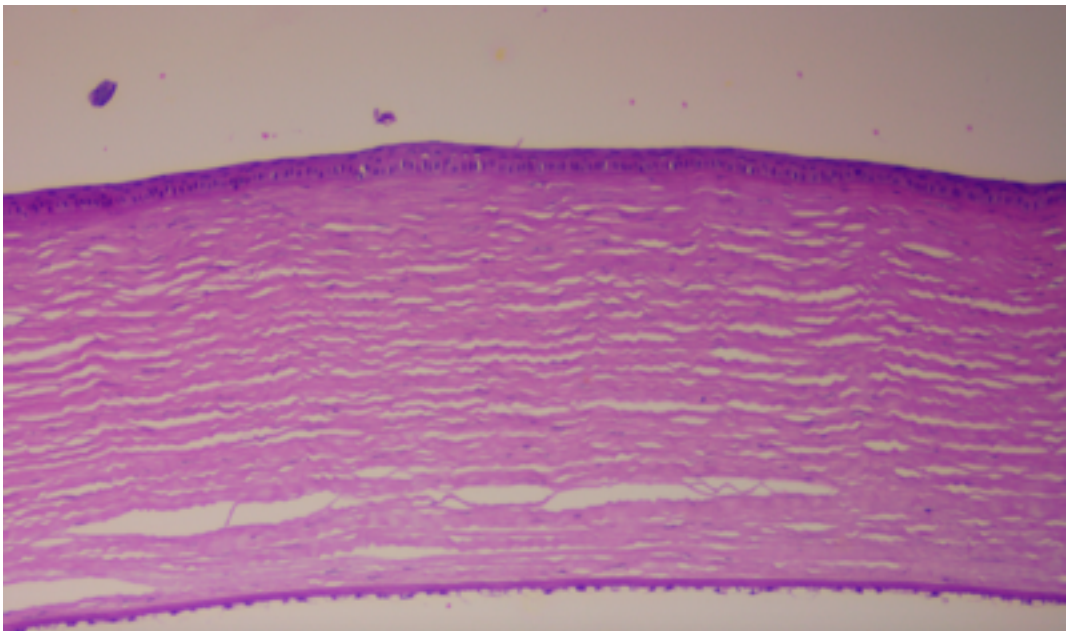

Fonte: 8: Cortesia Dr. Sebastião Pinto

4.12 Análise Estatística

Os dados foram colhidos e registrados em planilha eletrônica para posterior análise com aplicação do programa SPSS, versão 21.0 (IBM Corp., Nova Iorque, Estados Unidos). Foi aplicado o teste Shapiro Wilk para identificação da distribuição dos dados e aplicação do teste para comparação das médias (paramétrico ou não paramétrico). Para comparação das médias entre grupos (olho direito e olho esquerdo) foi realizado o teste U de Mann-Whitney de amostras independentes. Todos os testes foram feitos considerando um valor de significância de 5% e Intervalo de Confiança de 95%.

FLUXOGRAMA DA METODOLOGIA DO ESTUDO

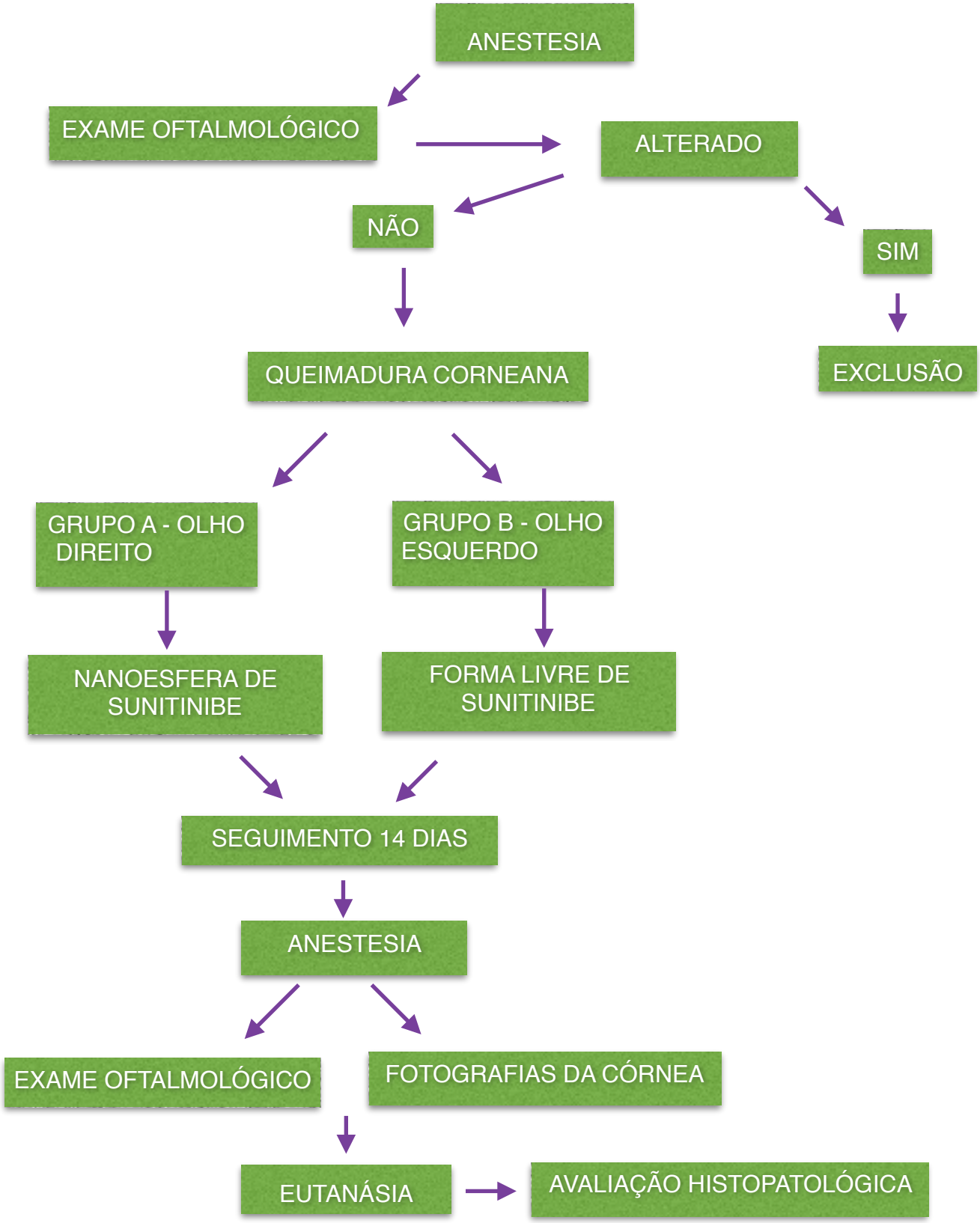

5. RESULTADOS

Todos os animais submetidos ao tratamento concluíram a pesquisa sem apresentar alterações oftalmológicas relevantes no transcorrer do estudo. Dos 22 olhos dos 11 coelhos, todos foram incluídos na pesquisa. Todos os animais foram submetidos a avaliação oftalmológica e documentação fotográfica após 14 dias de tratamento tópico, antes da enucleação.

5.1 Resultados da neovascularização corneana

A documentação fotográfica evidenciou que no grupo A ou OD (nanosfera de sunitibe) a área de neovascularização corneana foi de 3,25mm^2 (mediana = 0,013; Desvio padrão ±5,49; IC 95% = -0,442 – 6,935) e no grupo B ou OE (sunitibe livre) a área de neovascularização corneana foi de 2,60 mm^2 (mediana = 0,0310; Desvio padrão ±3,387; IC 95% 0,327 – 4,879). O valor de p foi igual a 0,949.

Gráfico 1 – Distribuição da neovascularização segundo o uso do produto investigado (nanosfera de sunitibe x sunitibe livre). Goiânia, 2016.

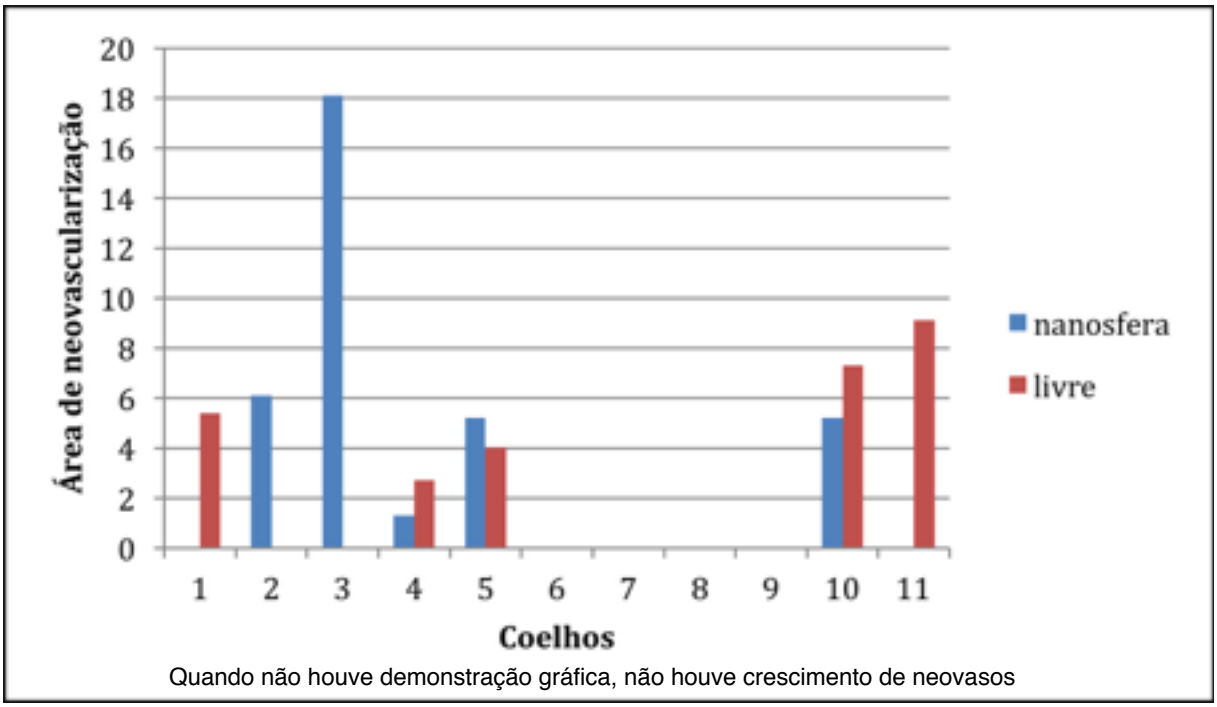

Gráfico 2 – Distribuição da área média com neovasos segundo o grupo (olho). Goiânia, Goiás, 2016.

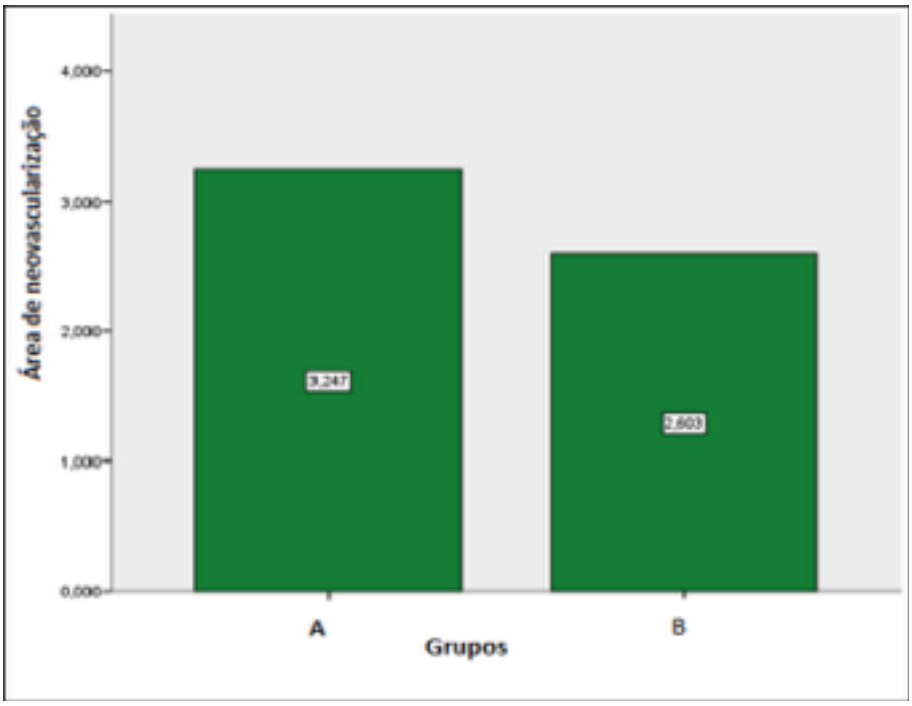

5.2 Resultados da avaliação clínica

Todos os animais foram submetidos à avaliação oftalmológica para pesquisa de alterações de segmento anterior após 14 dias do tratamento tópico, antes da enucleação.

Não foram observados sinais de toxicidade nos olhos dos coelhos nos grupos A e B.

Não foram observados sinais de perfuração ocular, *melting* corneano ou extensas lesões abrasivas corneoconjuntivais.

5.3 Resultados da avaliação histopatológica

Todos os olhos foram examinados em microscópio óptico Nikon E400 (Nikon Corp.,Tóquio, Japão) com câmera digital Colpix 4500 para a identificação de sinais de toxicidade, os quais não foram observados.

Todos os casos foram submetidos a duas avaliações em ocasiões diferentes pelo mesmo patologista. Evidenciou-se que todas as córneas se apresentavam preservadas independentemente do grupo a qual pertenciam. O epitélio de revestimento externo mostrou-se íntegro e preservado, bem como a membrana limitante anterior, o estroma, a membrana limitante posterior e a camada endotelial. A única variação observada foi na intensidade do artefato identificado na camada conjuntival, a qual se mostrou com discreto edema artefatual em todos os casos.

6. DISCUSSÃO

O tratamento efetivo da neovascularização corneana tem impacto na vida de milhares de pessoas no mundo, uma vez que as doenças corneanas consistem em uma das causas mais comuns de cegueira em alguns países em desenvolvimento (STEVENSON et al., 2012).

A neovascularização corneana associa-se à redução da acuidade visual (LI et al., 2015), sendo desencadeada por doenças infecciosas, inflamatórias, degenerativas e isquêmicas. Muitos medicamentos anti-angiogênicos têm sido estudados na tentativa de proporcionar melhor tratamento desta afecção (LI et al., 2015).

O tratamento médico padrão para a neovascularização corneana consiste no uso de colírios de corticosteróide, porém a utilização de medicações tópicas com ação anti-VEGF, como o ranibizumabe e o bevacizumabe, tem demonstrado ser um método promissor, com resultados de estudos demonstrando segurança e eficácia no tratamento da neovascularização corneana (STEVENSON et al., 2012).

O sunitinibe, pequena molécula com atividade anti-tumoral e anti-angiogênica, tem sido estudado na inibição da neovascularização corneana em sua forma tópica com evidência de bons resultados (PEREZ-SANTONJA et al., 2010). PEREZ-SANTOJA et al. (2010) compararam o sunitinibe com o bevacizumabe na inibição da neovascularização da córnea induzida em coelhos após 14 dias de tratamento, obtendo como resultado uma inibição de neovascularização 3 vezes mais eficaz com o sunitinibe. Além disso, não foram observados sinais de hiperemia conjuntival, epiteliopatia corneana ou alterações cristalinianas.

O uso da nanotecnologia em medicina (nanomedicina) encontra-se em rápida expansão com avanços no tratamento de doenças. A nanotecnologia vem sendo bastante estudada pela sua particularidade de distribuição das drogas, oferecendo a possibilidade de menor citotoxicidade e maior biodisponibilidade do fármaco (GONZALEZ et al., 2013; HONDA et al., 2013). Giannavola et al. (2003) estudaram a farmacocinética ocular do aciclovir quando associado a nanoesferas e evidenciaram a liberação sustentada do fármaco, aumento da biodisponibilidade ocular e alta tolerância pelo olho.

Calvo et al. (1996) avaliaram a capacidade de penetração corneana, in vitro (utilizando córnea de coelhos), da indometacina associada a nanocápsulas, mostrando penetração 3 vezes maior em comparação com a solução comercial disponível. Evidenciaram boa tolerabilidade ocular deste nanocarreador com a aplicação tópica e a sua estabilidade físico-química, definindo que as nanocápsulas consistem em autênticos sistemas de liberação de fármacos.

Com base nos supracitados estudos na área da nanomedicina, percebe-se a maior eficácia dos fármacos associados a nanocarreadores. O presente estudo fez uma comparação entre o sunitinibe associado a uma dessas nanopartículas (nanoesfera) e a sua forma livre na inibição da neovascularização corneana induzida em coelhos. Não foram observadas diferenças clínicas e histopatológicas na inibição do crescimento de neovasos. Embora a forma livre do sunitinibe tenha apresentado maior inibição da neovascularização corneana, este resultado não foi estatisticamente significante.

Perez Santoja et al. (2010) utilizaram, pela primeira vez, o sunitinibe tópico para para inibição de neovascularização corneana ou qualquer outra forma de angiogênese ocular. Utilizaram a concentração de sunitinibe de 0,5 mg/mL, evidenciando que o uso dessa concentração de sunitinibe foi suficiente para inibir a neovascularização corneana quando comparado ao grupo controle e ao grupo submetido ao uso de bevacizumabe tópico. Por este motivo, utilizou-se a concentração de 0,5 mg/mL de sunitinibe no presente estudo.

No grupo B deste estudo (forma livre de sunitinibe), a área de neovascularização corneana foi de 2,60 mm^2, semelhante ao valor observado no estudo realizado por Perez Santoja et al. (2010), em que utilizou-se a solução de sunitinibe tópica para avaliar a inibição da neovascularização corneana induzida em coelhos e obteve-se uma área de neovascularização no valor de 2,32 mm^2.

Nenhum dos estudos citados acima utilizou a nanoesfera de sunitinibe na avaliação da inibição da neovascularização corneana. Devido a sua atividade anti-angiogênica, o sunitinibe pode ser uma opção no tratamento da neovascularização corneana, podendo se tornar mais uma opção terapêutica para as doenças corneanas (CHANG et al., 2012; DETRY et al., 2013). Diversos medicamentos tópicos podem causar potenciais efeitos adversos oculares, portanto considera-se fundamental a avaliação da segurança de novas medicações (FRAUNFELDER,

2006; RAVET, 2007). No presente estudo ambas formulações evidenciaram segurança para uso oftalmológico.

Nesta pesquisa, a medida da neovascularização corneana foi realizada pelo ImageJ, que é um programa de processamento de imagem para dados de imagens multidimensionais com foco em imagens científicas (SCHNEIDER et al., 2012; SCHINDELIN et al., 2015). Trata-se de programa pioneiro na análise de imagens, e de utilização recente (SCHNEIDER et al., 2012; SCHINDELIN et al., 2015).

Este estudo apresenta como principal limitação o fato de não ter sido realizado um grupo controle a fim de avaliar se houve indução de neovasos a partir da queimadura induzida. No entanto, Li et al. (2015) evidenciaram a indução de neovascularização corneana por meio de queimadura corneana alcalina em coelhos. Com base nesse estudo, utilizou-se o hidróxido de sódio na mesma concentração para a realização da queimadura corneana.

O objetivo principal deste estudo foi comparar a inibição da neovascularização induzida por queimadura corneana alcalina com o uso do sunitinibe associado a nanoesfera ou administrado topicamente em sua forma livre. Além disso procurou-se avaliar os efeitos de toxicidade relacionados ao uso tópico do sunitinibe associado à nanoesfera, já que não existem ainda dados referentes a essa utilização na literatura. Contudo, não houve sinais de alterações oculares como hiperemia conjuntival, epiteliopatia corneana ou alterações cristalinianas em nenhum dos grupos deste estudo. O sunitinibe é um medicamento promissor que deve continuar sendo estudado em trabalhos futuros.

A nanotecnologia voltada para oftalmologia está sendo cada vez mais estudada com resultados animadores relacionados a doenças oculares. No presente estudo, não houve diferença quanto a inibição de neovascularização do sunitinibe e da nanoesfera de sunitinibe; ambos induziram a inibição da neovascularização semelhante aos documentados na literatura pelo sunitinibe.

O fato de não ter sido observado diferença entre o sunitinibe associado a nanoesfera e a sua forma livre pode ter ocorrido por fatores que não foram possíveis de se determinar no presente estudo. Contudo, pode-se supor que a ausência de diferença se deu por uma ação semelhante entre as duas formulações. No entanto, como se espera maior penetração e

duração de um fármaco associado a nanopartículas, seria possível supor que esta formulação poderia ser utilizada com frequência menor que a da forma livre.

Com isso, estimula-se a continuidade de estudos envolvendo a nanotecnologia em oftalmologia. Futuramente, poder-se-á utilizar nanopartículas para tratamento de doenças oculares em todos os seus segmentos. Assim, poderemos ter um melhor resultado no tratamento dessas doenças, proporcionando melhor qualidade de vida aos pacientes.

7. CONCLUSÕES

7.1 Não houve diferença estatisticamente significante entre a inibição de neovascularização de córnea induzida em coelhos albinos submetidos ao tratamento tópico com a nanoesfera de sunitinibe e com a sua forma livre.

7.2 Não foram identificadas alterações no exame clínico oftalmológico e na avaliação histopatológica compatíveis com toxicidade ocular ao uso tópico da forma livre do sunitinibe e da nanoesfera de sunitinibe.

7.3 As duas formulações mostraram-se seguras para uso ocular.

8. REFERÊNCIAS

ABBASZADEH, M. et al. Investigating the Association between Angiogenic Cytokines and Corneal Neovascularization in Sulfur Mustard Intoxicated Subjects 26 Years after Exposure. **Toxicol Int**, v. 21, n. 3, p. 300-6, 2014.

AHN, Y. J.; HWANG, H. B.; CHUNG, S. K. Ranibizumab injection for corneal neovascularization refractory to bevacizumab treatment. **Korean J Ophthalmol**, v. 28, n. 2, p. 177-80, 2014.

AKAZA, H. et al. Real-world use of sunitinib in Japanese patients with advanced renal cell carcinoma: efficacy, safety and biomarker analyses in 1689 consecutive patients. **Jpn J Clin Oncol**, v. 45, n. 6, p. 576-583, 2015.

BARAT, A.; CRANE, M.; RUSKIN, H. J. Quantitative multi-agent models for simulating protein release from PLGA bioerodible nano- and microspheres. **J Pharm Biomed**, v. 48, n. 2, p. 361-8, 2008.

BHATTA, R. S. et al. Mucoadhesive nanoparticles for prolonged ocular delivery of natamycin: In vitro and pharmacokinetics studies. **Int J Pharm**, v. 432, n. 1-2, p. 105-12, 2012.

BHATTI, N. et al. Efficacy of Topical Bevacizumab in High-Risk Corneal Transplant Survival. **Pak J Med Sci**, v. 29, n. 2, p. 519-522, 2013.

BIONDO, A. et al. Pazopanib-induced alopecia, an underestimated toxicity? **Front Oncol**, v. 5, n. 112, p. 1-3, 2015.

BRIGGER, I.; DUBERNET, C.; COUVREUR, P. Nanoparticles in cancer therapy and diagnosis. Adv Drug Deliv Rev., v. 54, n. 5, p. 631-651, 2002.

BROSSA, A. et al. Sunitinib but not VEGF blockade inhibits cancer stem cell endothelial differentiation. **Oncotarget**,, v. 6, n. 13, 2015.

BRYANT-HUDSON, K. M. et al. Tumor necrosis factor alpha and interleukin-6 facilitate corneal lymphangiogenesis in response to herpes simplex virus 1 infection. **J Virol**, v. 88, n. 24, p. 14451-7, 2014.

CALVO, P.; VILA-JATO, J. L.; ALONSO, M. J. Comparativein VitroEvaluation of Several Colloidal Systems, Nanoparticles,Nanocapsules, and Nanoemulsions, as Ocular Drug Carriers. **J Pharm Sci**, v. 85, n. 5, p. 530-536, 1996.

CHANG, J. H. et al. Corneal Neovascularization: An Anti-VEGF Therapy Review. **Surv Ophthalmol**, v. 57, n. 5, p. 415-29, 2012.

CHAPMAN, D. W. et al. Detecting functional changes with [18F]FAZA in a renal cell carcinoma mouse model following sunitinib therapy. **SpringerOpen Journal**, v. 4, n. 27, p. 1-11, 2014.

CHEN, W. L. et al. Mechanisms controlling the effects of bevacizumab (avastin) on the inhibition of early but not late formed corneal neovascularization. **PLoS One**, v. 9, n. 4, 2014.

CHENG, S. F. et al. Short-term topical bevacizumab in the treatment of stable corneal neovascularization. **Am J Ophthalmol**, v. 154, n. 6, p. 940-948, 2012.

CHIN, E. K. et al. Rapid involution of choroidal metastasis secondary to renal cell carcinoma with oral sunitinib. **JAMA Ophthalmol**, v. 133, n. 1, p. 109-10, 2015.

CHOI, S. Y. et al. Gold nanoparticles promote osteogenic differentiation in human adipose-derived mesenchymal stem cells through the Wnt/beta-catenin signaling pathway. **Int J Nanomedicine**, v. 10, p. 4383-92, 2015.

DAVIS, F. The anatomy and histology of the eye and orbit of the rabbit. Transactions of the American Ophthalmological Society, v. 27, p. 432 - 435, 1929.

DE OLIVEIRA DIAS, J. R. et al. Cytokines in neovascular age-related macular degeneration: fundamentals of targeted combination therapy. **Br J Ophthalmol**, v. 95, n. 12, p. 1631-1637, 2011.

DENG, L. et al. Solubilization of tea seed oil in a food-grade water-dilutable microemulsion. **PLoS One**, v. 10, n. 5, p. 1-12, 2015.

DETRY, B. et al. Sunitinib Inhibits Inflammatory Corneal Lymphangiogenesis. **Invest Ophthalmol Vis Sci**, v. 54, n. 5, 2013.

DURSUN, A. et al. Comparison of the effects of bevacizumab and ranibizumab injection on corneal angiogenesis in an alkali burn induced model. **Int J Ophthalmol**, v. 5, n. 4, p. 448-51, 2012.

FRAUNFELDER,FW. Corneal toxicity from topical ocular and systemic medications. **Cornea**, v. 25, n. 10, p 1133-8, 2006.

GAERTNER, K. M.; CALDWELL, S. H.; RAHMA, O. E. A case of retinal tear associated with use of sorafenib. **Front Oncol**, v. 4, n. 196, p. 1-2, 2014.

GIANNAVOLA, C. et al. Influence of preparation conditions on acyclovir-loaded poly-d,l-lactic acid nanospheres and effect of PEG coating on ocular drug bioavailability. **Pharmaceutical Research**, v. 20, p. 584-590, 2003.

GONZALEZ, L. et al. Nanotechnology in corneal neovascularization therapy-a review. **J Ocul Pharmacol Ther**, v. 29, n. 2, p. 124-34, 2013.

GR, M. et al. The effect of subconjunctival bevacizumab on corneal neovascularization, inflammation and re-epithelization in a rabbit model. **Clinics (Sao Paulo)**, v. 66, n. 8, p. 1443-50, 2011.

GRANNER, T. et al. 3,4 dihydroxyphenyl ethanol reduces secretion of angiogenin in human retinal pigment epithelial cells. **Br J Ophthalmol**, v. 97, n. 3, p. 371-374, 2013.

GWON, A. The Rabbit in Cataract/IOL Surgery. In: Tsonis, PA (ed.). **Animal Models in Eye Research**, p. 184-204, 2008.

HAN, Y. et al. Therapeutic effects of topical netrin-4 inhibits corneal neovascularization in alkali-burn rats. **PLoS One**, v. 10, n. 4, 2015.

HECHT, J. R. et al. 5-Fluorouracil, leucovorin, and oxaliplatin (mFOLFOX6) plus sunitinib or bevacizumab as first-line treatment for metastatic colorectal cancer: a randomized Phase IIb study. **Cancer Management and Research**, v. 7, p. 165-173, 2015.

HEINE, A. et al. The VEGF-Receptor Inhibitor Axitinib Impairs Dendritic Cell Phenotype and Function. **PLoS On**e, v. 10, n. 6, p. 1-13, 2015.

HONDA, M. et al. Liposomes and nanotechnology in drug development: focus on ocular targets. **Int J Nanomedicine**, v. 8, p. 495-503, 2013.

HONDA, M. et al. Suppression of choroidal neovascularization by intravitreal injection of liposomal SU5416. **Arch Ophthalmol**, v. 129, n. 3, p. 317-321, 2011.

JENNISON, E.; WATHUGE, G. W.; GORARD, D. A. Renal cell carcinoma presenting with malignant ascites. **JRSM Open**, v. 6, n. 4, p. 1-3, Apr 2015.

KARCZMAREK-BOROWSKA, B.; SALEK-ZAN, A. Hepatotoxicity of molecular targeted therapy. **Contemp Oncol (Pozn)**, v. 19, n. 2, p. 87-92, 2015.

KATHER, J. N.; KROLL, J. Transgenic mouse models of corneal neovascularization: new perspectives for angiogenesis research. **Invest Ophthalmol Vis Sci**, v. 55, n. 11, p. 7637-51, Nov 2014.

KIM, J. et al. Intravenously administered gold nanoparticles pass through the blood-retinal barrier depending on the particle size, and induce no retinal toxicity. **Nanotechnology**, v. 20, n. 50, 2009.

KIM, S. W. et al. The Effect of Topical Bevacizumab on Corneal Neovascularization. **Ophthalmology**, v. 115, n. 6, p. e33–e38, 2008.

KIM, W. J.; JEONG, H. O.; CHUNG, S. K. The effect of bevacizumab on corneal neovascularization in rabbits. **Korean J Ophthalmol**, v. 24, n. 4, p. 230-6, 2010.

KLOSE, D. et al. Fenofibrate-loaded PLGA microparticles: effects on ischemic stroke. **Eur J Pharm Sci**, v. 37, n. 1, p. 43-52, 2009.

KODERA, Y. et al. Sunitinib inhibits lymphatic endothelial cell functions and lymph node metastasis in a breast cancer model through inhibition of vascular endothelial growth factor receptor 3. **Breast Cancer Res**, v. 13, n. 3, p. 1-11, 2011.

KOLOMEYER, A. M.; ZARBIN, M. A. Trophic factors in the pathogenesis and therapy for retinal degenerative diseases. **Surv Ophthalmol**, v. 59, n. 2, p. 134-165, 2014.

KRIZOVA, D. et al. Treatment of Corneal Neovascularization Using Anti-VEGF Bevacizumab. **J Ophthalmol**, p. 1-7, 2014.

KWILAS, A. R. et al. Immune consequences of tyrosine kinase inhibitors that synergize with cancer immunotherapy. **Cancer Cell Microenviron**, v. 2, n. 1, 2015.

LEE, K.-J. et al. Accelerating repaired basement membrane after bevacizumab treatment on alkali-burned mouse cornea. **BMB reports**, v. 46, n. 4, p. 195-200, 2013.

LEE, W. R. et al. Early decline in serum phospho-CSE1L levels in vemurafenib/sunitinib-treated melanoma and sorafenib/lapatinib-treated colorectal tumor xenografts. **J Transl Med**, v. 13, n. 191, p. 1-12, 2015.

LI, Z. N. et al. Inhibitory effect of polysulfated heparin endostatin on alkali burn induced corneal neovascularization in rabbits. **Int J Ophthalmol**, v. 8, n. 2, p. 234-8, 2015.

LIMAYEN, I.; CHARCOSSET, C.; FESSI, H. Purification of nanoparticle suspensions by concentration/diafiltration process. **Sep. Purif. Technol**., v. 38, p. 1-9, 2004.

LIN, Z. et al. Vascular endothelial growth factor receptor tyrosine kinase inhibitors versus bevacizumab in metastatic colorectal cancer: A systematic review and meta-analysis. **Mol Clin Oncol**, v. 3, n. 4, p. 959-967, 2015.

LIU, J. et al. Anti-EGFR-Conjugated Hollow Gold Nanospheres Enhance Radiocytotoxic Targeting of Cervical Cancer at Megavoltage Radiation Energies. **Nanoscale Res Lett**, v. 10, n. 218, p. 1-12, 2015.

MADDULA, S. et al. Horizons in therapy for corneal angiogenesis. **Ophthalmology**, v. 118, n. 3, p. 591-599, 2011.

MEHRJARDI, H. Z. et al. Triamcinolone Acetonide as an Adjunct to Bevacizumab for Prevention of Corneal Neovascularization in a Rat Model. **J Ophthalmic Vis Res**, v. 9, n. 2, p. 162-168, 2014.

MENG, H.; XU, Y. Pirfenidone-loaded liposomes for lung targeting: preparation and in vitro/ in vivo evaluation. **Drug Des Devel Ther**, v. 9, p. 3369-76, 2015.

MERHAUTOVA, J. et al. miR-155 and miR-484 Are Associated with Time to Progression in Metastatic Renal Cell Carcinoma Treated with Sunitinib. **BioMed Research International**, v. 2015, p. 1-5, 2015.

MOGHIMI, S. M.; HUNTER, A. C.; MURRAY, J. C. Nanomedicine: current status and future prospects. **The FASEB Journal**, v. 19, n. 3, p. 311-330, 2005.

NEYCHEV, V. et al. Mutation-targeted therapy with sunitinib or everolimus in patients with advanced low-grade or intermediate-grade neuroendocrine tumours of the gastrointestinal tract and pancreas with or without cytoreductive surgery: protocol for a phase II clinical trial. **BMJ Open**, v. 5, p. 1-10, 2015.

NG, S. M. et al. Novel microencapsulation of potential drugs with low molecular weight and high hydrophilicity: hydrogen peroxide as a candidate compound. **Int J Pharm**, v. 384, n. 1-2, p. 120-7, 2010.

NIAN, Y. et al. New anti-angiogenic leading structure discovered in the fruit of Cimicifuga yunnanensis. **Sci Rep**, v. 5, n. 9026, p. 1-7, 2015.

PARK, D. et al. An anti-angiogenic reverse thermal gel as a drug-delivery system for age-related wet macular degeneration. **Macromol Biosci**, v. 13, n. 4, p. 464-9, 2013.

PEREZ-SANTONJA, J. J. et al. Vascular morphological and microdensity changes of corneal neovascularization induced by topical bevacizumab and sunitinib in an animal model. **Arch soc esp oftalmol,** v. 88, n. 12, p. 473–481, 2013.

PEREZ-SANTONJA, J. J. et al. Inhibition of corneal neovascularization by topical bevacizumab (Anti-VEGF) and Sunitinib (Anti-VEGF and Anti-PDGF) in an animal model. **Am J Ophthalmol**, v. 150, n. 4, p. 519-528, 2010.

POGGI, C. et al. Genetic Contributions to the Development of Complications in Preterm Newborns. **PLoS One**, v. 10, p. 1-13, 2015.

RAVET, O. The deleterious effect of certain surface active agents on the ocular surface. **Bull Soc Belge Ophtalmol**, v. 304, p145-9, 2007.

RISTIG, S. et al. Synthesis, characterization and in vitro effects of 7 nm alloyed silver-gold nanoparticles. **Beilstein J Nanotechnol**, v. 6, p. 1212-20, 2015.

ROSSI-BERGMANN, B. A nanotecnologia: da saúde para além do determinismo tecnológico. **Cienc. Cult.**, v. 60, n. 2, p. 54-57, 2008.

SA COUTO, A. R.; CARDOSO, D. E.; CABRAL-MARQUES, H. M. Validation of an HPLC Analytical Method for the Quantitative/Qualitative Determination of Fluticasone Propionate in Inhalation Particles on Several Matrices. **Sci Pharm,** v. 82, n. 4, p. 787-97, 2014.

SAHOO, S. K.; PARVEEN, S.; PANDA, J. J. The present and future of nanotechnology in human health care. **Nanomedicine,** v. 3, n. 1, p. 20-31, 2007.

SAKATA, S. et al. Programming control of intelligent drug releases in response to single and binary environmental stimulation signals using sensor and electroresponsive hydrogel. **Radiat. Phys. Chem**, v. 76, p. 733-737, 2007.

SCHAFFAZICK, S. R.; GUTERRES, S. L. S. U. Caracterização e estabilidade físico-química de sistemas poliméricos nanoparticulados para administração de fármacos. **Quim. Nova**, v. 26, n. 5, p. 726-737, 2003.

SCHAFFAZICK, S. R.; POHLMANN, A. R.; FREITAS, L. L. Caracterização e Estudo de Estabilidade de Suspensões de Nanocápsulas e de Nanoesferas Poliméricas Contendo Diclofenaco. **Acta Farm. Bonaerense**, v. 21, n. 2, p. 99-106, 2002.

SCHINDELIN, J. et al. The ImageJ ecosystem: An open platform for biomedical image analysis. **Mol. Reprod. Dev.**, v. 82, n. 7-8, p. 518-529, 2015.

SCHNEIDER, C. A.; RASBAND, W. S.; ELICEIRI, K. W. NIH Image to ImageJ: 25 years of image analysis. **Nature America**, v. 9, n. 7, p. 671-675, 2012.

SHIBASAKI, N. et al. Role of IL13RA2 in sunitinib resistance in clear cell renal cell carcinoma. **PLoS one**, v. 10, n. 6, p. 1-20, 2015.

SINGH, R.; LILLARD, J. W., JR. Nanoparticle-based targeted drug delivery. **Exp Mol Pathol**, v. 86, n. 3, p. 215-23, 2009.

SOPPIMATH, K. et al. Biodegradable polymeric nanoparticles as drug delivery devices. **J Control Release**, v. 70, n. 1-2, p. 1-20, 2001.

STAMATIALIS, D. F. et al. Medical applications of membranes: Drug delivery, artificial organs and tissue engineering. **J. Membrane Sci.**, v. 308, p. 1-34, 2008.

STEVENSON, W. et al. Corneal neovascularization and the utility of topical VEGF inhibition: ranibizumab (Lucentis) vs bevacizumab (Avastin). **Ocul Surf**, v. 10, n. 2, p. 67-83, Apr 2012.

SZAŁEK, E. et al. The influence of the time-of-day administration of the drug on the pharmacokinetics of sunitinib in rabbits. **Eur Rev Med Pharmacol Sci**, v. 18, p. 2393-2399, 2014.

TAKAYOSHI, K. et al. A case of metastatic renal cell carcinoma and bile duct carcinoma treated with a combination of sunitinib and gemcitabine. **BMC Cancer**, v. 15, n. 426, p. 1-7, 2015.

TSAI, M. J. et al. Preparation and Characterization of Naringenin-Loaded Elastic Liposomes for Topical Application. **PLoS One**, v. 10, n. 7, p. 1-12, 2015.

UCHIDA, R. et al. Effect of gamma-Cyclodextrin Inclusion Complex on the Absorption of R-alpha-Lipoic Acid in Rats. **Int J Mol Sci**, v. 16, n. 5, p. 10105-20, 2015.

XIE, J. et al. Multivalent conjugation of antibody to dendrimers for the enhanced capture and regulation on colon cancer cells. **Sci Rep**, v. 5, n. 9445, p. 1-10, 2015.

YU-WAI-MAN, C.; KHAW, P. T. Developing novel anti-fibrotic therapeutics to modulate post-surgical wound healing in glaucoma: big potential for small molecules. **Expert Rev Ophthalmol**, v. 10, n. 1, p. 65-76, 2015.

ZASSHI, N. G. G. The cornea: stasis and dynamics. **Nippon Ganka Gakkai Zasshi**, v. 112, n. 3, p. 179-212, 2008.

ZHANG, Y. et al. Anti-VEGF treatment for myopic choroid neovascularization: from molecular characterization to update on clinical application. **Drug Des Devel Ther**, v. 9, p. 3413-21, 2015.

9 APÊNDICE A – CONFLITO DE INTERESSE

Eu, Luciana Lavigne Linhares, autora da presente dissertação de mestrado, declaro não possuir nenhum tipo de interesse pessoal, comercial ou financeiro em relação a medicação sunitinibe (Axon medchem BV, Groningen, Holanda) utilizada no presente estudo.

10 ANEXOS

Anexo 1 – Parecer do Comitê de Ética

MINISTÉRIO DA EDUCAÇÃO
UNIVERSIDADE FEDERAL DE GOIÁS
PRÓ-REITORIA DE PESQUISA E INOVAÇÃO
COMISSÃO DE ÉTICA NO USO DE ANIMAIS/CEUA

UFG

Goiânia, 23 de março de 2015.

PARECER CONSUBSTANCIADO REFERENTE AO ATENDIMENTO DE PENDÊNCIA DO PROTOCOLO Nº. 005/15

I. IDENTIFICAÇÃO:

1. **Título do projeto**: Efeitos da administração tópica da formulação nanoesfera do sunitinibe no tratamento de neovascularização corneana em coelhos
2. **Pesquisador Responsável:** Luciana Lavigne Linhares / FM
3. **Unidade/Órgão do pesquisador:** Faculdade de medicina/UFG
4. **Pesquisadores Participantes:**

Nome/Endereço Lattes	Instituição	Formação Básica	Titulação	Função na Pesquisa
Luciana Lavigne Linhares (http://lattes.cnpq.br/2363031056322075)	UFG	Medicina	Graduação	Elaboração e execução do projeto, confecção das suturas de córnea e aplicação de colírios nos coelhos. Manejo dos animais. Avaliação dos efeitos da medicação. Redação final do trabalho.
Leonardo Gomes Souza (ttp://lattes.cnpq.br/2613496667508331	UFG	Farmácia	Doutorado	Elaboração do medicamento sunitinibe em formulação nanoesfera
José Maurício Botto de Barros Garcia (http://lattes.cnpq.br/5589344553278040)	UFG	Medicina	Especialista	Avaliação dos efeitos da medicação nas córneas dos coelhos e tabulação de dados. Auxílio na redação final
Luisa Salles de Moura Mendonça (http://lattes.cnpq.br/2346628944052737)	UFG	Medicina	Graduação	Avaliação dos efeitos da medicação nas córneas dos coelhos. Tabulação de dados, análise dos resultados e análise estatística.
David Leonardo Cruvinel	UFG	Medicina	Doutorado	Co-orientador na

Comissão de Ética no Uso de Animais/CEUA
Pró-Reitoria de Pesquisa e Inovação/PRPI-UFG, Caixa Postal: 131, Prédio da Reitoria, Piso 1, Campus Samambaia (Campus II) - CEP: 74001-970, Goiânia – Goiás, Fone: (55-62) 3521-1876.
Email: ceua.ufg@gmail.com

MINISTÉRIO DA EDUCAÇÃO
UNIVERSIDADE FEDERAL DE GOIÁS
PRÓ-REITORIA DE PESQUISA E INOVAÇÃO
COMISSÃO DE ÉTICA NO USO DE ANIMAIS/CEUA

UFG

Isaac (http://lattes.cnpq.br/5474072354473614)				execução do projeto
Marcos Ávila (http://lattes.cnpq.br/3335187297522447)	UFG	Medicina	Doutorado	Orientador na execução do projeto

5. **Unidade onde será realizado:** EVZ/UFG
6. **Data de apresentação do protocolo a CEUA:** 06/02/15
7. **Data de Atendimento das Pendências:** 19/03/15

II - Parecer da CEUA:

Informamos que a *Comissão de Ética no Uso de Animais/CEUA* da Universidade Federal de Goiás, após análise das adequações solicitadas, **Aprovou** o projeto acima referido e o mesmo foi considerado em acordo com os princípios éticos vigentes.

Reiteramos a importância deste Parecer Consubstanciado, e lembramos que o(a) pesquisador(a) responsável deverá encaminhar à CEUA-PRPI-UFG o Relatório Final baseado na conclusão do estudo e na incidência de publicações decorrentes deste, de acordo com o disposto na Lei nº. 11.794 de 08/10/2008, e Resolução Normativa nº. 01, de 09/07/2010 do Conselho Nacional de Controle de Experimentação Animal-CONCEA. O prazo para entrega do Relatório é de até 30 dias após o encerramento da pesquisa, prevista para conclusão em **30/11/2015**.

III - Data da reunião: 23/03/15

Assinado de forma digital por RENATA MAZARO:12343522812
Dados: 2015.03.30 14:36:37 -03'00'

Dra. Renata Mazaro e Costa
Coordenadora da CEUA/PRPI/UFG

Comissão de Ética no Uso de Animais/CEUA
Pró-Reitoria de Pesquisa e Inovação/PRPI-UFG, Caixa Postal: 131, Prédio da Reitoria, Piso 1, Campus Samambaia (Campus II) - CEP:74001-970, Goiânia – Goiás, Fone: (55-62) 3521-1876.
Email: ceua.ufg@gmail.com