



PARAFIMOSE EM TOURO COMO COMPLICAÇÃO DE FIBROPAPILOMA PENIANO: RELATO DE CASO

Rogério Elias Rabelo¹, Marina Pacheco Miguel², Valcinir Aloisio Scalla Vulcani³,
Guilherme Pinheiro Santos⁴, Rhavilla Santos de Oliveira⁴

1 Professor Adjunto de Medicina Veterinária, Universidade Federal de Goiás,
Regional Jataí (rabelovet@yahoo.com.br), Jataí, Goiás, Brasil

2 Professor Adjunto de Patologia Geral, Instituto de Patologia Tropical e Saúde
Pública, Universidade Federal de Goiás, Goiânia, Goiás, Brasil

3 Professor Adjunto de Medicina Veterinária, Universidade Federal de Goiás,
Regional Jataí, Jataí, Goiás, Brasil

4 Acadêmicos de Medicina Veterinária, Universidade Federal de Goiás, Regional
Jataí, Jataí, Goiás, Brasil

Recebido em: 08/09/2015 – Aprovado em: 14/11/2015 – Publicado em: 01/12/2015
DOI: http://dx.doi.org/10.18677/Enciclopedia_Biosfera_2015_202

RESUMO

O fibropapiloma de glândula é causado pelo papilomavírus bovino tipo 2 e pode causar impotência *coeundi* em touros, disseminação de papilomavírus e parafimose. O objetivo deste trabalho foi relatar um caso de fibropapiloma em touro mestiço com consequente parafimose e os procedimentos cirúrgicos empregados para cura da lesão. A principal lesão era um tumor vegetante de crescimento progressivo e lento que cursava com hemorragia. Foi constatada parafimose e estenose do óstio uretral em consequência da progressão dessa lesão. No exame clínico geral, confirmou-se a presença de verrugas cutâneas na região da escápula direita características de papilomatose cutânea. O exame histopatológico confirmou que o tumor tratava-se de fibropapiloma de glândula em bovino. A correção cirúrgica foi realizada por amputação parcial do pênis, orquiectomia e orientação veterinária ao proprietário.

PALAVRAS-CHAVE: amputação peniana, neoplasma, obstrução uretral, tumor de glândula

PARAPHIMOSIS ON BULL AS FIBROPAPILOMA PENILE COMPLICATION: CASE REPORT

ABSTRACT

The glans fibropapiloma is caused by bovine papillomavirus type 2 and causes impotence *coeundi* in bulls, dissemination of papillomavirus and paraphimosis. The aim of this study is to report a case of fibropapiloma in a half-breed bull with consequent paraphimosis and surgical procedures employed to cure the injury. The main injury was a vegetating tumor with progressive and slow growth with haemorrhage. Paraphimosis and stenosis of the urethral orifice as a result of the progression of this injury was found. Overall clinical examination confirmed the presence of cutaneous warts in the region of the right scapula characteristic of cutaneous papillomatosis. Histopathological examination confirmed the fibropapiloma of the glans in bovine.

Surgical correction was performed by partial amputation of the penis, orchiectomy and veterinary orientation to the owner.

KEYWORDS: glans penis tumor, neoplasm, penile amputation, urethral obstruction

INTRODUÇÃO

O fibropapiloma peniano bovino é um importante causador de impotência coeundi em touros e um importante disseminador de doenças venéreas. O principal agente disseminado por essa via é o papilomavírus bovino tipo 2, causador da lesão, que acomete normalmente touros sexualmente imaturos. A localização das lesões na glândula do pênis e prepúcio facilita sua transmissão durante a monta (RABELO & SILVA, 2011).

Os papilomavírus são vírus epiteliotrópicos, capazes de infectar células basais do epitélio cutâneo e mucoso levando a formação de lesões tumorais, popularmente, conhecidas como papilomas ou verrugas. Frequentemente, são lesões de caráter benigno que tendem a regredir e que, sob condições especiais, evoluem para malignidade (CLAUS et al., 2007; MEUTEN, 2002). O vírus pode ser adquirido também por meio de hábitos de sodomia entre touros, que montam em outros portadores de papilomatose cutânea (MEUTEN, 2002; RABELO & SILVA, 2011).

A lesão é caracterizada clinicamente pela presença de nódulos tumorais róseos, firmes, acinzentados ou esbranquiçados, semelhantes a couve-flor, localizado na glândula ou no prepúcio de touros, com dimensões variadas (SMITH, 1994; RABELO & SILVA, 2011). O diagnóstico é baseado na visualização das lesões após exame clínico específico e no histórico do rebanho e a confirmação por meio de exame histopatológico, em que são visualizados vários padrões celulares, compostos por proliferação de fibroblastos imaturos com produção de colágeno, com numerosas mitoses, além de proliferação acentuada da epiderme com formação de papilas para região dérmica (MEUTEN, 2002; RABELO & SILVA, 2011).

Os prejuízos econômicos relacionados a essa enfermidade estão relacionados a dificuldade no acasalamento, transmissão de doenças e a outros distúrbios secundários. Assim, a evolução e o agravamento do quadro clínico do papiloma peniano pode ser a parafimose, decorrente de aumento de volume tumoral na glândula, impossibilitando o retorno do pênis à bainha prepucial (RABELO & SILVA, 2011). O objetivo deste trabalho foi relatar um caso de fibropapiloma em touro mestiço com consequente parafimose e os procedimentos cirúrgicos empregados para cura da lesão.

RELATO DO CASO

Foi atendido no Setor de Cirurgia de Grandes Animais da Universidade Federal de Goiás Regional Jataí, um touro sem raça definida de aptidão para corte, com idade de 1,9 anos e 330 kg de peso corporal. A queixa principal do proprietário era a presença de uma lesão tumoral vegetante de crescimento progressivo e lento que cursava com hemorragia, além de presença de pequenos tumores vegetantes na pele (Figura 1).

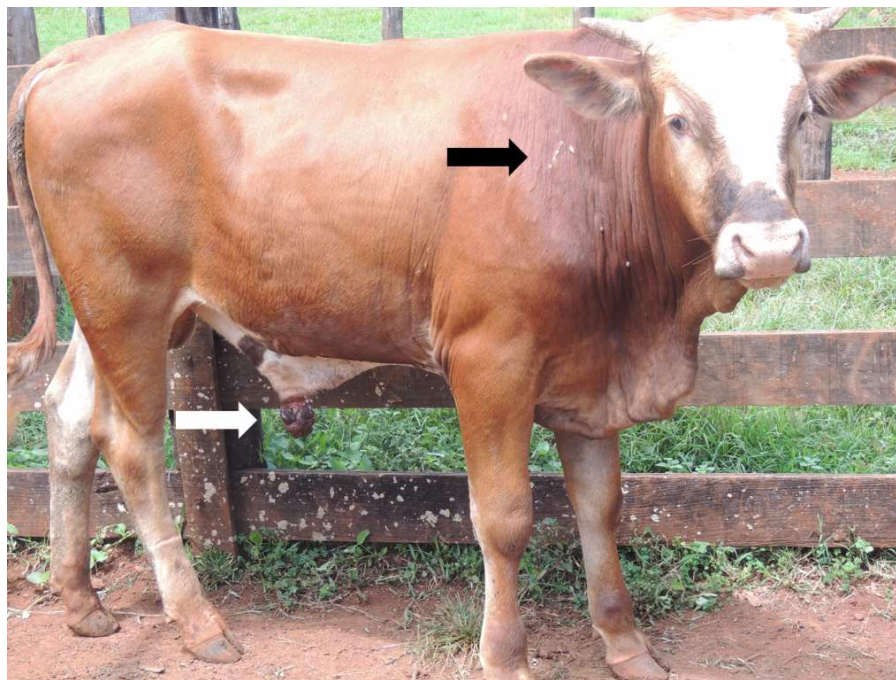


FIGURA 1. Touro encaminhado para atendimento clínico com lesão tumoral vegetante na glândula (seta branca) e tumores vegetantes na pele característicos de papilomatose cutânea (seta preta).

Na anamnese o proprietário relatou que o animal era provindo de lotes de machos e acrescentou ainda que estes animais possuíam hábitos de sodomia. Para o exame clínico geral e específico, o animal foi contido em brete de contenção individual e foi realizado bloqueio loco-regional do nervo pudendo com lidocaína a 2% para exame da região peniana. Após avaliação clínica, foi exposto ao proprietário a necessidade da intervenção cirúrgica para a cura da lesão, os potenciais riscos de complicações e insucessos, e a obrigatoriedade do descarte do animal da reprodução. Assim, o proprietário assumiu os riscos e optou pela realização da cirurgia.

Para diagnóstico definitivo foi colhido fragmento da massa tumoral, sendo este fixado e acondicionado em solução de formaldeído a 10% e encaminhado ao Laboratório de Patologia de Zoonoses e Imuno-histoquímica (LPAZI) do IPTSP/UFG para análise histopatológica. As suspeitas clínicas baseavam-se em fibropapiloma e carcinoma de células escamosas (CCE).

RESULTADOS E DISCUSSÃO

Durante a inspeção da parte livre do pênis foi verificada lesão tumoral na glândula de aproximadamente 6 cm de diâmetro, de textura firme, avermelhada, com aspecto de couve flor (Figura 2). Foi constatado também que o animal apresentava parafimose e estenose do óstio uretral em consequência da progressão dessa lesão. No exame clínico geral, confirmou-se a presença de verrugas cutâneas na região da escápula direita, características de papilomatose cutânea.

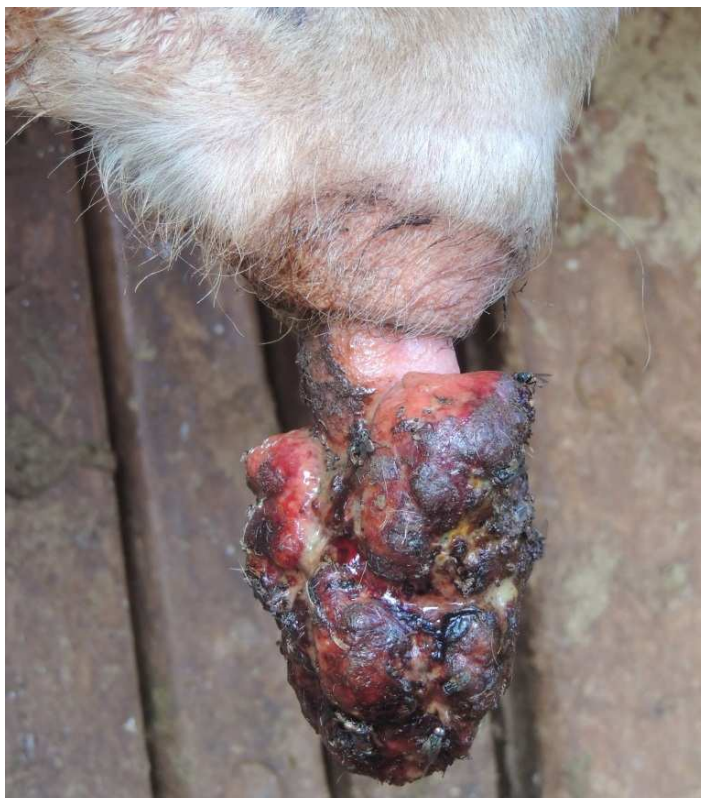

FIGURA 1. Massa tumoral de textura firme, avermelhada, com aspecto de couve flor, apresentando áreas de ulceração e necrose.

Após a decisão do proprietário, realizaram-se medidas pré-operatórias conservativas, como administração de anti-inflamatório (flunixin meglumina 2mg/kg, em dose única, 12 horas antes do procedimento cirúrgico), antibióticos (30000 UI/kg de penicilina benzatina, 48 horas antes do procedimento) e uso de ducha com água fria sobre pressão duas vezes ao dia para amenizar o processo inflamatório. Dois dias após o início das medidas pré-operatórias, o touro foi deixado em jejum hídrico de 12 horas e alimentar de 24 horas para a realização da cirurgia. No dia seguinte, o animal foi contido em brete de contenção para realização de tricotomia da região dos forames isquiáticos menores e, subsequente, anestesia do nervo pudendo interno. O touro foi então submetido a sedação com cloridrato de xilazina a 2% endovenosa (0,1mg/kg), associado a acepromazina 1% (0,06 mg/kg) intramuscular profunda e contido por meio de cordas em decúbito lateral direito, utilizando-se “peias de frango” para proteger as extremidades, e colchões de espuma para proteger a região do nervo radial. Sequencialmente, foi realizada tricotomia da região do prepucial e paraprepucial direita, local de fixação do coto peniano, e lavagem intraprepucial com solução à base de iodo 10%. A anestesia local foi feita na região distal do prepúcio e na região paraprepucial, com cloridrato de lidocaína 2%. Após antisepsia, isolou-se o campo operatório e iniciou-se a intervenção baseada na exérese do fibropapiloma conforme descrito por RABELO & SILVA (2011).

Foi realizada amputação parcial do pênis, cerca de 10 cm, cranialmente à bolsa escrotal e o coto peniano remanescente (aproximadamente quatro cm) fixado com fio inabsorvível na pele da região paraprepucial esquerda (Figura 4). A sutura

foi realizada em padrão Wolf, captonada, com fio de poliamida, tendo o cuidado de fixar os pontos somente no tecido peniano, evitando transfixação da uretra.



FIGURA 2. Coto peniano fixado a pele na região paraprepucial esquerda.

Ao final do procedimento cirúrgico, realizou-se orquiectomia bilateral, empregando técnica aberta de duas incisões laterais, como descrito por SILVA et al. (2003), com o objetivo de evitar masturbação e, conseqüentemente, o rompimento dos pontos de fixação do coto.

Como medidas pós-operatórias estabeleceu-se antibioticoterapia a base de penicilina benzatina na dose de 30000 UI/Kg de peso corporal, de 48/48 horas, totalizando três aplicações. Prescreveu-se também anti-inflamatório a base de flunixin meglumina na dose 2mg/kg, de 24/24 horas por três dias, além de 15 minutos de ducha com água fria e aplicação de spray auxiliar de cicatrização na ferida cirúrgica duas vezes ao dia. Para remoção dos pontos cirúrgicos foi estabelecido 13 dias após o procedimento.

O exame histopatológico mostrou proliferação acentuada de tecido fibroso com células neoplásicas apresentando-se fusiformes a ovaladas, com moderado pleomorfismo e algumas com nucléolo evidente. Foram vistas poucas figuras de mitose. Na superfície, verificou-se focalmente longas projeções (epitélio hiperplásico) infiltrando o tecido fibromatoso. Além disso, a região apresentava-se extensamente ulcerada (Figura 4), permitindo o diagnóstico definitivo de fibropapiloma peniano bovino. As alterações macroscópicas e microscópicas encontradas são semelhantes às relatadas por MEUTEN (2002).

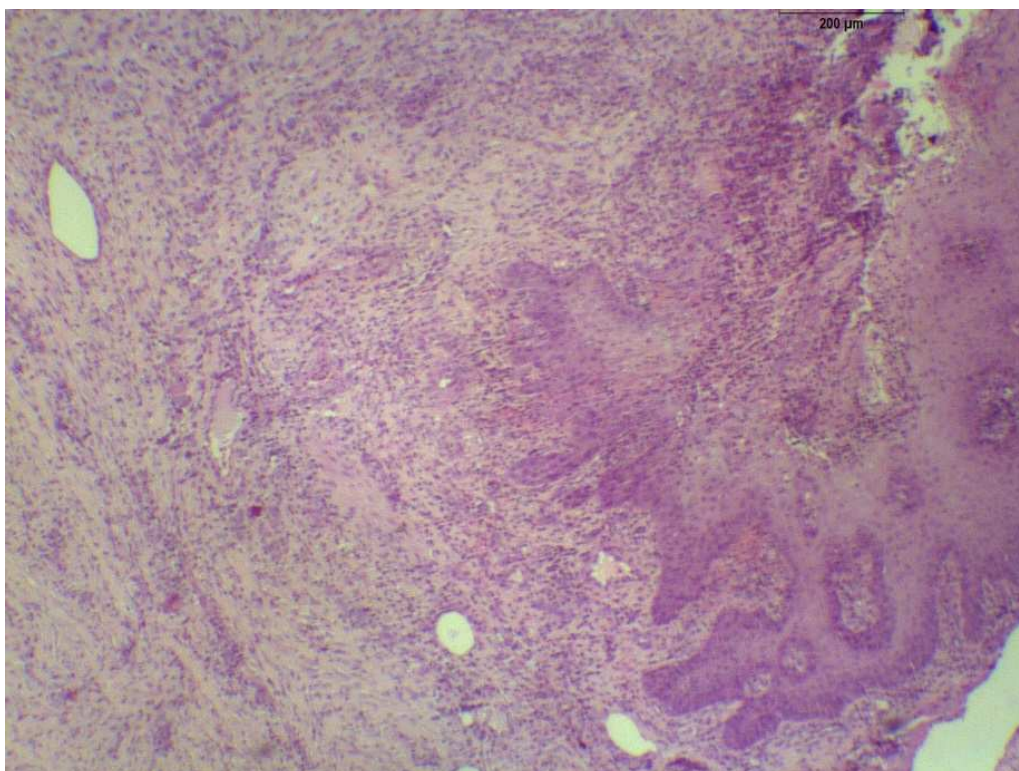


FIGURA 4. Fotomicrografia de fibropapiloma peniano em bovino. Proliferação acentuada de fibroblastos neoplásicos bem diferenciados associados a colágeno. Na superfície (à direita) são vistas longas projeções epidérmicas infiltrando o tecido fibromatoso (à esquerda). H&E, 10x.

A papilomatose surgiu como principal suspeita devido o aspecto macroscópico das lesões, que se apresentavam elevadas, firmes, multinodulares e ulceradas, como descrito por MEUTEN (2002). Outro fator importante foi o fato de haver lesões verrucosas cutâneas na região da escápula que, como sugerido por MC ENTEE (1950), os fibropapilomas da genitália externa de bovinos jovens podem ter origem dos papilomas cutâneos. Esse contato da pele com o pênis se justifica pela prática da sodomia entre touros em grandes lotes exclusivamente de machos. BROOM & FRASER (2010) afirmam que a sodomia é consequência de piquetes com taxa de lotação elevada ou a mudanças no ambiente e na rotina dos animais como a mistura de gado novo em um lote já estabelecido.

Os aspectos epidemiológicos do fibropapiloma do caso descrito corroboram com os relatos de outros autores (RABELO & SILVA, 2011; SMITH, 1994; MC ENTEE, 1950) em que é descrita a incidência em animais sexualmente imaturos provenientes de grandes lotes de machos com hábitos de sodomia. MC ENTEE (1950) relata em um estudo, que de 27 touros diagnosticados com fibropapiloma peniano a maioria eram animais jovens. RABELO et al. (2015) em estudo epidemiológico de doenças da genitália de bovinos apontam que 13 (31,70%) de 3.125 foram diagnosticados como fibropapiloma de glândula no período de 2007 a 2013.

A acentuada produção de tecido fibroso na progressão do fibropapiloma de glândula e o aumento progressivo da lesão tumoral na região impossibilita o recolhimento do pênis para a bainha prepucial, caracterizando a parafimose (RABELO & SILVA, 2012). Neste caso, a enfermidade descrita não é consequente a

falhas na musculatura prepucial, mas sim à formação de uma barreira física gerada pelo crescimento do tumor na glândula do pênis. Assim, optou-se pela amputação parcial do pênis, realizada cranialmente a bolsa escrotal, devido ao alto grau de comprometimento do pênis, gerando no animal a dificuldade de micção, podendo evoluir para quadro de hidronefrose e/ou pielonefrite e morte.

CONCLUSÃO

O fibropapiloma de glândula em touro foi confirmado por exame histopatológico. O tratamento para a parafimose detectada ao exame clínico foi a amputação parcial peniana. Esta opção cirúrgica foi considerada a mais viável neste caso, haja vista o grau de comprometimento do pênis. Além disso, é de suma importância a orientação ao proprietário para a retirada do animal para a reprodução.

REFERÊNCIAS

BROOM, D.M.; FRASER, A.F. **Comportamento e bem-estar de animais domésticos**. 4. ed. Barueri: Manole, 2010.

CLAUS, M.P.; VIVIAN, D.; LUNARDI, M.; ALFIERI, A.F.; ALFIERI, A.A. Análise filogenética de papilomavírus bovino associado com lesões cutâneas em rebanhos do Estado do Paraná. **Pesquisa Veterinária Brasileira**, v.27, n.7, 2007.

MEUTEN, D.J. **Tumors in domestic animals**. 4.ed. Ames : Iowa State, 2002. p.509-546.

MCENTEE, K. **Fibropapillomas of the external genitália of cattle**. Ithaca: Cornell Vet, 1950. 304-312p.

RABELO, R.E.; SILVA, O.C. **Aspectos morfofuncionais, clínicos e cirúrgicos do pênis, prepúcio e testículos de touros**. Goiânia: Editora Kelps, 2011. 2012p.

RABELO, R.E.; SILVA, L.A.F.; VULCANI, V.A.S.; SANT'ANA, F.J.F.; ASSIS, B.M.; RABBERS, A.S. Enfermidades diagnosticadas na genitália externa de touros: estudo retrospectivo (2007 – 2013). **Ciência Animal Brasileira**, v.16, n.1, p.133-143, 2015.

SILVA, L.A.F.; VIANA FILHO, P.R.L.; VERISSIMO, A.C.C.; SILVA, E.B.; SILVA, O.C.; PÁDUA, J.T.; RABELO, R.E.; TRINDADE, B.R.; SOUSA, J.N. Efeito da estação do ano, da idade, do método de contenção e da técnica cirúrgica na recuperação clínica e no ganho de peso de bovinos submetidos à orquiectomia. **Revista Brasileira de Saúde e Produção Animal**, v.4, n.1, p.18-29, 2003.

SMITH, B.P. **Tratado de Medicina Interna de Grandes Animais**. v.2, p.1337- 1339, 1994.