



Revista Ceres

ISSN: 0034-737X

ceresonline@ufv.br

Universidade Federal de Viçosa

Brasil

Binda Baungarten, Letícia; Eurides, Duvaldo; Araujo Busnardo, Camila; Carvalho Guimarães, Ednaldo; Borges Alves, Lorena; Franco da Silva, Luiz Antônio; Daleck, Carlos Roberto; de Souza, Luiz Augusto; Nunes Alves de Oliveira, Benito Juarez; Ferreira Gonçalves, Gentil  
Avaliação da produção de lágrima em cães sem raça definida após a exérese da glândula da terceira pálpebra - estudo experimental  
Revista Ceres, vol. 55, núm. 4, julio-agosto, 2008, pp. 293-296  
Universidade Federal de Viçosa  
Viçosa, Brasil

Disponível em: <http://www.redalyc.org/articulo.oa?id=305226703008>

- Como citar este artigo
- Número completo
- Mais artigos
- Home da revista no Redalyc

redalyc.org

Sistema de Informação Científica

Rede de Revistas Científicas da América Latina, Caribe, Espanha e Portugal

Projeto acadêmico sem fins lucrativos desenvolvido no âmbito da iniciativa Acesso Aberto

## Avaliação da produção de lágrima em cães sem raça definida após a exérese da glândula da terceira pálpebra – estudo experimental

Letícia Binda Baungarten<sup>1</sup>  
Duvaldo Eurides<sup>2</sup>  
Camila Araujo Busnardo<sup>1</sup>  
Ednaldo Carvalho Guimarães<sup>3</sup>  
Lorena Borges Alves<sup>4</sup>  
Luiz Antônio Franco da Silva<sup>5</sup>  
Carlos Roberto Daleck<sup>6</sup>  
Luiz Augusto de Souza<sup>1</sup>  
Benito Juarez Nunes Alves de Oliveira<sup>1</sup>  
Gentil Ferreira Gonçalves<sup>7</sup>

### RESUMO

A terceira pálpebra é uma fina camada composta por conjuntiva, cartilagem hialina em forma de “T” e uma glândula que contribui na produção de lágrima em cães. A enfermidade mais comum da terceira pálpebra é o prolapso da glândula, sendo indicada a correção cirúrgica. Avaliou-se em sete cães, sem raça definida, adultos, machos e fêmeas, de  $10,2 \pm 1,6$  kg, sem alterações oculares, a produção de lágrima através do teste lacrimal de Schirmer 24 horas antes da exérese unilateral da glândula da terceira pálpebra direita e aos 15, 30 e 60 dias de pós-operatório (PO). Foi praticada uma incisão na conjuntiva palpebral, ao redor da glândula, para sua liberação e remoção. Os animais foram submetidos à administração tópica de pomada oftálmica contendo dexametasona 0,1%, neomicina 0,35% e polimixina B 6000UI a cada 12 horas, durante sete dias de PO. O teste  $\chi^2$  de Friedman com nível de significância de 5% indicou que não houve diferença significativa na produção lacrimal entre o pré-operatório (21,7143 mm/min) e aos 60 dias de PO (21,2857 mm/min). A exérese unilateral da glândula da terceira pálpebra em cães não interfere na produção de lágrima e não manifesta alterações clínicas na córnea e conjuntiva durante 60 dias de avaliação.

**Palavras-chave:** cão, glândula da terceira pálpebra, lágrima, teste de Schirmer.

### ABSTRACT

#### Evaluation of tear production in mixed breed dogs after third eyelid gland exeresis - experimental study

The third eyelid is a thin layer composed by conjunctive tissue, T shaped hyaline cartilage and a gland that contributes in dog's tears production. The most common condition of the third eyelid is gland prolapse, with indication of surgical correction. Seven dogs, male and female,  $10.2 \pm 1.6$  kg, mixed breed, without ocular alterations, had their tear production evaluated by Schirmer's lacrimal test, 24 hours before unilateral exeresis of the right third eyelid's gland, and

Recebido para publicação em novembro de 2007 e aprovado em julho de 2008.

<sup>1</sup>Programa de pós-graduação em Ciências Veterinárias, área de concentração Saúde Animal. Universidade Federal de Uberlândia/UFU. Uberlândia, MG, Brasil. Rua 10, 22, Vila Nova, 29105-100 Vila Velha, ES, leticiabinda@yahoo.com.br

<sup>2</sup>Faculdade de Medicina Veterinária/FAMEV/UFU. Uberlândia, MG, Brasil.

<sup>3</sup>Faculdade de Matemática/FAMAT/UFU. Uberlândia, MG, Brasil.

<sup>4</sup>Graduanda. FAMEV/UFU. Uberlândia, MG, Brasil

<sup>5</sup>Escola de Veterinária. Universidade Federal de Goiás. Goiânia, GO, Brasil.

<sup>6</sup>Faculdade de Ciências Agrárias e Veterinárias. Universidade Estadual Paulista. Jaboticabal, SP, Brasil.

<sup>7</sup>Curso de Medicina Veterinária. Universidade Paranaense. Umuarama, PR, Brasil.

15, 30 and 60 days after the operation. An incision was made in the conjunctive eyelid layer, around the gland, to liberate and remove it. The animals were treated with topic ophthalmic cream, containing 0.1% dexametason, 0.35% neomycin and B type polymyxin 6000 UI every 12 hours, during 7 days post-operation. Friedman's  $\chi^2$  test, with 5% of significance level, showed that there was no significant differences in tear production between post-operative (21.7143mm/min) and 60 days post operation (21.2857mm/min). Unilateral exeresis of the third eyelid's gland in dogs did not interfere in tear production, and don't showed clinical change in the cornea and conjunctive tissues, during 60 days of evaluation.

**Key words:** dog, third eyelid's gland, tear, Schirmer's test.

## INTRODUÇÃO

A terceira pálpebra é uma estrutura fina formada por cartilagem hialina em forma de "T", suas superfícies anterior e posterior são recobertas por tecido conjuntivo e sua porção ventral é circundada pela glândula da terceira pálpebra (Gelatt, 2003). Ela está localizada na porção medial do saco conjuntival inferior, entre a córnea e a pálpebra (Slatter, 2005).

O filme lacrimal é constituído por três camadas, a mais externa é a porção lipídica produzida por glândulas que se encontram nas pálpebras (Ohashi *et al.*, 2006). As glândulas lacrimais orbitária principal e da terceira pálpebra atuam produzindo a camada aquosa intermediária do filme lacrimal em cães, sendo responsáveis aproximadamente por 75 e 25% das lágrimas, respectivamente (Cabral *et al.*, 2005). A camada mais interna do filme lacrimal é a mucosa, onde é produzida a mucina, capaz de auxiliar a porção aquosa a se fixar na superfície da córnea (Ohashi *et al.*, 2006).

O teste lacrimal de Schirmer avalia a produção de lágrima do animal em milímetros, utilizando uma tira de papel filtro nas dimensões 0,5 x 5,0 cm. O teste é realizado colocando a tira de papel milimetrado no saco conjuntival inferior com uma dobra de 0,5 cm durante um minuto (Andrade, 2004). De acordo com Gelatt (2003), os valores normais descritos para esse teste, em cães, variam entre 18,1 e 23,9 mm/min.

O prolapso da glândula da terceira pálpebra é frequentemente observado em cães jovens e pode ser unilateral ou bilateral. Nota-se predisposição racial em Cocker Spaniel, Shar Pei, Bulldog, Mastiff Napolitano e Shihtzu (Stades *et al.*, 1999). A protrusão ocorre devido à fraqueza do tecido conjuntivo entre a porção ventral da terceira pálpebra e os tecidos periorbitários, os quais permitem que a glândula se mova dorsalmente, tornando-se aumentada e inflamada pela exposição crônica (Gelatt, 2003).

Devido à contribuição da glândula da terceira pálpebra na produção da porção aquosa do filme lacrimal, a remoção cirúrgica desta glândula, quando prolapsada, pode predispor a ceratoconjuntivite seca (Almeida *et al.*, 2004). Portanto, recomenda-se a reposição da glândula no seu local de origem, de modo que ela mantenha o seu funcionamento

(Eurides, 2004). Stades *et al.* (1999) citaram que algumas técnicas de reposicionamento não são completamente seguras e efetivas, podendo ocorrer recidivas pós-cirúrgica, além dos riscos de perfuração da esclera.

Foi referido por Chaves *et al.* (2004) que, após oito dias da exérese bilateral da glândula da terceira pálpebra prolapsada em cães, não ocorreu alteração na produção de lágrimas na avaliação pelo teste de Schirmer. Fato também verificado por Saito *et al.* (2001) quando avaliaram a produção de lágrima de cães decorrido um ano da exérese unilateral da glândula da terceira pálpebra, não sendo notada diferença expressiva na produção lacrimal.

O objetivo deste estudo foi avaliar, durante 60 dias, a produção de lágrimas em cães sem raça definida, pelo teste lacrimal de Schirmer e a ocorrência de eventuais complicações após a exérese unilateral da glândula da terceira pálpebra.

## MATERIAL E MÉTODOS

Foram utilizados sete cães, sem raça definida, com idade de três a cinco anos, machos e fêmeas com peso médio de  $10,2 \pm 1,6$  kg, provenientes do canil do Centro de Controle de Zoonoses da cidade de Uberlândia, MG. Os animais foram considerados aptos ao experimento após terem sido submetidos a avaliações clínicas e hematológicas, através do hemograma e contagem de plaquetas, e aos exames oftalmológicos de rotina, para descartar os portadores de alterações clínicas que pudessem interferir nos resultados. Foram alojados em canis individuais durante um período mínimo de 15 dias para adaptação do local, onde receberam ração comercial balanceada como fonte nutricional e água *ad libitum*.

Foi realizada mensuração da produção de lágrima do olho direito dos cães 24 horas antes do início da intervenção cirúrgica, com a utilização do teste lacrimal de Schirmer<sup>8</sup>.

Após jejum hídrico de oito horas e alimentar de 12 horas, foram administrados, 20 minutos antes do procedimento cirúrgico, enrofloxacin<sup>9</sup> (10,0 mg.kg<sup>-1</sup>/SC),

<sup>8</sup> Schirmer Tear Test. Schering-Plough, Union - New Jersey, EUA.

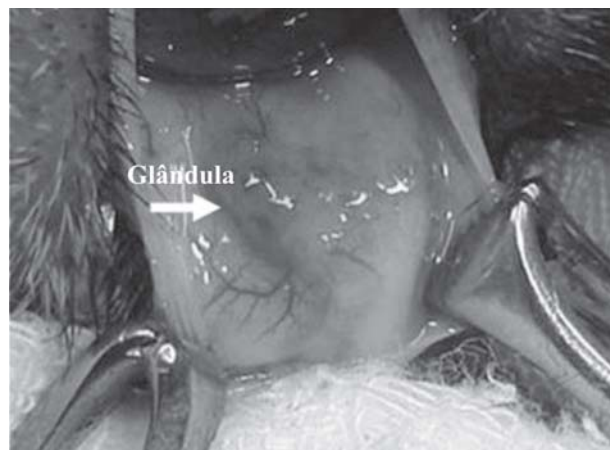
<sup>9</sup> Quinolil. Valle. Produtos Veterinários. Montes Claros, MG. Brasil.

tramadol<sup>10</sup> (2,0 mg.kg<sup>-1</sup>/SC) e cetoprofeno<sup>11</sup> (2,0 mg.kg<sup>-1</sup>/SC). A medicação pré-anestésica foi realizada com acepromazina<sup>12</sup> (0,1 mg.kg<sup>-1</sup>/SC), e na indução e manutenção anestésica com cetamina<sup>13</sup> (5,0 mg.kg<sup>-1</sup>/IM) e xilazina<sup>14</sup> (1,0 mg.kg<sup>-1</sup>/IM).

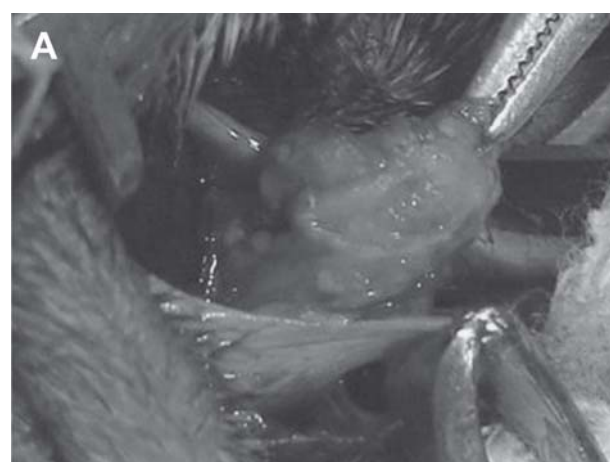A antisepsia do campo operatório foi executada com aplicação tópica de polivinil-pirrolidona a 5%<sup>15</sup>. No olho direito, a terceira pálpebra foi exposta e invertida com pinças de Allis para visualização do local da glândula (Figura 1). Foi praticada uma incisão na conjuntiva palpebral, ao redor da glândula, para sua liberação e remoção (Figura 2A e B).

No pós-operatório (PO), os animais permaneceram com colar tipo elizabetano. A cada 12 horas e durante sete dias foi realizada aplicação tópica de pomada oftálmica contendo dexametasona 0,1%, neomicina 0,35% e polimixina B 6000UI<sup>16</sup>.

Diariamente, por um período de 60 dias, avaliaram-se presença de secreções, hiperemia conjuntival, edema,



**Figura 1.** Terceira pálpebra de cão invertida. Observa-se, sob a conjuntiva palpebral, o local da glândula da terceira pálpebra (seta). Uberlândia, MG.



opacidade ou ressecamento da córnea. A mensuração da produção de lágrima foi realizada com o teste de Schirmer aos 15, 30 e 60 dias de PO.

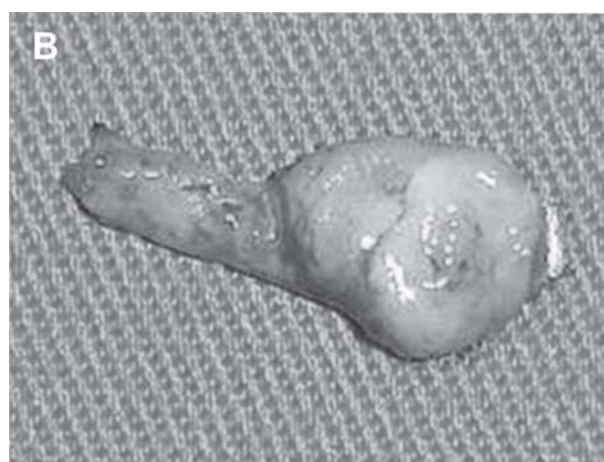Foram comparados qualitativamente os dados da produção média de lágrimas entre o pré-operatório e os 15, 30 e 60 dias de PO. Utilizou-se o teste  $\chi^2$  de Friedman com nível de significância de 5%, por meio do programa BioEstat 4.0 (Ayres *et al.*, 2004).

## RESULTADOS E DISCUSSÃO

De acordo com o teste  $\chi^2$  de Friedman, observou-se diferença significativa entre os valores obtidos no pré-operatório (21,7143 mm/min), 15 dias (18,2857 mm/min) e 30 dias (18,5714 mm/min) de PO ( $p = 0,0007$ ). Entretanto, essa diferença não foi observada entre o pré-operatório e 60 dias (21,2857 mm/min) após a exérese da glândula da terceira pálpebra (Figura 3).

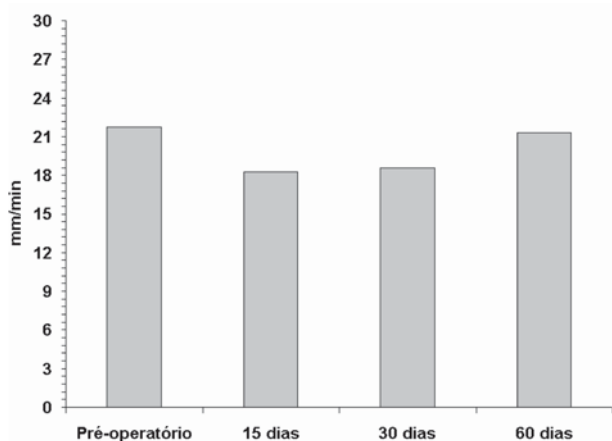
Apesar das diferenças encontradas aos 15 e 30 dias de PO, os valores médios da produção de lágrima nesses períodos não ultrapassaram o limite mínimo fisiológico (18,1-23,9 mm/min) para a espécie canina (Gelatt, 2003).

Os resultados obtidos neste experimento foram coincidentes com os observados por Saito *et al.* (2001), que relataram não existir diferença significativa entre os valores mensurados no pré-operatório e aos 60 dias após a remoção da glândula da terceira pálpebra em cães. Após 120 e 300 dias de PO, Saito *et al.* (2001) observaram diminuição na produção de lágrima e aumento significativo, com valores dentro da normalidade, após 365 dias de PO. Como no período de observação de 60 dias de PO não foi verificada diferença expressiva na produção de lágrima, os autores afirmam que possivelmente, as glândulas lacrimal principal e as acessórias mantiveram secreção compensatória na ausência da glândula da terceira pálpebra.



**Figura 2.** Exposição e remoção da glândula da terceira pálpebra de cão (A). Visualização da glândula removida (B). Uberlândia, MG.

<sup>10</sup>Tramal. União Química Farmacêutica Nacional, Pouso Alegre, MG, Brasil. <sup>11</sup>Ketojet. União Química Farmacêutica Nacional, Guaçu, SP, Brasil. <sup>12</sup>Acepran. Univet. São Paulo, SP, Brasil. <sup>13</sup>Cetamin. Syntec. Patrocínio Paulista, SP, Brasil. <sup>14</sup>Kensol. Kong. Santana de Parnaíba, SP, Brasil. <sup>15</sup>Riodine. Rioquímica Indústria Farmacêutica. São José do Rio Preto, SP, Brasil. <sup>16</sup>Maxitrol. Alcon Laboratórios do Brasil. São Paulo, SP, Brasil.



**Figura 3.** Valores das médias da produção de lágrima (mm/min) no pré-operatório e decorridos 15, 30 e 60 dias de pós-operatório da exérese da glândula da terceira pálpebra de cães. Uberlândia, MG.

Não foi encontrada por Mclaughlin *et al.* (1988) diminuição na produção de lágrima em gatos após a remoção da glândula da terceira pálpebra, decorridos 28 dias de PO. Fato também observado por Chaves *et al.* (2004) após a excisão parcial da glândula da terceira pálpebra prolapsada em cães através da avaliação pelo teste de Schirmer durante oito dias de PO. Esses dados também foram verificados neste trabalho após 60 dias da exérese da glândula da terceira pálpebra. Entretanto, Almeida *et al.* (2004) relatou a ocorrência de ceratoconjuntivite seca iatrogênica em cão da raça Boston Terrier com 10 meses de idade, após a remoção cirúrgica da glândula da terceira pálpebra prolapsada.

De acordo com Rolando & Zierhut (2001), os sinais clínicos comuns da deficiência da produção lacrimal são fotofobia, secreção ocular mucopurulenta, hiperemia da conjuntiva, narinas secas, edema, opacidade e lesão de córnea. Observações não coincidentes com as verificadas neste experimento, em que animais não manifestaram alteração na córnea e nas conjuntivas, por não terem apresentado diminuição significativa na produção de lágrima no final de 60 dias de PO.

## CONCLUSÃO

Durante o período de observação, de 60 dias após exérese da glândula da terceira pálpebra de cães sem raça definida, não houve diferença expressiva na produção de lágrima e alterações na córnea e nas conjuntivas oculares.

## AGRADECIMENTOS

À empresa Schering-Plough, pela facilidade de aquisição dos Schirmer Tear Test utilizados neste estudo. Mais uma vez a empresa demonstrou incentivo à pesquisa no Brasil.

## REFERÊNCIAS

- Almeida DE, Mamede FV, Duque JPO, Laus JL (2004) Iatrogenic keratoconjunctivitis sicca in a dog. *Ciência Rural*, 34:921-924.
- Ayres M, Júnior Ayres M, Ayres DL, Santos AS (2004) BioEstat 4.0: aplicações estatísticas nas áreas das ciências biológicas e médicas. Belém, Sociedade Civil Mamirauá. 120p.
- Andrade AL (2004) Semiologia do sistema visual dos animais domésticos. In: Feitosa FLF Semiologia veterinária: a arte do diagnóstico de cães, gatos, equinos, ruminantes e silvestres. São Paulo, Roca. p.345-380.
- Cabral VP, Laus JL, Dagli MLZ, Pereira GT, Talieri IC, Monteiro ER, Mamede FV (2005) Aspectos macroscópicos e morfométricos das glândulas lacrimal e superficial da terceira pálpebra de cães (*Canis familiares*; LINNAEUS, 1758). *Ciência Rural*, 35:391-397.
- Chaves NST, Amaral AVC, Damasceno AD, Trindade, BR (2004) Avaliação da produção de lágrima por meio do teste de Schirmer após a exérese da glândula da terceira pálpebra em cães. *Ciência Animal Brasileira*, 5:184-186.
- Eurides D (2004) Atlas de cirurgia oftalmológica veterinária. Uberlândia, Universidade Federal de Uberlândia/UFU. 320p.
- Gelatt KN (2003) Manual de Oftalmologia Veterinária. São Paulo, Manole. 280p.
- Mclaughlin SA, Brighiman AH, Helper LC, Primm ND, Brown MG, Greeley S (1988) Effect of removal of lacrimal and third eyelid glands on schirmer tear test results in cats. *Journal of the American Veterinary Medical Association*, 7:820-822.
- Ohashi Y, Dogru M, Tsubota K (2006) Laboratory findings in tear fluid analysis. *Clinica Chimica Acta*, 369:17-28.
- Rolando M & Zierhut M (2001) The ocular surface and tear film and their dysfunction in dry eye disease. *Survey of Ophthalmology*, 45:203-210.
- Saito A, Izumisawa Y, Yamashita K, Kotani T (2001) The effect of third eyelid gland removal on the ocular surface of dogs. *Veterinary Ophthalmology*, 4:13-18.
- Slatter D (2005) Fundamentos de oftalmologia veterinária. São Paulo, Roca. 686p.
- Stades FC, Boevé MH, Neumann W, Wyman M (1999) Fundamentos de oftalmologia veterinária. São Paulo, Manole. 220p.