



## Hernioplastia umbilical em bovino: emprego de implante de cartilagem auricular homóloga e avaliação clínica dos resultados

Bovine umbilical hernioplasty: use of homologous auricular cartilage graft and clinical evaluation of the results

Luiz Antônio Franco da Silva<sup>1</sup>, Olízio Claudino da Silva<sup>1</sup>, Duvaldo Eurides<sup>2</sup>, Vinícius Rodrigues de Sousa<sup>3</sup>, Marco Augusto Machado Silva<sup>3</sup>, Leandro Guimarães Franco<sup>3</sup>, Adrielle Silveira Alcântara<sup>3</sup>, Rogério Elias Rabelo<sup>4</sup>, Adilson Donizeti Damasceno<sup>5</sup> & Hélio Germano Júnior<sup>6</sup>

### RESUMO

Hérnia umbilical é a insinuação através do anel umbilical não involuído, de órgãos e estruturas da cavidade abdominal envolvidos pelo peritônio, interferindo no desenvolvimento dos animais diminuindo o valor comercial e, em alguns casos, ocasionando óbitos. O presente estudo teve como objetivo utilizar implante de cartilagem auricular homóloga na correção de hérnia umbilical recidivante, em dez fêmeas bovinas jovens, da raça Girolando. As cartilagens auriculares foram obtidas em um frigorífico de bovinos e conservadas por 30 dias em glutaraldeído a 4%. Para ocluir o anel herniário, fixou-se o implante na fáscia abdominal externa, empregando-se fio de nylon nº 0,60 em sutura padrão Donatti e sutura com catgut cromado nº 1, em padrão contínua simples. No pós-operatório, avaliou-se a evolução clínica da ferida por um período de 30 dias. Em dois (20%) animais, observou-se edema moderado e deiscência parcial de ferida inferior a 50%. Em um (10%), não ocorreu a incorporação da cartilagem ao tecido receptor. Conclui-se que pelos resultados positivos obtidos, a cartilagem auricular homóloga conservada em glutaraldeído a 4%, pode ser recomendada na correção de hérnias umbilicais recidivantes em fêmeas bovinas jovens.

**Descritores:** hérnia umbilical, cartilagem auricular, implante, bovino.

### ABSTRACT

Umbilical hernia is the insinuation of organs and structures of the abdominal cavity involved for peritonea through the hernial ring, affects the growth and the economic value of the animals and, in many cases, leads to obits. The present study aimed to use homologous auricular cartilage graft on the repair of recidivant umbilical hernia, in ten young female bovines, Girolando breed. The auricular cartilages were obtained in a cattle slaughter industry and conserved form 30 days in glutaraldehyde 4%. To occlude the hernial ring, the graft was sutured to the external abdominal fascia with nylon number 0,60, in Donatti suture and simple continuous suture with chromated catgut number 1. On the post-operative, it was evaluated the clinical evolution of the wound for 30 days. In two (20%) animals, it was observed moderate edema and partial wound dehiscence lower than 50%. In one (10%), there was no incorporation of the cartilage to the receptor tissue. It was concluded, for positive results obtained, that the homologous auricular cartilage conserved in glutaraldehyde 4% can be recommended on the repair of recidivant umbilical hernia in young female bovines.

**Key words:** umbilical hernia, auricular cartilage, graft, bovine.

## INTRODUÇÃO

Hérnia umbilical é a insinuação através do anel umbilical não involuído, de órgãos e estruturas da cavidade abdominal envolvidos pelo peritônio [15]. O diagnóstico é basicamente clínico e deve fundamentar-se no exame semiológico local, com o bovino em posição quadrupedal [11]. Recomenda-se, ainda, empregar no diagnóstico, técnicas radiográficas e ultrassonográficas [23].

O sucesso do tratamento depende dos cuidados pós-operatórios, diâmetro do anel herniário, tamanho e peso dos animais, presença de inflamação no local e da resistência dos tecidos localizados nas bordas do anel herniário [18,26].

Implantes biológicos têm sido utilizados na reconstrução de defeitos teciduais em várias espécies de animais domésticos [2,8,16,17]. Estes, por serem de natureza orgânica, geralmente apresentam baixa antigenicidade [2]. No tratamento de hérnias umbilicais especialmente nos casos de recidivas ou falta de tecido íntegro para a aproximação e fechamento do anel herniário, recomenda-se substituir tecido normal por implantes [25], como a cartilagem auricular bovina conservada em glicerina a 98% [20] ou em solução de glutaraldeído 4% [21]. O glutaraldeído constitui-se em anti-séptico e desinfetante pouco irritante e de amplo espectro bactericida [5,12]. A cartilagem auricular bovina conservada nessa solução foi empregada com sucesso como implante biológico em cães na acetabuloplastia extracapsular e na correção de defeitos auriculares [4,6].

O objetivo desse estudo foi utilizar implante de cartilagem auricular homóloga conservada em glutaraldeído a 4% na correção de hérnia umbilical recidivante em fêmeas bovinas jovens e avaliar clinicamente os resultados.

## MATERIAIS E MÉTODOS

O estudo foi realizado no Hospital Veterinário (HV) da Escola de Veterinária da Universidade Federal de Goiás (EV/UFG), no período compreendido entre agosto de 2003 e junho de 2004, utilizando-se dez fêmeas bovinas jovens, da raça Girolando, na faixa etária entre cinco e oito meses, portadoras de hérnia umbilical recidivante.

Para se obter o material biológico a ser implantado, colheu-se vinte cartilagens auriculares de bovinos adultos, idade média de 30 meses, mestiços (Europeu x

Zebu), oriundos de um mesmo sistema de criação e abatidos em frigorífico. Após a colheita, os pavilhões auriculares dos animais foram encaminhados, sob condições adequadas de refrigeração à EV/UFG, onde foram processadas. O processamento constou-se da lavagem dos pavilhões auriculares com detergente e água corrente para a remoção de sujidades da superfície pilosa da epiderme e para a antisepsia, as peças embebidas em solução de iodopovidona<sup>1</sup> por dez minutos. A remoção da pele e as demais etapas utilizadas no preparo da cartilagem foram realizadas em capela de fluxo laminar empregando-se, tesoura, bisturi, pinça anatômica, gaze, luvas cirúrgicas e frascos de vidro contendo solução de glutaraldeído a 4%<sup>2</sup>, todos esterilizados. Cada cartilagem auricular obtida foi colocada, individualmente, na solução conservante acondicionada nos frascos de vidro, local que foi mantida por 30 dias, ocasião que foram utilizadas na realização dos implantes.

Antecedendo as intervenções cirúrgicas com o objetivo de realizar os implantes, as cartilagens foram submetidas à avaliação microbiológica, que constituiu-se da retirada de fragmento de 2 x 2 cm desse material, em capela de fluxo laminar, utilizando instrumental esterilizado. Cada fragmento foi transferido para um tubo de ensaio contendo caldo tioglicolato e selenito cistina, sendo que após a incubação em estufa a 37°C por 48 horas, as amostras que não apresentaram crescimento bacteriano, verificado pela ausência de turvação do caldo, tiveram suas respectivas cartilagens utilizadas como implante.

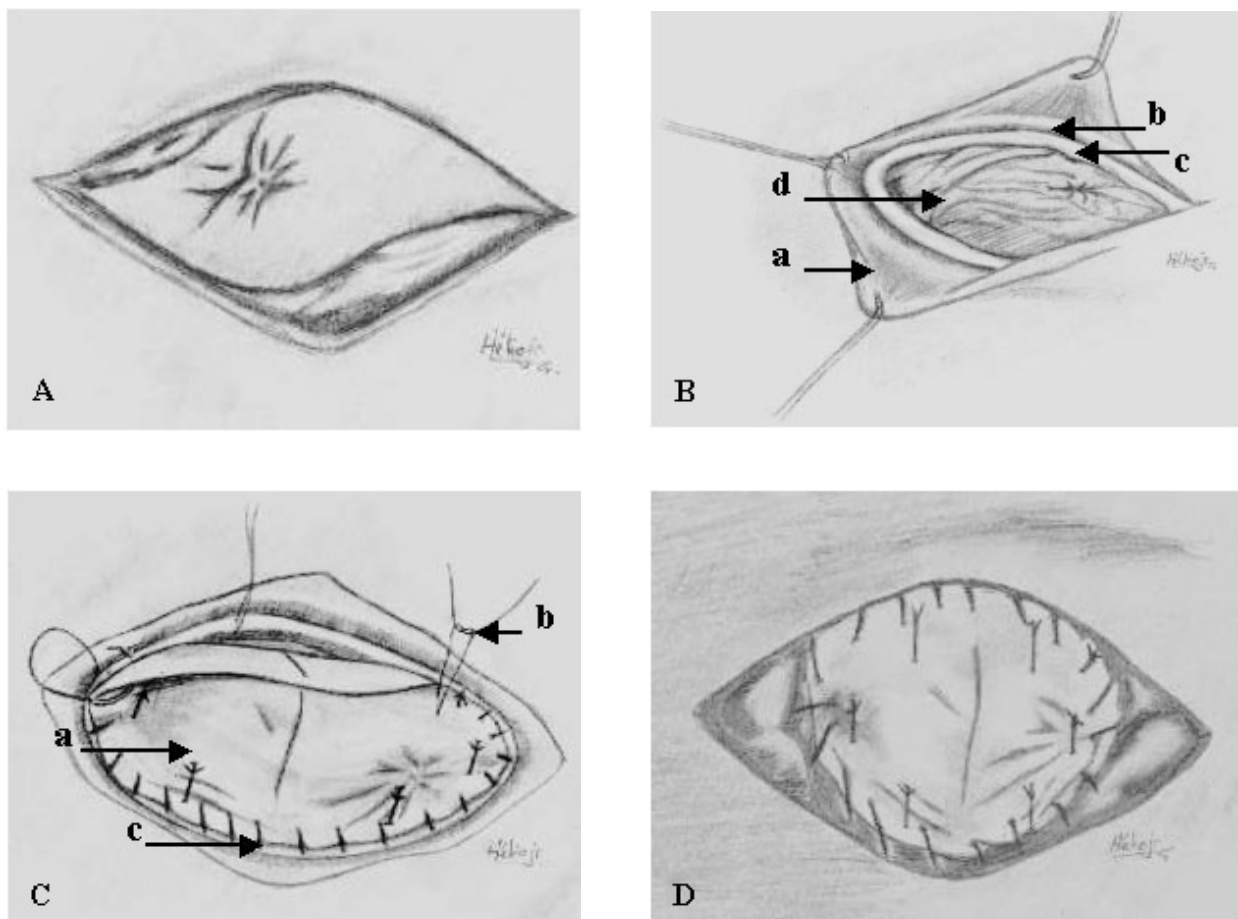
O pré-operatório constou de jejum hídrico e alimentar de, aproximadamente 18 horas e, tranquilização com cloridrato de xilazina<sup>3</sup> a 2%, na dosagem de 0,1 mg/kg de peso corporal. A contenção foi praticada em decúbito dorsal, sendo em seguida realizada tricotomia ampla, lavagem com água e sabão, antisepsia com solução de iodopovidona e anestesia local com cloridrato de lidocaína<sup>4</sup> a 2%, circundando o local da incisão. Enquanto eram realizadas a contenção e sedação dos animais, procedia-se o preparo da cartilagem a ser implantada que incluiu no procedimento, a retirada do material do frasco contendo a solução conservadora, imersão em solução fisiológica com auxílio de pinças anatômicas esterilizadas dez minutos antecedendo da realização do implante.

Estabeleceu-se que se utilizariam animais cujo anel herniário possuíssem diâmetro longitudinal de dez e transversal de cinco centímetros e naqueles casos

que a abertura apresentasse dimensões menores, as medidas seriam ajustadas mediante remoção de tecido das bordas do anel até atingir as dimensões desejadas. Após retirada do excesso de pele umbilical, saco herniário e remoção de eventuais aderências no local, procedeu-se a fixação da cartilagem auricular sobre o anel, por meio de oito pontos tipo Donatti, atingindo todos os planos anatômicos e os nós permanecendo sobre a fáscia externa do músculo reto abdominal (Figura 1). Para a aplicação dos pontos, empregou-se fio de nylon nº 0,60 encastoados, manualmente, e agulha cilíndrica semicircular nº 40/12. Com o objetivo de promover melhor justaposição entre a borda do implante e a fáscia abdominal externa, foi realizada, adicionalmente, sutura contínua, em padrão simples, utilizando categate cromado nº 1 (Figura 1). Em seguida, usando o mesmo fio efetuou-se a redução do espaço morto.

Na dermorrafia empregou-se também fio de nylon nº 0,60, em sutura padrão simples interrompido.

No período pós-operatório, os bovinos foram manejados em piquete de 5.000 m<sup>2</sup> formado por *Brachiaria decumbens* e provido de fonte hídrica constituída por bebedouro modelo australiano. Os animais receberam, ainda, suplementação mineral *ad libitum* em cocho de madeira com cobertura. A antibioticoterapia pós-operatória constituiu-se de aplicação parenteral de 20.000 UI/kg de peso corporal por animal de uma associação de penicilinas<sup>5</sup>, em intervalo de 48 horas, perfazendo um total de quatro aplicações. Realizou-se, diariamente, curativos locais até a cicatrização completa da ferida cirúrgica, através da limpeza do local com gaze embebida em solução de iodopovidona, seguida pela aplicação tópica de unguento cicatrizante<sup>6</sup>. Os pontos da pele foram removidos no 15º dia do pós-operatório e os ani-



**Figura 1.** **A-** Incisão elíptica praticada na pele da região umbilical, com o objetivo de expor o anel herniário; **B-** Apresentação esquemática do anel herniário umbilical em bovino, onde se vê, a pele rebatida (a), fáscia abdominal externa (b), borda do anel herniário (c) e omento (d); **C-** Cartilagem auricular bovina fixada na fáscia abdominal externa (a), sutura padrão Donatti (b) e sutura contínua simples (c), com o objetivo de ocluir o anel herniário; **D-** Aspecto final do implante de cartilagem auricular bovina, empregada na redução da hérnia umbilical recidivante em bovinos, antecedendo a dermorrafia.

mais avaliados sistematicamente a cada 24 horas, por meio de métodos semiológicos rotineiros. Para descrição clínica das feridas cirúrgicas, foram consideradas as observações obtidas no primeiro, quinto, décimo, vigésimo e trigésimo dia de pós-operatório.

Avaliou-se as presenças de processo inflamatório da ferida cirúrgica, deiscência da ferida cirúrgica, abscessos no local do implante e recidiva da hérnia umbilical, analisados segundo os seguintes escores: Processo inflamatório, 0 - ausente; 1 - sensibilidade, edema e hiperemia discretos; 2 - sensibilidade, edema e hiperemia moderados e 3 - sensibilidade, edema e hiperemia intensos. Deiscência de ferida, 0 - ausente; 1 - deiscência inferior a 50% da incisão cirúrgica; 2 - superior a 50% e inferior a 100% da incisão cirúrgica e 3 deiscência completa, 100% da incisão cirúrgica. Abscesso, 0 - ausente e 1 - presente. Recidiva da hérnia umbilical, 0 - ausente e 1 - presente. Considerou-se como rejeição ao implante os casos nos quais a cicatrização clínica não se efetivou, não havendo incorporação do implante pelo tecido receptor.

No tratamento estatístico dos dados utilizou-se estatística descritiva, sendo os mesmos representados sob a forma de quadros e figuras [24].

## RESULTADOS

Foi diagnosticado edema em todos os bovinos operados (100%) e deiscência parcial de ferida em dois (20%) animais. Em apenas um (10%) animal tratado, a permanência da cartilagem no local do implante não se efetivou.

Do total de animais avaliados, em três (30%) verificou-se a presença de complicações pós-operatórias com escores do tipo 2, 1 e 3 respectivamente, para os parâmetros inflamação e deiscência de ferida. Nos dois (20%) primeiros animais, observou-se edema moderado ocorrendo deiscência parcial de ferida inferior a 50%. Mas no terceiro animal, esses mesmos parâmetros apresentaram-se de forma mais intensa e superiores a 50%, não efetuando-se a incorporação da cartilagem ao tecido receptor, fato que propiciou a passagem de líquido abdominal para o espaço subcutâneo. Na tentativa de solucionar o problema, removeu-se um dos pontos da pele para facilitar a drenagem do líquido. Nesse bovino, realizou-se a remoção da cartilagem e o fechamento do saco herniário utilizando fio de nylon nº 60, em sutura padrão pontos separados simples, alternados com pontos de relaxamento.

A recuperação de nove (90%) bovinos dentre os animais tratados indica que o procedimento cirúrgico e o material biológico empregados mostraram-se adequados à correção de hérnias umbilicais recidivantes em fêmeas bovinas jovens e o sucesso pode ser atribuído em parte, ao formato ligeiramente plano, a resistência e a elasticidade apresentada pela cartilagem auricular bovina, possibilitando boa justaposição ao anel herniário. Ressalte-se que o material empregado era homólogo.

As qualidades da cartilagem auricular bovina como biomaterial de implante são conferidas por sua constituição tissular e por sua conformação anatômica. O tecido cartilaginoso é formado por fibras elásticas, reticulares e colágenas do tipo II, proporcionando alta resistência à tração e relativa elasticidade [3,6,7]. Morfologicamente, a cartilagem auricular bovina é larga, espessa e moderadamente curva [29].

As propriedades, conservante e bactericida do glutaraldeído a 4% foram comprovadas através dos testes microbiológicos, uma vez que de 20 amostras examinadas em apenas três (15%) ocorreu crescimento bacteriano.

## DISCUSSÃO

As complicações pós-operatórias verificadas no terceiro bovino foram atribuídas, em parte, à aproximação imperfeita entre as bordas da cartilagem e a fáscia abdominal externa. A oclusão de anéis herniários umbilicais de bovinos utilizando pontos horizontais festonados com fio absorvível [14], sutura contínua simples ou ponto em "X" [1], também com fio absorvível, apesar de citados como opções que aumentam a resistência local e previnem recidivas, foram preteridos nesse animal devido à amplitude do anel herniário. Preferiu-se, no entanto, usar sutura em pontos simples separados e interrompidos, alternados com pontos de relaxamento [28].

A reintervenção cirúrgica nesse bovino pode ter veiculado agentes contaminantes, acarretando, por conseguinte, em deiscência total da ferida. Nesse caso optou-se por fazer remoção da cartilagem e higienização da ferida cirúrgica utilizando hipoclorito de sódio a 0,5%. Essa complicação não foi observada por Rabelo [19] utilizando centro tendíneo diafragmático homólogo na correção cirúrgica de hérnia umbilical recidivante bovina, mas o autor relatou casos de deiscência parcial de ferida e abscessos. Na correção cirúrgica auricular canina, trabalhando com cartilagem auricular bovina, observou-se

cicatrização clínica satisfatória e ausência de rejeição ao implante até 30 dias do pós-operatório [4].

O exame microbiológico das cartilagens conservadas foi considerado conduta essencial, podendo ter contribuído para a redução do número de complicações pós-operatórias. Para a utilização do centro tendíneo diafragmático como implante biológico, a ausência de contaminação foi uma condição estabelecida para se evitar possível associação entre o uso do material séptico e as eventuais complicações pós-cirúrgicas, recomendando-se, portanto, utilizar amostras que não apresentem crescimento bacteriano após o processo de conservação [19].

As características positivas do glutaraldeído são dadas por sua alta eficácia contra todos os tipos de microorganismos, inclusive vírus e esporos bacterianos. Contudo, possui, como fator negativo, sua inativação na presença de matéria orgânica [30]. Todavia pelos resultados obtidos, a inativação do produto na presença de materiais orgânicos não ficou comprovada.

Ao fazer uma análise geral do estudo pelos resultados positivos obtidos, tanto a respeito do tipo de implante empregado, como o conservante utilizado, é possí-

vel recomendar a mesma metodologia adotada nesse estudo na correção de hérnias umbilicais recidivantes em fêmeas bovinas jovens com anel herniário, dentro das dimensões estabelecidas nesse estudo.

#### CONCLUSÕES

A cartilagem auricular homóloga conservada em glutaraldeído a 4% foi eficiente na correção de hérnia umbilical recidivante em bovinos jovens, podendo ser usada em casos semelhantes.

O glutaraldeído a 4% mostrou-se eficiente na conservação da cartilagem auricular homóloga de bovino e boa atividade bactericida durante o período de 30 dias.

#### NOTAS INFORMATIVAS

<sup>1</sup>Riodeine® Tópico – Indústria Farmacêutica Rioquímica Ltda, São José do Rio Preto/SP.

<sup>2</sup>Glutaron – Indústria Farmacêutica Bioquímica Ltda, São José do Rio Preto/SP.

<sup>3</sup>Dorcipec – Valleé S.A, Montes Claros/MG.

<sup>4</sup>Dorfin – Laboratório Hertape Ltda, Juatuba/MG.

<sup>5</sup>Hertabiótico – Hertape Ltda, São Paulo/SP.

<sup>6</sup>Unguento Valleé – Valleé S/A Produtos Veterinários, Montes Claros/MG.

#### REFERÊNCIAS

- 1 **Alexander A. 1989.** *Técnica quirúrgica em animais y temas da terapêutica quirúrgica*. 6.ed. Ciudad del Mexico: Nueva Interamericana, 461p.
- 2 **Alvarenga J. 1992.** Possibilidades e limitações da utilização de membranas biológicas em cirurgia. In: *Anais da XXIII Semana de Ciências e Tecnologia Agropecuária da Faculdade de Ciências Agrárias e Veterinárias* (Jaboticabal, Brasil), pp.33-42.
- 3 **Banks W.J. 1998.** *Histologia veterinária aplicada*. 2.ed. Manole: São Paulo, 658p.
- 4 **Bracciali C.S., Daleck C.R., Costa Neto J.M., Alessi A.C. & Vicent F.A.M. 2001.** Implante de cartilagem auricular de bovino, conservada em glicerina a 98%, na aurícula de cães. *Veterinária Notícias*. 7: 53 - 59.
- 5 **Cardenas-Lailson L.E., Glavan-Montano A. & Malagon-Hidalgo H.O. 1997.** Modelo experimental del uso de pericardio de bovino tratado con glutaraldehído, comparado con malla de silicón para el tratamiento de los defectos congénitos de la pared abdominal. *Cirujano General*. 19: 116-119.
- 6 **Costa J.L.O. 2003.** Acetabuloplastia extracapsular em cães com cartilagem auricular de bovino conservada com glicerina. 84 f. Jaboticabal, SP. Tese (Doutorado em Cirurgia Veterinária) - Faculdade de Ciências Agrárias e Veterinárias, Universidade Estadual Paulista.
- 7 **Courtland H.W., Wright G.M., Root R.G. & DeMont M.E. 2003.** Comparative equilibrium mechanical properties of bovine and lamprey cartilaginous tissues. *Journal of Experimental Biology*. 206: 1397-1408.
- 8 **Daleck C.R., Neto J.M.C., Alessi A.C., Vicent F.A.M., Fantinatti A.P., Francisco M.M. & Martins M.R. 2000.** Reparação cirúrgica da pars muscularis do diafragma por ligamento nucal xenólogo conservado em glicerina a 98%. Estudo experimental em cães (*Canis familiaris* - Linnaeus - 1758). In: *Anais do IV Congresso Brasileiro de Cirurgia e Anestesiologia Veterinária*. (Goiânia, Brasil). *Ciência Animal Brasileira*. 1 (supl): 103.
- 9 **Dias Filho F.C., Silva L.A.F. & Silva O.C. 2001** Relatos de experiências de campo. In: Silva L.A.F., Fioravanti M.C.S., Dias Filho F.C. & Eurides D. (Eds). *Sanidade dos bezerros leiteiros: da concepção ao desmame*. Goiânia: Talento Gráfica e Editora, pp.80-87.

- 10 **Eurides D., Silva L.A.F., Rabelo R.E. & Chaves S.M. 2001.** O umbigo e a saúde do bezerro. In: Silva L.A.F., Fioravanti M.C.S., Dias Filho F.C. & Eurides D. (Eds). *Sanidade dos bezerros leiteiros: da concepção ao desmame*. Goiânia: Talento Gráfica e Editora, pp. 24-34.
- 11 **Figueiredo L.J.C. 1999.** *Onfalopatias de bezerros*. Salvador: EDUFBA, 82p.
- 12 **Gallo J.I., Artiñano E. & Val F. 1982.** Glutaraldehyde-preserved heterologous pericardium for the repair of diaphragmatic defects. *Journal Thoracic Cardiovascular Surgery*. 83: 905-908.
- 13 **Hickman J. & Walker R.G. 1983.** *Atlas de cirurgia veterinária*. 2.ed. Rio de Janeiro: Guanabara Koogan, 236p.
- 14 **Kerjes A.W., Nemeth F. & Rutgers L.T.E. 1986.** *Atlas de cirurgia dos grandes animais*. São Paulo: Manole, 143p.
- 15 **Kraus K.H. 1996.** Hérnias. In: Bojrab M. J. (Ed). *Técnicas atuais em cirurgia de pequenos animais*. 3.ed. São Paulo: Roca, pp.410-414.
- 16 **Mazzanti A. 2000.** Músculo diafragma homólogo conservado em solução supersaturada de açúcar envolvido ou não com segmento omental para reparação do diafragma de cão. 62 f. Santa Maria, RS. Dissertação (Mestrado em Medicina Veterinária) - Centro de Ciências Rurais, Universidade Federal de Santa Maria.
- 17 **Mazzanti A., Pippi N.L., Raiser A.G., Graça D.L., Silveira A.F., Rappeti J.C.S. & Braga F.A. 2000.** Análise do músculo diafragma de cão conservado em glicerina a 98% em temperatura ambiente. In: *Anais do IV Congresso Brasileiro de Cirurgia e Anestesiologia Veterinária*. (Goiânia, Brasil). *Ciência Animal Brasileira*. 1(supl): 98.
- 18 **Nguhiu Mwangi J.A., Munyua S.J.M., Mbithi P.F.M., Mbiuki S.M. & Mogoia E. G. M. 1991.** How to improve the prognosis of ventral abdominal hernias in large animals: "modified" overlapping technique. *Bulletin of Animal Health Production African*. 39: 315-320.
- 19 **Rabelo R.E. 2003.** Emprego do centro tendíneo diafragmático homólogo conservado em glicerina a 98% e em glutaraldeído a 4% como implante para hernioplastias umbilicais recidivantes em bovinos. 72 f. Goiânia, GO. Dissertação (Mestrado em Medicina Veterinária) - Escola de Veterinária, Universidade Federal de Goiás.
- 20 **Rabelo R.E., Fernandes J.J.R., Lima C.R.O., Viu M.A.O., Silva L.A.F., Romani A.F., Sant'Ana F.J.F., Damasceno A.D., Alves C.B. & Lima G.F. 2004.** Uso da cartilagem auricular bovina conservada em glicerina a 98% como implante heterólogo na hernioplastia umbilical de ovino. In: *Anais do VI Congresso do Colégio Brasileiro de Cirurgia e Anestesiologia Veterinária*. (Indaiatuba, Brasil). *Brazilian Journal of Veterinary Research and Animal Science*. 41(supl): 246-247.
- 21 **Raiser A.G., Graça D.L., Pippi N.L., Zinn L.L., Silveira D.S., Bordin A.I., Baiotto G.C., Rios M.V. & Silveira A.F. 2001.** Homoimplante ortopédico de tendão calcâneo em cães. Conservação, assepsia e implantação. *Ciência Rural*. 31: 89-94.
- 22 **Rebhun W. C. 2000.** *Doenças do gado leiteiro*. São Paulo: Roca, 642p.
- 23 **Rigs M. 1995.** Umbilical hérnias, umbilical abscesses and urachal fistulas - surgical considerations. *Veterinary Clinics of North America: food and animal practice*. 2: 137-147.
- 24 **Sampaio I.B.M. 1998.** *Estatística aplicada à experimentação animal*. Belo Horizonte: Fundação de Ensino e Pesquisa em Medicina Veterinária e Zootecnia, 263p.
- 25 **Shoukry M., El Keiey M., Hamouda M. & Gadallah S. 1997.** Comercial polyester fabric repair of abdominal hernias and defects. *The Veterinary Record*. 28: 606-607.
- 26 **Silva L.A.F., Fioravanti M.C.S., Eurides D., Juliano R.S., Acypreste C.S. & Borges G.T. 1999.** Sobreposição com invaginação das aponeuroses dos músculos abdominais no reparo de hérnias umbilicais em bovinos. *Veterinária Notícias*. 5: 63-67.
- 27 **Silva L.A.F., Neto J.B.P., Chiquetto C.E., Fioravanti M.C.S., Eurides D., Borges G.V., Atayde I.B. & Rabelo R.E. 2000.** Herniorrafia umbilical em bovinos e avaliação do pós-operatório. In: *Anais do IV Congresso Brasileiro de Cirurgia e Anestesiologia Veterinária* (Goiânia, Brasil). *Ciência Animal Brasileira*. 1 (supl): 126.
- 28 **Silva L.A.F., Neto J.B.P., Eurides D., Chiquetto C.E., Fioravanti M.C.S., Machado G.V., Borges N.C., Rabelo R.E. & Silva C.A. 2003.** Herniorrafia umbilical em bovinos – Análise de técnicas e sua avaliação pós-operatória. *Arquivos de Ciências Veterinárias e Zoologia da UNIPAR*. 6: 105-108.
- 29 **Sisson S. 1986.** Ouvido externo. In: Sisson S. & Grossman J.D. (Eds). *Anatomia dos animais domésticos*. 5.ed. Rio de Janeiro: Guanabara Koogan, pp.1128-1129.
- 30 **Spinosa H.S. 1999.** *Farmacologia veterinária*. Rio de Janeiro: Guanabara Koogan, 545p.