

Efecto del extracto de óleo de rosa mosqueda (Rosa aff. Rubiginosa) en la cicatrización de heridas cutáneas - Effect of rose mosqueda extract oil (Rosa aff. Rubiginosa) in cutaneous wound healing

Duvaldo Eurides¹, Luiz Antônio Franco da Silva², Carlos Roberto Daleck³, Patrícia Maria Coletto Freitas⁴, Lorena Borges Alves¹

¹ Faculty of Veterinary Medicine Federal University of Uberlândia. Uberlândia, MG. Brazil. duvaldo@ufu.br ; lorena_b_alves@yahoo.com.br . ² From the Veterinary School Federal University of Goiás. Goiânia, GO. Brazil. lafranco@vet.ufg.br ³ College of Agricultural Sciences and Veterinary State University Paulista. Jaboticabal, SP, Brazil. daleck@fcav.unesp.br . ⁴ From the Veterinary School Federal University of Minas Gerais. Belo Horizonte. Brazil. pcoletto@yahoo.com.br

Contacto: duvaldo@ufu.br

RESUMEN

Se utilizaron cuarenta y ocho ratones machos, de linaje "swis" separados en dos grupos de igual número para estudios de reparación de heridas cutáneas de 10,0 mm de diámetro en la región torácica dorsal con aceite de rosa mosqueta. Al grupo uno control (I) se instiló diariamente solución fisiológica al 0,9%, en los animales del grupo en tratamiento (II), se instiló aceite de rosa mosqueta, durante 21 días. Fueron realizadas evaluaciones macroscópicas y mensuraciones de las heridas. En la piel de los animales del grupo II se observó hasta el día 13^o postoperatorio (PO) y en los animales del grupo I, hasta 17^o día PO. El aceite de rosa mosqueta incrementa de manera muy evidente la reacción de los elementos estructurales de la piel e acelera los eventos de reparación en el proceso de cicatrización, mediante el fomento de la curación de heridas cutáneas de la piel de los ratones, ha afianzado sus eficiencias después del 7^o PO.

Palabras claves: aceite de Rosa Mosqueta | ratón | herida | piel.

SUMMARY

Forty eight male mice "swis" lineage separated in two groups with the same number were utilized to study the tissue reparation of skin wounds with 10,0mm of diameter on thoracic dorsal region with Rosehip oil. Physiologic solution 0.9% was instilled daily on control animals group (I) and Rosehip oil on treated animals group (II). Macroscopic managements evaluation and wounds measurements were utilized performed during 21 days. On group II was observed wounds until day 13th PO and day 17th for group I. On the histological examinations more conjunctive tissue on group I animals was observed, giving a unesthetic aspect to wounds. The repair of wounds treated with Rosehip oil treated was better.

Key words: Rosehip oil | mice | wound | skin.

INTRODUCCIÓN

La cicatrización cutánea es un proceso biológico de gran importancia para la sobrevivencia de los seres vivos en las lesiones accidentales o quirúrgicas (Sanchez y col. 1993).

Hay algunos aspectos que indican la gravedad de la herida como la ubicación, profundidad, extensión, presencia o ausencia de infección, el agente causante del trauma, el estado nutricional, presencia de enfermedades crónico-degenerativas y la edad que pueden afectar el proceso de curación y las influencias la elección de la herida (Ferreira col. 2003).

La reparación tisular se divide en tres fases. En la fase inicial donde hay un proceso de inflamación debido la liberación de una sustancia hormonal, alteración de la vascularización (Teves y col. 1993), del flujo del sangre e inicio del proceso de marginación y migración leucocito. Los eritrocitos migran con la corriente plasmática para fuera del vaso, formando un trasudado o exudado (Modolin y col. 1985).

Ocurriendo la fase inflamatoria de la herida identificase los fibroblastos, responsables por síntesis de fibrillas colágeno (Simões y col. 1985; Simões y col. 1986; Teves y col. 1993) y suya reabsorción (Simões y col. 1986; Teves y col. 1993), tallando el tejido, fibroplasia (Modolin y col. 1985). La fase final es llamada de maduración, debido al agrupamiento y remodelación del colágeno y la regeneración endotelial, resultando en la cicatrización (Modolin y col. 1985).

La elección de agentes tópicos debería permitir a la prevención de la infección o reducir al mínimo la proliferación de bacterias en las heridas. Aspectos relacionados con la toxicidad debe ser cuidadosamente evaluada, considerando la acción que cada producto puede tener en el proceso de regeneración del epitelio (Smoot y col. 1991). Por lo tanto, la aplicación de productos químicos debe hacerse sobre la base de una evaluación cuidadosa de la herida y del estado clínico del paciente (Ferreira y col. 2003).

Aunque el predominio de sustancias sintéticas en el arsenal la terapia en los últimos años ha habido un retorno a mejora de las prácticas terapéuticas, considerado por muchos profesionales de la salud popular o no científica, incluidos los la reintroducción lento de las hierbas medicinales como alternativa o complemento terapéutico (Garros y col. 2006).

Debido a la necesidad del los resultados eficaces en los tratamientos de las heridas cutáneas, tiene mucho interés por la pesquisa del productos naturales como a papaína (Sanchez y col. 1993), o azúcar (Haddad y col. 2000), o aceite de copaiba (Mazzanti y col. 1995), o miel (Subrahmayam, 1996), o maracuyá (*Passiflora edulis*) (Garros y col. 2006) entre otros, el aceite de rosa mosqueta (Marchini, 1994). Sustancias que actúan en la mejoría del aspecto de cicatrices hipertróficas, hipercromías, queloides (Marchini y col. 1988), en la regeneración de los tejidos y la aceleración de la cicatrización de las heridas (Marchini y col. 1988). La rosa mosqueta (*Rosa aff rubiginosa*) o rosa silvestre, pertenece a la familia de las Rosáceas, subfamilia Rosóidea, género *Rosa*. Es un árbol fructífera hallado en Europa, Estados Unidos, Chile, República del Perú e República Argentina (Pareja y col. 1990). De la semilla extrae el aceite rico en ácidos grasos insaturados, principalmente, ácido linoleico y ácido γ -linolénico (Valladares y col. 1985; Marchini y col. 1988; Pareja y col. 1990). Los ácidos grasos son nutrientes esenciales en la síntesis de prostaglandina, regeneración de las de células de la membrana, mecanismo de defensa, crecimiento de otros procesos fisiológicos y bioquímicos relacionados con la regeneración de los tejidos (Kellenberger y col. 1979; Prottey y col. 1975 citado por Valladares y col. 1986). Tiene en su composición la vitamina A ácida (ácido retinoico) que presenta efecto notable en los folículos pilosos y estimula la síntesis del colágeno (Pareja y col. 1990).

Lo objetivo de este experimento fue evaluar los aspectos macroscópicos y histológicos de la cicatrización de las heridas cutáneas de los ratones tratados y no tratados con el aceite de rosa mosqueta (*Rosa Aff. Rubiginosa*).

MATERIAL Y MÉTODOS

Se utilizaron 48 ratones (*Mus musculus*), adultos, machos, de linaje "swis", peso aproximado de 50 gramos. Los animales fueron puestos en jaulas con fuente, sometidos las mismas condiciones de alimentación, ambiente y distribuidos aleatoriamente en grupo control (I) el grupo tratado (II), cada uno con 24 animales.

Los grupos fueran subdivididos en cuatro subgrupos de 6 animales, para la evaluación de los días 3, 7, 14 y 21 después de la operación (PO). Los animales fueron sometidos a la inducción anestésica por inhalación de éter etílico en campánula de vidrio y manutención de la anestesia con máscara de plástico. Inmovilizados sobre una plancha de madera, el decúbito ventral, realizándose tricotomía en la región dorsal, por tracción con el auxilio de una pinza hemostática de Halsted. Con un "punch" metálico de 10,0 de diámetro delimitándose una área de la piel que fue removida hasta la exposición de la fascia muscular dorsal. Transcurridas 24 horas de PO instilándose, todos los días, dos gotas de aceite de Rosa mosqueta en las heridas de los animales del grupo II y dos gotas de solución fisiológica estéril a 0,9% los del grupo I.

Las heridas de los dos grupos fueron evaluadas todos los días para observar la presencia de los tejidos de granulación, contracción de la herida y su coloración. Las lesiones fueron mensuradas una vez al día, con una regla de calibración, midiendo el diámetro del mayor y menor. El área de las lesiones se obtiene como producto del semieje mayor por el semieje menor multiplicados por la constante π , mediante la siguiente expresión matemática: A (área) = $\pi \times R \times r$.

Los animales fueron sacrificados en los días de PO preestablecidos, por inhalación del éter etílico, colección de fragmentos de las lesiones que fueron colocados en frascos conteniendo una solución acuosa de formaldehído a 10%. Para estudio histológico. Los blancos fueron seccionados en el micrótopo con un espesor de 5 micrones y coloración de las láminas con Haematoxylin y eosina (HE) y Masson trichrome (TM).

El análisis estadística de los datos obtenidos en los días 3, 7, 14 y 21 de PO, fue utilizado usando la prueba, la distribución normal y la prueba de t de Student (Fonseca y col. 1992), con nivel de significancia de 1% y 5%.

RESULTADOS E DISCUSIÓN

En los animales del grupo I en día 3^o PO, se observó que las heridas presentaban coloración rosa, con proyecciones en los tejidos en el área central y crecimiento del diámetro. El día 7^o PO, las heridas

presentaban una fina costra, adherida a la piel de color amarilla y límites irregulares. En los animales más del día 14^o PO, las heridas se encontraban con bordes irregulares, coloración rosa con poco crecimiento de las pelajes el local de la lesión. El día 21^o PO, las heridas fueron aparentemente reconstituidas, con ausencia de pelajes en el local de la lesión formando una cicatriz que pasa de la coloración rosa a la blanca.

En los animales del grupo II en el día 3^o PO las heridas se habían planteado los bordes y costras en el documento adjunto, coloración amarillo oscuro, crecimiento del diámetro y proyección del tejido en la área central. El día 7^o PO se observó una costra espesa y el área central permanecía crecida el volumen. No 14^o día PO, las lesiones habían aparentemente cicatrizado y ha intensificado la cantidad de pelajes. En los animales 21^o día PO no fue notado presencia de cicatrices y las pelajes presentaban aparentemente con crecimiento normal el área lesionada. La retirada de las costras no 5^o día PO, ha favorecido la inversión de los valores da área de las heridas entre los animales tratados, siendo que la herida de los animales tratados reconstituida en el día 13^o PO y a la de los animales del grupo controlado persistió hasta el día 17^o PO (Figura 1).

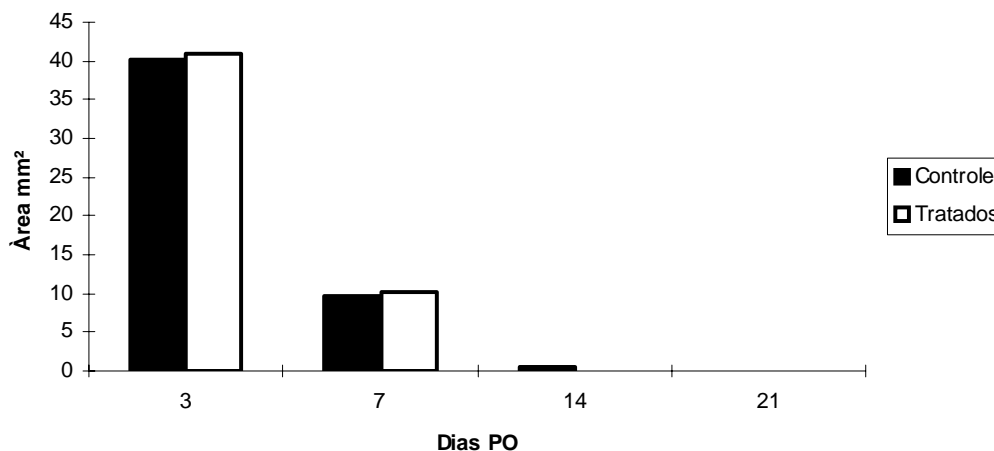


Figura 1. Área de las heridas de los ratones tratados (grupo II) y no tratados (grupo I) con aceite de rosa mosqueta en 3^o, 7^o, 14 y 21 el días de PO.

Los exámenes histológicos (HE), de las heridas de los animales del grupo I y II do 3^o PO presentaban edema moderado, costra fibronectina, la necrosis y fibrina, con una hemorragia grave, la hiperemia y mono nucleares sin los animales del grupo II en relación con los del grupo I. La herida de los animales del grupo I el día 7^o PO, aun que las características ya mencionadas el día 3^o PO, exhibían las fibras colágenas y tejido conjuntivo fibroso en una moderada escala, con ausencia de edema. Ya en los animales del grupo II se ha notado la persistencia de edema y presencia de polimorfonucleares. El día 14^o

PO las heridas de los grupos se encontró la epitelización, pero en los animales del do grupo I, la reacción inflamatoria fue más intensa que las heridas de los animales del do grupo II, tratados con aceite de la rosa mosqueta. En los animales del grupo I la presencia de tejido de granulación fue discretamente mayor que de los grupos II.

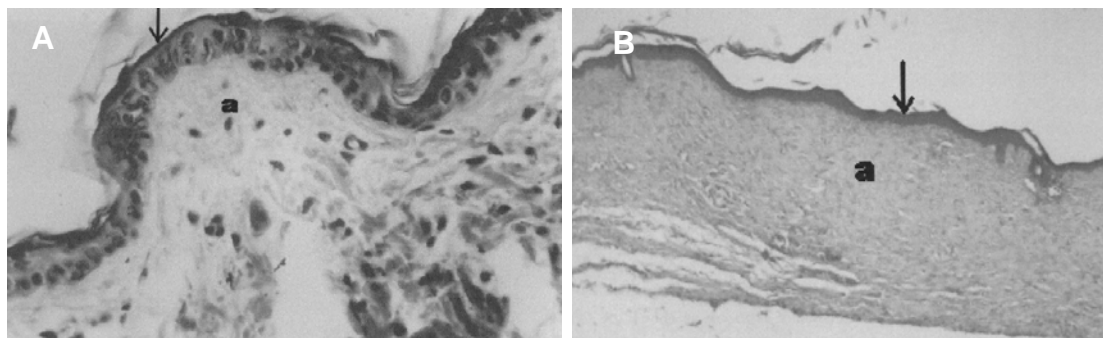


Figura 2. Micrografía del proceso cicatricial de las heridas cutánea de ratones de los 14^º día postoperatorio. Compruebe en el grupo control (A) la falta de tejido y conjuntivo (a) e reepitelización en el desarrollo (flecha). HE-400X. En El grupo tratado (B) tomar nota de completa reepitelización (flecha) con intensa formación de tejido conjuntivo (a). HE-40X.

El día 21^º PO se ha notado un crecimiento de tejido conjuntivo en las heridas de los animales del grupo I. En los animales del grupo tratado (II) se observó intensa presencia de folículos pilosos. Las fibras colágenas e os fibroblastos encuerándose organizadas en las lesiones de los animales del dos grupos. En cualquier nivel de significación del área de la cicatriz del grupo controlado no ha superado la cicatriz del grupo tratado.

En el análisis estadístico ha sido observado que en cualquier nivel de significancia (1% ó 5%), la área de las heridas del grupo II, no ha superado las área de las heridas del grupo I. La área de la herida de los animales del grupo II en los 3^º y 7^º PO eran mayores que las de los animales del grupo I. Con la retirada de las costras el día 5^º PO, observó que el día 7^º PO el área de las heridas de los animales del grupo II disminuyó más que la de los animales del grupo I. La herida de los animales tratados había aparentemente la conclusión el día 13^º PO y las del grupo controlado ha persistido hasta el 17^º día PO. La inversión de los valores y las áreas de las heridas ha ocurrido, probablemente, debido a la eficiencia de la medicina, eso empezó a actuar sobre la lesión directamente después de la retirada de las costras que, estimula la cicatrización, a pesar de no ser estadísticamente importante.

De acuerdo con Marchini y col. (1988), las heridas de ratones tratados con rosa mosqueta en el día 14^º PO constituyó el diámetro más pequeño del control de los animales, como resultado similar al obtener en este experimento. El día 14^º PO, la herida de los animales del

grupo II fue marcada aparentemente cicatrizadas siendo que 33% las heridas de los animales del grupo I estaban abiertas. El hecho es probablemente debido al incentivo provocado por el aceite de la rosa mosqueta en la regeneración de la tejido por ácidos grasos (Kellenberger y col. 1979, citado por Valladares y col. 1985), que probablemente ha ocasionado un aumento del flujo sanguíneo local, por las modificaciones de la vascularización, produciendo una angiogénesis intensa mejorando la irrigación y los aspecto de las cicatrices, como ha dicho el Pareja y col. (1990). Los animales del grupo I se ha notado la falta de las pelajes en el local da tricotomía, los del grupo II se encontraba cubierta de pelajes. El crecimiento del pelaje en los animales del grupo II puede haber ocurrido debido a la vitamina A ácida (ácido trans-retinoico), presente en las composiciones del aceite de rosa mosqueta, que produce un efecto notable sobre los folículos pilosos (Pareja y col. 1990).

Al final de 21 días PO, las lesiones de los animales del grupo I y II presentaban supuestamente recuperación, con la coloración pasando de rosado el blanquecino. El cambio en la coloración de la herida ocurrió probablemente debido a la fase endotelial de regresión que redujo el vascularización de la tela de conjuntiva recientemente moldeada, como se describe Odolin y col. (1985).

En el día 3^o PO la evaluación microscópica inicial de la reparación (Teves y col. 1993). La acentuada hiperemia y hemorragia en las herida de los animales del grupo II en esta fase ha ocurrido, posiblemente, por la presencia del aceite de rosa mosqueta administrado en la herida, haciendo una coloración amarillo oscuro en el tres días de PO.

En el día 7^o PO la herida de los animales del grupo II ha presentado considerable aumento de lo tejido de granulación y persistencia del edema. Los resultados obtenidos en esta fase coinciden con los relatos de Marchini y col. (1994), donde se notó gran aumento en lo tejido de granulación en el área de la herida de los animales tratados, que aun debería estar ocupada por substancia hialina, como fue verificado en los animales del grupo controlado, pero, Marchini y col. (1994) observo ausencia de edema. El aceite de rosa mosqueta indujo la formación de lo tejido de granulación donde propicio un mayor estímulo a la cicatrización en los animales del grupo II al 7^o PO, desde la formación de los tejidos de granulación en los animales del grupo I, fue más intensa a partir del día 14^o PO. De este modo, permitiendo la oclusión completa de la herida de los animales del grupo II al 13^o PO. La presencia del edema probablemente se relacionó con la irritación del tejido lesionado, favoreciendo la cicatrización.

En el día 14^o PO los ratones de los dos grupos presentaban epitelización total de la herida, pero, en los animales el controlado se

observó un intenso proceso de inflamación. A partir de la epitelización empieza el proceso de saturación caracterizado por la deposición del agrupamiento y remodelación del colágeno y posteriormente regresión endotelial (Modolin y col. 1985). La fase de la regresión en este experimento fue más nítida y semejante en la herida de los animales del grupo II, resultados coincidentes que se encuentran en los ratones por Marchini y col. (1994). La presencia del proceso de la inflamación en las heridas de los animales del grupo I se evidencio un retardo en la cicatrización de las heridas.

En el día 21^o PO las heridas de los dos grupos presentaban semejanza histológica. Mientras se ha notado, que la cantidad de tejido conjuntivo fue más abundante en los animales del do grupo I. Fue relatado por Marchini y col. (1994), que al fin de día 21^o PO las fibras colágenas y los fibroblastos presentaban una buena organización en los animales tratados con la rosa mosqueta. En este experimento, la disposición de las fibras colágenas y de los fibroblastos en los animales de los dos grupos fueran semejantes, pero la cantidad del tejido conjuntivo en la área lesionada de los animales del grupo I presentaban intensa relación al de los grupo II. Probablemente eso ha ocurrido, debido a la propia compasión físico-química de las medicinas, principalmente por la presencia del ácido retinoico, que ha estimulado la síntesis y el control del colágeno, causando la disminución de la queratinización (Pareja y col. 1990; Marchini y col. 1994).

CONCLUSIONES

El aceite de rosa mosqueta incrementa de manera muy evidente la reacción de los elementos estructurales de la piel e acelera los eventos de reparación en el proceso de cicatrización, mediante el fomento de la curación de heridas cutáneas de la piel de los ratones, ha afianzado sus eficiencias después del 7^o PO.

MATERIALES DE LA INVESTIGACIÓN

- a. Éter anestésico: Laboratório Rhodia Farma. São Paulo, SP. Brasil.
- b. Aceite de Rosa Mosqueta: Extraído da rosa aff. rubiginosa. Chile.
- c. Paquímetro Mitutoyo, 9454. Japão.

BIBLIOGRAFIA

- FERREIRA, E.; LUCAS, R.; ROSSI, L.A.; ANDRADE, D. Curativo do paciente queimado: uma revisão de literatura. *Revista da Escola de Enfermagem USP*, Abril 2003, vol.37, nº1, p.44-51.
- FONSECA, J.S., MARTINS, G.A. *Curso de estatística*. 3ª ed., São Paulo: Atlas, 1992. 286p.
- GARROS, I.C., CAMPOS, A.C., TÂMBARA, E.M., TENÓRIO, S.B., TORRES, O.J.M., AGULHAM, M.A., ARAÚJO, A.C.F., SANTIS-ISOLAN, P.M.B., OLIVEIRA, R.M.O., ARRUDA, E.C.M. Extrato de *Passiflora edulis* na cicatrização de feridas cutâneas abertas em ratos: estudo morfológico e histológico. *Acta Cirúrgica Brasileira*. Junio 2006; vol.21, supl. 3, p.55-65. [Consulta: 30 octubre 2010]. <<http://www.scielo.br/acb>>
- HADDAD, M.C.L., BRUSCHI, L.C., MARTINS, E.A.P. Influência do açúcar no processo de cicatrização de incisões cirúrgicas infectadas. *Revista Latino Americana de Enfermagem*, 2000. [Consulta: 01 novembro 2010]. <http://www.scielo.br/scielo.php?script=sci_arttext&pid=S0104-11692000000100009&lng=en&nrm=iso>
- MARCHINI, F.B., MARTINS, D.M.F.S., TEVES, D.C., SIMÕES, M.J. Efeito do óleo de rosa mosqueta na cicatrização de ferida abertas. *Revista Paulista de Medicina*, 1988, vol.106, nº6, p.356.
- MARCHINI, F.B. *Estudo morfológico e morfométrico da cicatrização de feridas cutâneas abertas em ratos albino, com e sem tratamento com óleo de Rosa Mosqueta*. Tesis doctoral inédita. Escola Paulista de Medicina, 1994, pp. 64.
- MAZZANTI, A., EURIDES, D. *Estudos morfométricos e morfológicos da cicatrização de feridas cutâneas de camundongos tratadas com óleo de copaíba (Copaifera Langsdorfi)*. Estudo experimental. Tesis inédita. Universidade Federal de Uberlândia, 1995. pp. 11p.
- MODOLIN, M., BEVILACQUA, R.G. Cicatrização das feridas. Síntese de aquisições recentes. *Revista Brasileira de Clínica e Terapia*, 1985, vol.14, nº6, p. 208-213.
- PAREJA, B., KEHI, H. Óleo de Rosa Mosqueta: Aplicação e identificação dos princípios ativos. *Cosmetics Toiletries*, Enero 1990, vol.2, p.11-16.
- SANCHEZ NETO, R., BARONE, B., TEVES, D.C., SIMÕES, M.J., NOVO, N.F., JULIANO, Y. Aspectos morfológicos e morfométricos da reparação tecidual de feridas cutâneas de ratos com e sem tratamento com solução papaína a 2%. *Acta Cirúrgica Brasileira*, Outubro 1993, vol.8, nº1, p. 18-23.
- SIMÕES, M.J., UZUNIAN, A., MORA, O.A., SASSO, W.S. Aspectos ultra-estruturais do processo de reparação de pele de ratos albinos. *Revista Paulista de Medicina*, 1985, vol.103, nº3, p.123-126.

- SIMÕES, M.J., CABRAL, A.C.V., BOYACIYAN, K., KULAY JUNIOR, L., SASSO, W.S. Aspectos ultra-estruturais dos fibroblastos e dos macrófagos durante o processo de reparação da pele de ratos. *Revista Paulista de Medicina.*, 1986, vol.104, nº3, p.132-135.
- SMOOT, E.C.; KUCAN, J.O.; ROTH, A.; MODY, N.; DEBS, N. In vitro toxicity testing for antibacterials against human keratinocytes. *Plastic and Reconstructive Surgery*, Mayo 1991, vol.87, p.917-924.
- SUBRAHMAYAM, M. Honey dressing versus boiled potato peel in the treatment of burns: a prospective randomized study. *Burns*, Septiembre 1996, vol.22, nº6, p.491-493.
- TEVES, D.C., CABRAL, A.C.V., SIMÕES, M.J., KULAY JUNIOR, L. Biología da reparação tecidual. *Jornal Brasileiro de Medicina*, 1993, vol.50, nº5, p.39-44.
- VALLADARES, J., PALMA, M., SANDOVAL, C., CARVAJAL, F. Crema de aceite de mosqueta (Rosa aff. Rubiginosa L.). I parte: formulación y preparación y aplicación primaria en regeneración de tejidos. *Anales de la Real Academia de Farmacia*, 1985, vol.51, p.327-332.
- VALLADARES, J., PALMA, M., SANDOVAL, C., CARVAJAL, F. Crema de aceite de semilla de mosqueta (Rosa aff. rubiginosa L.). II parte: Estudio de las propiedades fisico-químicas, de estabilidad. Eficacia cosmética y aplicación sistemática en clínica. *Anales de la Real Academia de Farmacia*, 1986, vol.51, p.597-612.

REDVET: 2010, Vol. 12 Nº 1

Recibido 27.04.10 / Ref. prov. JUN1008B_RED VET / Revisado 12.11.10 / Aceptado 26.11.10
Ref. def. 011106_RED VET / Publicado 01.01.2010

Este artículo está disponible en <http://www.veterinaria.org/revistas/redvet/n121210.html> concretamente en <http://www.veterinaria.org/revistas/redvet/n010111/0111006.pdf>

REDVET® Revista Electrónica de Veterinaria está editada por Veterinaria Organización®.

Se autoriza la difusión y reenvío siempre que enlace con Veterinaria.org® <http://www.veterinaria.org> y con REDVET® - <http://www.veterinaria.org/revistas/redvet>