

INFECÇÃO MATERNA POR CITOMEGALOVÍRUS E IMPLICAÇÕES PARA O FETO: RELATO DE CASO

MATERNAL CYTOMEGALOVIRUS INFECTION AND ITS IMPLICATIONS TO THE FETUS: CASE REPORT

ALEXANDRE A. BEZERRA DO AMARAL¹, ANA MARIA PINTO²,
WALDEMAR NAVES DO AMARAL FILHO³ & WALDEMAR NAVES DO AMARAL⁴

RESUMO

O presente trabalho teve como objetivo relatar um caso clínico de infecção materna por citomegalovírus e as consequências adversas para o conceito, ressaltando a importância da ultrassonografia no acompanhamento da gestação e a necessidade de se repensar o rastreamento desta infecção no acompanhamento das mulheres que engravidam.

PALAVRAS-CHAVE: citomegalovírus, infecção, ultrassonografia, gravidez.

ABSTRACT

The present study aimed at reporting a case of maternal cytomegalovirus infection and adverse consequences to the fetus, highlighting the importance of ultrasound in monitoring of pregnancy and the need to rethink the trace of this infection in the monitoring of women who become pregnant.

KEY WORDS: cytomegalovirus, infection, ultrasonography, pregnancy.

INTRODUÇÃO

A microcefalia ocorre quando há uma insuficiência no desenvolvimento do crânio e do encéfalo. Apresenta-se como uma cabeça desproporcionalmente pequena para a idade fetal e o tamanho do corpo. Considera-se a microcefalia, para fins de diagnóstico, quando a circunferência cefálica for inferior a 2 ou 3 desvios – padrões (DP) abaixo da média para a idade e sexo¹.

Ela tem uma incidência estimada de 1 para 6.200 a 1 para 8500 nascidos vivos². A real incidência pode ser maior tendo em vista que esta patologia frequentemente escapa da detecção no caso de morte intrauterina ou natimortos².

As causas da microcefalia são heterogêneas e vão desde ação de teratógenos ou infecções congênitas, a ações multifatoriais e desordens cromossômicas. Dentre as causas infecciosas pode-se destacar a infecção pelo Citomegalovírus (CMV)³.

A citomegalovirose é causada por um DNA vírus, da família herpesviridae, que tem como característica inclusões citoplasmáticas de DNA. Embora raramente apresente sintomatologia clínica no homem, quando ela acomete gestantes pode se manifestar com gravidade no recém-nascido, determinando sequelas neurológicas graves ou mesmo o óbito logo após o nascimento. As manifestações clínicas nos fetos acometidos podem ser tão severas que podem atingir 20 a 30% de mortalidade perinatal e sequelas neurológicas maiores em > 90% dos bebês que conseguem sobreviver. Além

disso, 5 a 15% dos bebês assintomáticos terão sequelas a longo prazo, principalmente retardo mental e surdez⁴. Todos estes fatores fazem da infecção por CMV um problema de saúde pública.

A transmissão aos fetos ocorre em 30 a 40% dos casos de infecção materna primária e entre as mães soropositivas a incidência é de 0,5 a 1%⁴. Os riscos de seqüela fetal podem manifestar-se com comprometimento grave do conceito, principalmente do sistema nervoso central (SNC) (retardo mental, hidrocefalia, microcefalia, calcificações cerebrais), além de coriorretinite, surdez neurosensorial, petéquias, hepatoesplenomegalia, trombocitopenia e aumento das bilirrubinas conjugadas. Destes, 20 a 30% vão a óbito, sendo que os sobreviventes manifestarão complicações tardias, invariavelmente⁵.

O predomínio da infecção ocorre em regiões pobres e carentes de recursos e educação e, principalmente, onde as condições de higiene são precárias. De um modo geral, a taxa de prevalência em adultos varia de 40% a 60% em países do hemisfério Norte. Na África e na América Latina, a prevalência na população adulta é mais alta, variando de 80% a 100%. No Brasil, estudos de soroprevalência na população entre 15 e 45 anos de idade revelaram 81% de positividade na cidade do Rio de Janeiro e aproximadamente 90% na cidade de São Paulo e em Santa Catarina. Matos et al realizaram estudos no qual 636 doadores de sangue da cidade de Salvador (BA) foram testados para avaliação da presença de anticorpos contra o CMV. Neste estudo, os autores encontraram

1. ACADÊMICO DE BIOMEDICINA DA PONTIFÍCIA UNIVERSIDADE CATÓLICA DE GOIÁS

2. SCHOLA FÉRTIL

3. ACADÊMICO DE MEDICINA DA UNIVERSIDADE CATÓLICA DE BRASÍLIA

4. DIRETOR TÉCNICO DA FÉRTIL DIAGNÓSTICOS, PROF. ADJUNTO E CHEFE DO DEPARTAMENTO DE GINECOLOGIA E OBSTETRÍCIA DA UNIVERSIDADE FEDERAL DE GOIÁS

CORRESPONDÊNCIA:

ANA MARIA PINTO

RUA S-51 QD.65 LT.16,

ANÁPOLIS- GO. CEP: 75.096-140.

FONE: (62)9664-3909. EMAIL: ANAMARIA.DR@HOTMAIL.COM

uma prevalência de 87,9% de IgG-CMV⁶⁻¹⁰.

Tendo isto em mente, o objetivo deste artigo é relatar um caso clínico de microcefalia concomitante a infecção materna por CMV e o resultado obstétrico.

RELATO DO CASO

Paciente AMS, 38 anos, branca, casada, normotensa, com bons hábitos alimentares, proveniente de Goiânia e com DUM em 28/05/2011. A mesma relatou que no início de agosto de 2011, mesmo antes de saber da sua gestação, realizara viagem a São Félix do Xingu (PA) onde ficou por vários dias e retornou apresentando febre, mialgia e teve perda de 5 kg na época. O marido apresentou os mesmos sintomas poucos dias antes da paciente.

Ao ser diagnosticada a gravidez iniciou o pré-natal, realizando ultrassonografia em 18/08/2011. Verificou-se gestação de 10 semanas e 2 dias, sem alterações dignas de nota. Os exames laboratoriais demonstraram grupo sanguíneo O Rh negativo, e do cônjuge Rh positivo. Glicemia 86, hemograma com 11.570 leucócitos, sendo 72% neutrófilos. Com relação à pesquisa de infecções, apresentou apenas IgG positiva para Toxoplasmose e Rubéola e sorologias negativas para hepatites B e C. Como antecedentes reprodutivos, a paciente relatou aborto espontâneo em 2006 e 5 incompatibilidade de Rh. A conduta adotada então foi a do uso de imunoglobulina anti-Rh. A gestante manteve-se assintomática, prosseguindo com as consultas de pré-natal.

Em 01/11/2011 foi realizada ultrassonografia morfológica fetal que evidenciou gestação compatível com 21 semanas, deformidade craniana compatível com microcefalia severa, com alteração na arquitetura cerebral e polihidrânio.

Três dias após realizou novos exames laboratoriais e os resultados foram os mesmos para as sorologias já realizadas. No entanto, para as sorologias acrescentadas, HIV e CMV, a primeira foi negativa e a segunda evidenciou titulação muito elevada, > 500UI/mL.

Em 12/12/2011 foi realizada nova ultrassonografia e verificou-se persistência do polihidrânio e da microcefalia, com restrição do crescimento intrauterino (RCIU), estando já o feto com 26 semanas e 5 dias. Com 31 semanas optou-se por administrar o corticoterapia pois a paciente iniciou com trabalho de parto prematuro. No segundo dia da administração foi realizado parto cesárea. O recém-nascido apresentou estatura fetal 42,3 cm; peso de 1.430 gramas, apgar 5. Apresentava microcefalia severa, hipospádia e insuficiência respiratória grave, necessitando de traqueostomia, vindo a óbito 5 horas após o nascimento.

Figura 1: Aspecto ultrassonográfico do polihidrânio (ILA 27 cm).

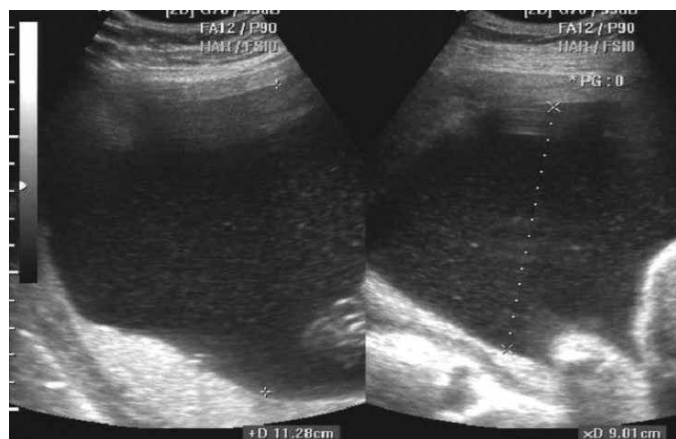


Figura 2: Aspecto ultrassonográfico de Microcefalia severa

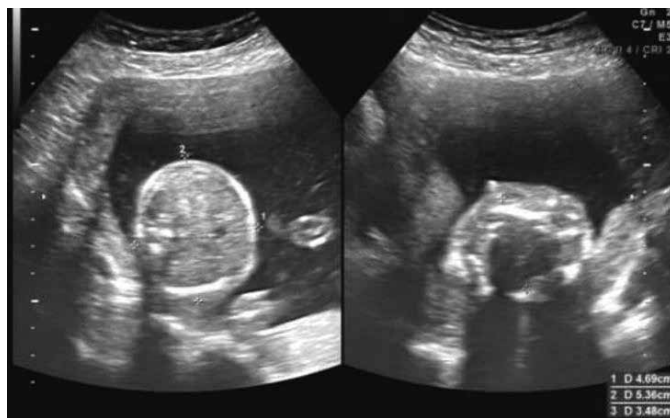

Figura 3: Aspecto ultrassonográfico demonstrando sexo fetal masculino

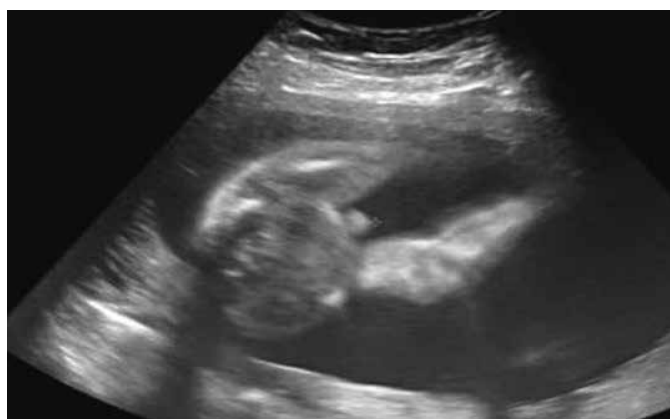
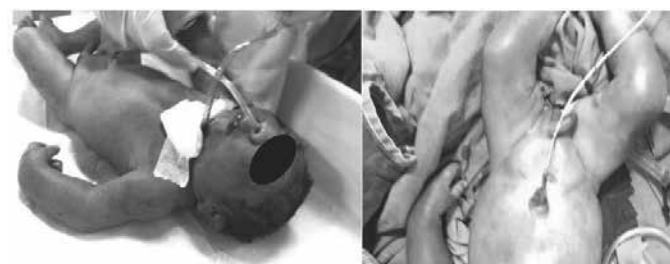
Figura 4: Recém-nascido. Nota-se presença de microcefalia severa e hipospádia



DISCUSSÃO

A incidência de citomegalovirose com a microcefalia no útero varia entre 18,5 a 27,8%^{11,12} e sua presença está associada a um prognóstico pobre, geralmente devido ao retardo mental ou, em casos mais graves, na morte intraútero ou logo após o nascimento^{13,14}.

As alterações sugestivas da doença ao ultrassom, embora não específicas, são a presença de hidrocefalia, microcefalia, calcificações intracranianas, hidropsia, ascite (moderada e às vezes transitória), hepatomegalia e esplenomegalia. Além disso, pode-se observar oligohidrânio^{12,15}. No caso em questão foi confirmada a presença de microcefalia, com alteração da arquitetura cerebral, polihidrânio e RCIU.

Os danos ao cérebro fetal são provavelmente devidos a uma resposta imune inflamatória ao CMV presente no cérebro infectado, bem como do efeito direto citopático do vírus em células precursoras do neuroepitélio^{16,17}.

Em um estudo em que se utilizou a ultrassonografia trans-abdominal, com 19 fetos com suspeita de infecções congênitas,

dez deles tiveram a infecção pelo CMV bem documentada, mas apenas cinco apresentaram achados no SNC. Dentre os achados foram encontrados calcificações periventriculares, hidrocefalia, parênquima cerebral heterogêneo e microcefalia. Destes, três morreram ao nascer, uma gestação foi interrompida na 23ª semana gestacional e o sobrevivente teve perda auditiva e atraso no desenvolvimento aos 18 meses de idade¹⁴.

Enders et al¹⁸ publicaram trabalho em que avaliaram 187 infecções congênicas com resultados conhecidos, nos quais as anormalidades tornaram-se aparentes primeiramente entre a 18 e a 22ª semana de gestação em 14 casos, entre a 23 e a 30ª semana em 17 e, após a 30ª semana em 8 casos. Em um caso, o intervalo de tempo entre a infecção e o aparecimento das anormalidades ultrassonográficas foi de 12 semanas (soroconversão materna na 14ª semana gestacional, anormalidades US na 26ª semana gestacional¹⁸). Como só foi realizada a sorologia para CMV após a visualização das alterações ultrassonográficas, não foi possível checar quanto tempo após a soroconversão materna as anormalidades começaram a se desenvolver.

Entretanto, pela gravidade das mesmas e o fato de a gestante ter apresentado sintomatologia antes de saber-se grávida, o que a literatura afirma é que na pré e periconcepção, se a paciente se infecta com o CMV, as consequências para o feto são mais graves, como foi o observado neste caso.

Embora exista uma alta incidência de infecção congênita pelo CMV e uma possibilidade real do desenvolvimento de sequelas fetais irreversíveis durante a vida intrauterina e nos que sobrevivem, ainda não há consenso na literatura médica sobre a recomendação do rastreamento universal no pré-natal da citomegalovirose congênita^{19,20}. O Brasil segue a linha adotada pela maioria dos estudos publicados até o momento. Porém, alguns estudos recomendam o rastreamento, justificando principalmente pela elevada incidência do CMV^{21,22} e sua repercussão no conceito.

A ultrassonografia merece destaque quanto às informações que ela pode fornecer a respeito da gravidade da lesão fetal, pois se pode sugerir um prognóstico a partir das alterações encontradas^{15,23}. Entretanto, é bom lembrar que um exame ultrassonográfico morfológico normal não é capaz de prever a evolução natural da doença intraútero ou mesmo pós-natal, sendo necessário ultrassons seriados para acompanhar a evolução do conceito e, caso este sobreviva, deve-se acompanhar o mesmo por um longo período para oferecer tratamento quando possível, com o intuito de conceder uma qualidade de vida ao paciente e à família.

Na prática, o que se tem feito atualmente é trabalhar na prevenção da transmissão, na identificação das mães soronegativas e na difusão de conselhos de higiene e prevenção.

REFERÊNCIAS

- Toi, A. A cabeça e o cérebro do Feto. In: Tratado de Ultrassonografia Diagnóstica. [ed] Rumack, CM; Wilson, SR; Charboneau, JW. 3ª ed. Rio de Janeiro: Elsevier, 2006.
- Den Hollander, NS; Wessels, MW; Los, FJ; Ursem, NTC; Niermeijer, MF; Wladimiroff, JW. Congenital microcephaly detected by prenatal ultrasound: genetic aspects and clinical significance. *Ultrasound Obstet Gynecol*, 2000;15: 282-7.
- Isfer, EV; Sanchez, RC; Saito, M. Diniz, EMA. Infecções congênicas: C of congenital primary cytomegalovirus infection. *Ultrasound Obstet Gynecol*, 2010;36: 709-7.
- Guerra, B; Lazzarotto, T; Quarta, S; Lanari, M; Bovicelli, L; Nicolosi, A; Landini, MP. Prenatal diagnosis of symptomatic congenital cytomegalovirus infection. *Am J Obstet Gynecol*, 2008;183: 476-82.
- Lipitz, S; Hoffmann, C; Feldman, B; Tepperberg-Dikawa, M; Schif, E; Weisz, B. Value of prenatal ultrasound and magnetic resonance imaging in assessment of congenital primary cytomegalovirus infection. *Ultrasound Obstet Gynecol*, 2010;36: 709-7.
- Matos, SB; Meyer, R; Lima, FWM. Seroprevalence of cytomegalovirus infection among healthy blood donors in Bahia State, Brazil. *Rev. Bras. Hematol. Hemoter*, 2010;32:45-9.
- de Jong, MD; Galasso, GJ; Gazzard, B; Griffiths, PD; Jabs, DA; Kern, ER, et al. Summary of the II International Symposium on Cytomegalovirus. *Antiviral Res*; 1998;39:141-62.
- Suassuna, JH; Leite, LL; Villela, LH. Prevalence of cytomegalovirus infection in different patient groups of an urban university in Brazil. *Rev Soc Bras Med Trop*; 1995;28:105-8.
- Almeida LN, Azevedo RS, Amaku M, Massad E. Cytomegalovirus seroepidemiology in an urban community of São Paulo, Brazil. *Rev. Saúde Pública*; 2001;35:124-9.
- do Amaral RP, de Saidneuy AE, Ribeiro WL, de Andrade J. Serological profile of potential solid organ donors in Santa Catarina, Brazil. *Transplant Proc*; 2008;40:665-7.
- Picone, O; Simon, I; Benachi, A; Brunel, Lef; Sonigo, P. Comparison between ultrasound and magnetic resonance imaging in assessment of fetal cytomegalovirus infection. *Prenat Diagn*; 2008;28:753-8.
- Benoist G, Salomon LJ, Mohlo M, Suarez B, Jacquemard F, Ville Y. Cytomegalovirus-related fetal brain lesions: comparison between targeted ultrasound examination and magnetic resonance imaging. *Ultrasound Obstet Gynecol*; 2008;32: 900-5.
- Zalel, Y; Gilboa, Y; Berkenshtat, M; Yoelli, R; Auslander, R; Achiron, R; Goldberg, Y. Secondary cytomegalovirus infection can cause severe fetal sequelae despite maternal preconceptional immunity. *Ultrasound Obstet Gynecol*, 2008;31:417-20.
- Malinger, G; Lev, D; Lerman-Sagie, T. Imaging of Fetal Cytomegalovirus Infection. *Fetal Diagn Ther*, 2011;29:117-26.
- Degani, S. Sonographic findings in fetal viral infections: a systematic review. *Obstetrical and Gynecological Survey*, 2006;61: 329-481.
- McCarthy, M; Auger, D; Whittemore, SR. Human cytomegalovirus causes productive infection and neuronal injury in differentiating fetal human central nervous system neuroepithelial precursor cells. *J Hum Virol* 2000;3: 215-28.
- Bissinger AL, Sinzger C, Kaiserling E, Jahn G. Human cytomegalovirus as a direct pathogen: correlation of multiorgan involvement and cell distribution with clinical and pathological findings in a case of congenital inclusion disease. *J Med Virol* 2002;67:200-6.
- Enders, G; Bader, U; Lindemann, L; Schallast, G; Daiminger, A. Prenatal diagnosis of congenital cytomegalovirus infection in 189 pregnancies with known outcome. *Prenatal Diagn*, 2001;21: 362-77.
- Yinon, Y; Farine, D; Yudin, MH; Gagnon, R; Hudon, L; Basso, M, Bos, H; Delisle, MF; Menticoglou, S; Mundle, W; Ouellet, A; Pressey, T, Roggensack, A; Boucher, M; Castillo, E; Gruslin, A; Money, DM, Murphy, K; Ogilvie, G; Paquet, C; Van Eyk, N;