

OSTEOGÊNESE IMPERFEITA – RELATO DE CASO

OSTEOGENESIS IMPERFECTA – CASE REPORT

JULLIANO RODOVALHO¹, GUSTAVO COELHO CAIADO², JAQUELINE NOGUEIRA DE SOUZA², LUANA DE REZENDE MIKAEL², PÂMELLA DEUZILA DE OLIVEIRA SCHELLE², WALDEMAR NAVES DO AMARAL^{1,2}

RESUMO

A osteogênese imperfeita (OI) é uma doença genética do tecido conjuntivo devido a anormalidades quantitativas ou qualitativas do colágeno tipo I. Ela é caracterizada por fragilidade óssea e com manifestações clínicas muito variadas, sendo transmitida geneticamente por gene autossômico dominante ou recessivo.

Relata-se caso de uma paciente de 29 anos com histórico de três gestações, sendo uma cesariana e um aborto de primeiro trimestre. Constatou-se às 32 semanas, após uma US obstétrica, o encurtamento de ossos longos à direita (osteogênese imperfeita). Realizou-se o cariótipo fetal (46, XX) que não apresentou alteração cromossômica. No momento do exame (amniocentese) observou-se uma fratura no fêmur direito (OI). O pré-natal transcorreu sem intercorrências. Foi submetida à cesariana eletiva com 38 semanas + 5 dias.

Recém-nascida única, viva, apresentação cefálica, sexo feminino, apresentando polidactilia à esquerda, alteração de mão à direita (sindactilia) e membro inferior encurtado, APGAR 8/9, peso 2770g, sendo encaminhada para UTI neonatal para observação, apresentando bom estado.

Foi realizado Rx em que foi observado consolidação da fratura do fêmur direito. Recém-nascida teve alta com dois dias em bom estado geral, sem intercorrências, com segmento ortopédico e pediátrico.

A ultrassonografia obstétrica mostrou-se fundamental na identificação do defeito do concepto. Ela é uma ferramenta diagnóstica que promove rastreamento, estabelece diagnóstico, define prognóstico e orienta a conduta frente às doenças do feto, especialmente a osteogênese imperfeita.

PALAVRAS-CHAVE: osteogênese imperfeita, pré-natal, ultrassonografia.

SUMMARY

Osteogenesis imperfecta (OI) is a genetic disorder of connective tissue due to quantitative and qualitative abnormalities of collagen type I. It is characterized by bone fragility and it has very different clinical manifestations, being genetically transmitted by autosomal dominant or recessive gene.

We report the case of a 29-year-old patient with a history of three pregnancies, with a caesarean and one first trimester abortion. It was observed at 32 weeks after an obstetric US, the shortening of long right (OI) bones. Held fetal karyotype (46, XX) that showed no chromosomal alteration. On examination (amniocentesis) revealed a fractured right femur. The prenatal course was uneventful. She underwent elective cesarean section at 38 weeks + 5 days and delivered a single living newborn, in a cephalic presentation, female, with polydactyly on the left, syndactyly on the right hand and lower limb shortened, Apgar 8/9, weight 2770g, being referred to NICU for observation, presenting a good condition.

Rx was conducted in which consolidation of the right femur fracture was observed. Newborn was discharged two days in good general condition, uneventful, with a follow up orthopedic and pediatric segment.

KEYWORDS: osteogenesis imperfecta, prenatal, ultrasonography.

INTRODUÇÃO

A osteogênese imperfeita (OI) é uma doença genética caracterizada por fragilidade e deformidades ósseas, fraturas de repetição e baixa estatura. Esses desfechos se devem a mutações genéticas que ocasionam a deficiência na produção de colágeno tipo I¹.

O colágeno tipo I é formado por duas cadeias denominadas de $\alpha 1$ e $\alpha 2$, codificadas por genes dos cromossomos 7 e 17, respectivamente². Mutações em um desses genes são as responsáveis pelo defeito na sua biossíntese e são consideradas o principal fator fisiopatológico da osteogênese imperfeita³. Este colágeno é a proteína mais

1. SCHOLA FÉRTELE

2. UNIVERSIDADE FEDERAL DE GOIÁS

CORRESPONDÊNCIA:

WALDEMAR NAVES DO AMARAL

EMAIL: WALDEMAR@SBUS.ORG.BR

abundante no osso, responsável por 90% do colágeno do corpo⁴. Os pacientes afetados pela osteogênese imperfeita apresentam expressão clínica variada dependendo do tipo da doença⁵.

Entretanto, existem algumas características clínicas mais comuns, tais como: fragilidade óssea que determina arqueamento, fratura e o calibre ósseo aumentado devido às fraturas consolidadas. As escleras azuladas são devidas à camada de colágeno encontrar-se mais fina permitindo a visibilidade do pigmento intraocular^{6,7}.

A baixa estatura é devida às deformidades, principalmente dos membros inferiores. O crânio é, aparentemente, maior em relação ao corpo, mas não em relação à idade. As anormalidades ósseas incluem deformidade da coluna vertebral, decorrente da osteoporose, compressão das vértebras por fraturas e hiperfrouidão ligamentar; face com formato triangular, hipermobilidade articular devido à frouidão ligamentar; dor, aguda ou crônica, que pode estar associada às múltiplas fraturas, colapsos vertebrais, osteoartrites, contraturas, deformidade ou mau alinhamento dos membros^{3,4,6}. Como as manifestações clínicas da enfermidade podem variar amplamente, várias dificuldades têm sido encontradas na denominação e na classificação da doença⁷.

A classificação de Sillence define quatro tipos de OI (Tabela 1)⁷.

Tabela 1 - Classificação da Osteogênese Imperfeita (modificada de Sillence⁷).

TIPO	GRUPO	HERANÇA
I • Fragilidade óssea (intensidade variada de mínima a moderada) • Esclerótica azulada • Surdez precoce • Déficit esatural leve	A • Dentes normais	AD
	B • Dentinogênese imperfeita	
	C • Dentinogênese imperfeita	
II • Fragilidade óssea extrema • Morte neonatal, natimortos	• Aspecto radiológico	AD AR
	A • Ossos longos alargados e curtos com fraturas • Costelas alargadas e com fraturas	
	B • Ossos longos alargados e curtos com fraturas • Costelas com fraturas espessas	
III • Fragilidade óssea (moderada à grave)	C • Ossos longos finos e com fraturas • Costelas finas e com fraturas	AR AD
	• Gifosciose precoce	AR AD
IV • Fragilidade óssea • Deformidade óssea dos ossos longos e da coluna de grau moderada a grave • Escleróticas brancas • Déficit esatural moderado ao grave	A • Dentes normais	
	B • Dentinogênese imperfeita	

Fonte: Chong 1992.

A OI tipo I (OI-I) é a forma mais leve e mais comum. É uma desordem autossômica dominante caracterizada por esclera azul permanente, surdez prematura e média a moderada fragilidade óssea. A OI tipo II (OI-II) é a forma mais severa, sendo letal intraútero ou logo após o nascimento. Os bebês apresentam fraturas pré-natais, membros pouco desenvolvidos e curvos e extrema fragilidade óssea que acarreta a letalidade perinatal. A OI tipo III (OI-III) é uma forma severa não letal^{1,3,6}.

Sillence e cols. observaram que dois terços dos portadores de OI-III tinham fraturas ao nascimento e apresentavam deformidade progressiva severa nos membros e coluna vertebral. A densidade de escleras azuladas vistas neste grupo foi muito menor do que no grupo de pacientes portadores de OI-I, aproximando-se do que é visto em crianças e adultos normais^{4,6,8}. Além disso, o azulado tende a diminuir com a idade⁶.

A OI tipo IV (OI-IV) é moderadamente severa e apresenta características similares à OI-I e também é subdividida em A e B. Outros tipos já definidos clinicamente são: a síndrome de Cole-Carpenter, osteogênese imperfeita com crânio-sinostose e proptose; associação de osteogênese imperfeita com pseudoglioma; osteogênese imperfeita rizomélica; e a síndrome de Bruck, osteogênese imperfeita com contraturas musculares^{6,8,9}.

O diagnóstico pré-natal tornou-se importante nas anomalias congênitas para realização de um aconselhamento genético adequado. Os exames complementares utilizados para o diagnóstico pré-natal da osteogênese imperfeita são os estudos radiográficos do abdome materno, a ultrassonografia obstétrica, a ressonância magnética, além de procedimentos invasivos^{1,7,9}.

O diagnóstico pré-natal da osteogênese imperfeita tipo II é possível por meio da ultrassonografia a partir da 17ª semana da gestação. Neste momento pode-se fazer também a análise da síntese do pró-colágeno em células do líquido amniótico. A US 3D também auxilia no diagnóstico pré-natal^{4,5}.

Entretanto, apenas o método de biologia molecular e o estudo genético podem confirmar o diagnóstico pré-natal⁷.

Diante de tais fatos, observa-se a grande importância do diagnóstico pré-natal para que se determine a melhor via de parto nas gestantes portadoras de fetos com osteogênese imperfeita sendo importante obter também informações sobre a eficácia dos métodos diagnósticos.

RELATO DO CASO

Paciente FOS, 29 anos, G3, P1, A1 parou com ACO há 6 meses. Chega para a primeira consulta pré-natal com passado obstétrico de aborto do 1º trimestre em que fez curetagem e gestação a termo com cesariana devido DCP há 3 anos. Tipo Sanguíneo O positivo, sorologias normais (VDRL, HIV, TOXO, CMV, rubéola, hepatite B, hepatite C), exames de rotina normais, rastreamento de diabetes gestacional normal. Segmento pré-natal normal, sem intercorrências. Com 32 semanas foi realizado US e visualizado encurtamento de ossos longos à direita (Osteogênese imperfeita) (Figura 1). Neste momento, foi solicitado ecofetal (para o rastreamento de alguma alteração cardíaca) e amniocentese para cariótipo. O eco-fetal apresentou-se normal. No momento da amniocentese foi visualizado fratura no fêmur direito (Figura 2).

Figura 1 – Ultrassonografia apresentando encurtamento dos ossos longos à direita.

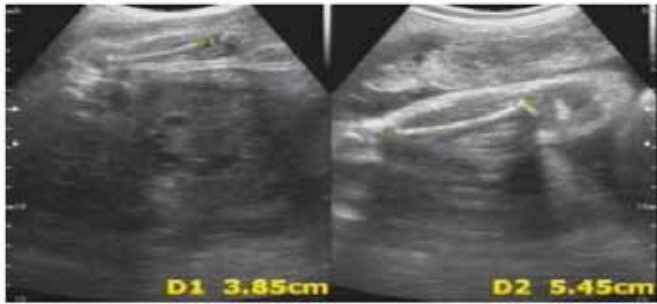
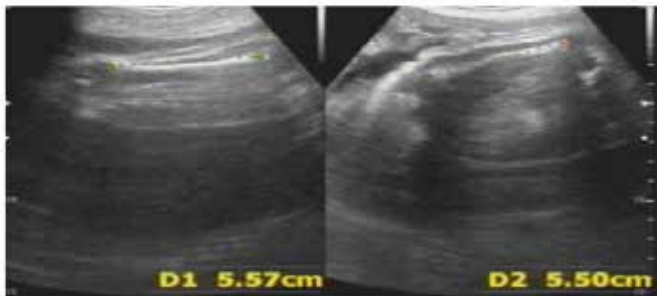


Figura 2 – Imagem ultrassonográfica mostrando fratura de fêmur direito.



O resultado do cariótipo confirmou sexo feminino normal (46, XX). Pré-natal transcorreu bem, sem intercorrências. Foi submetida à cesariana eletiva com 38 semanas e 5 dias, sob raquianestesia com parto sem intercorrências. RN única, viva, apresentação cefálica, sexo feminino, apresentando polidactilia à esquerda (Figura 3), alteração da mão à direita (Sindactilia) (Figura 4), membro inferior encurtado à direita, APGAR 8/9, peso 2770 g.

Figura 3 – Polidactilia na mão esquerda.

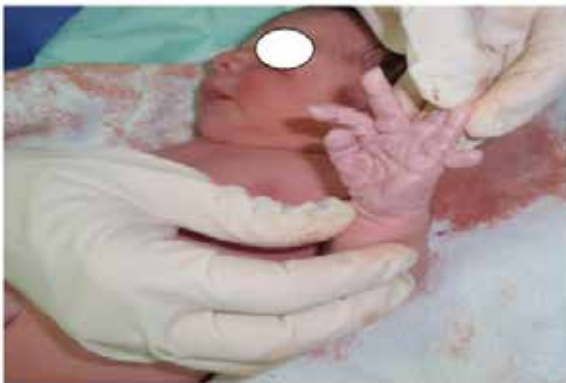
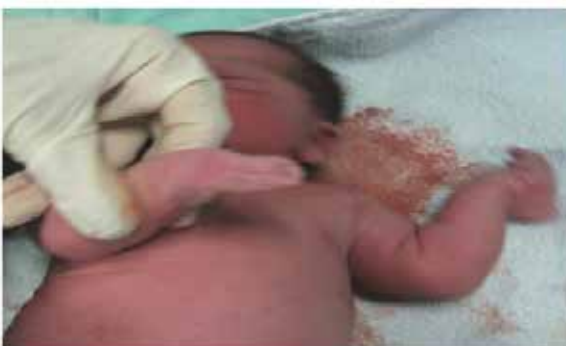
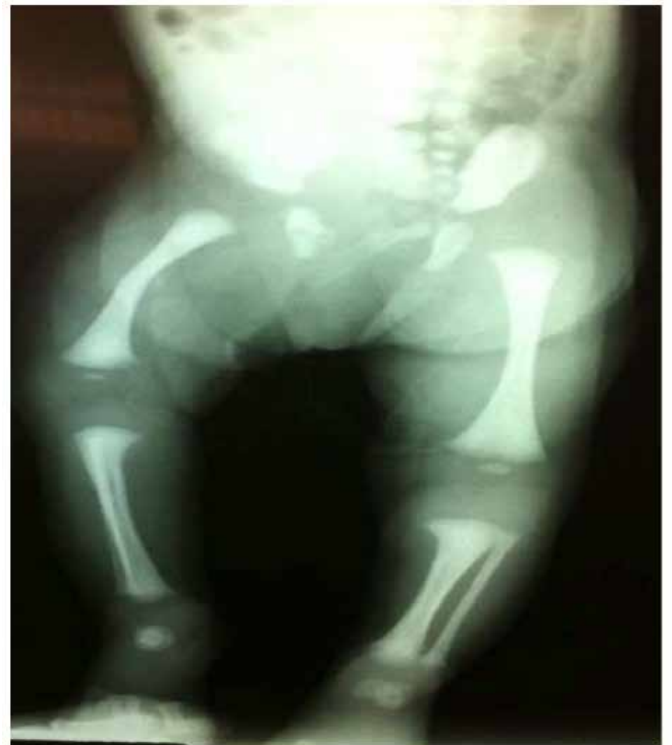Figura 4 – Sindactilia na mão direita.



Foi encaminhada para a UTI neonatal para observação devido à alteração esquelética. Recém-nascida evoluiu bem, em aleitamento materno exclusivo. Realizado Rx em que foi observado consolidação da fratura do fêmur direito (Figura 5). Recém-nascida teve alta com 2 dias em bom estado geral, sem intercorrências, com segmento ortopédico e pediátrico. Todas essas informações foram obtidas após consentimento informado da paciente.

Figura 5 – Rx de membros inferiores pós natal: fratura consolidada do fêmur direito.



DISCUSSÃO

As OIs apresentam um espectro clínico muito amplo e possuem características particulares que as distinguem sendo classificadas de quatro formas⁸.

O caso clínico descrito apresenta características clínicas e radiológicas de maior probabilidade da OI tipo I, mas também da OI tipo II. A OI tipo I é considerada o tipo mais frequente das OIs e caracteriza-se por fragilidade óssea, sem deformidades significativas, estatura normal, esclera azul, suscetibilidade para surdez pré-senil e herança autossômica dominante. No caso em análise foi constatado no ultrassom obstétrico que o feto apresentava ossos encurtados e fratura de fêmur e que ao nascimento verificou-se que estava consolidada. Embora a literatura cite raras fraturas no pré-natal, elas podem ocorrer e foi o que se visualizou no ultrassom obstétrico na 32ª semana gestacional.

A OI tipo II apresenta múltiplas fraturas “in utero” com consolidação evidente no período pós-natal; extremidades curtas e com deformidade angular; fontanelas amplas¹². Destas características, apenas as fontanelas amplas não foram verificadas no caso em análise.

Apesar da maior probabilidade das OIs tipo I e II verificadas, pode-se dizer ainda que a RN apresentou uma das características da OI tipo III.

A OI tipo III é um tipo de OI relativamente rara, abrangendo cerca de 20 % dos casos de OI10. Em geral, não são casos letais, mas todos são afetados gravemente; caracterizando-se por fragilidade óssea extrema causando múltiplas fraturas, deformidade acentuada e progressiva de ossos longos, crânio e coluna.

Os pacientes nascem de termo ou quase a termo com peso normal; apresentam estatura baixa, devido especialmente às deformidades dos membros, resultantes de fraturas e encurvamentos tibiais ocorridos na vida intrauterina⁹.

O diagnóstico pré-natal, nomeadamente a ultrasonografia obstétrica, é um elemento fundamental na avaliação da OI10. A ultrasonografia tem importância relevante para o estabelecimento do diagnóstico e prognóstico gestacional, baseado na avaliação da textura dos ossos longos (calcificação) e da presença ou ausência dos mesmos, além da observação de possível encurtamento ou fraturas destes.

É preciso lembrar que as fraturas podem sofrer consolidações ainda na vida fetal. Considerando estes itens, a US morfológica tem alta sensibilidade (maior que 90 %) para a definição e discriminação dos defeitos esqueléticos. A mesma avaliação ecográfica deve procurar defeitos orgânicos em outros sítios fetais, no sentido de configurar possíveis quadros sindrômicos.

Assim, o exame ultrassonográfico aplicado à obstetrícia, especialmente na avaliação morfológica, tem correlação de alta precisão com defeitos ósseos da vida

fetal: promove o diagnóstico, estabelece o prognóstico, orienta a clínica e a família para a melhor abordagem durante o pré-natal, para o tipo de parto e para assistência multiprofissional no pós-parto.

REFERÊNCIAS BIBLIOGRÁFICAS

1. Roughley PJ, Rauch F, Glorieux FH. Osteogenesis imperfecta – clinical and molecular diversity. *Eur Cell Mater* 2003; 5: 41-7.
2. Rios D, Vieira AL, Tenuta LM, Machado MA. Osteogenesis imperfecta and entinogenesis imperfecta: associated disorders. *Quintessence Int* 2005; 36 (9): 695-701.
3. Assis MC, Plotkin H, Glorieux FH, Santili C. Osteogenesis Imperfecta: novos conceitos. *Rev Brasil Ortopedia* 2002, 37 (8): 9p.
4. Souza AS, Cardoso AS, Lima MMS, Guerra G, Queiroz V. Diagnóstico pré-natal e parto transplacental na osteogênese imperfeita: relato de caso. *RBGO* 2006, 28 (4): 244-50.
5. Nicoletto BB, Siqueira LV, Michele CP, Tonding SF, Moreira JD, Bueno AL, Behling EB. Osteogênese imperfeita e nutrição: relato de caso. *Rev HCPA* 2010, 30 (3): 286-9.
6. Herreros MB, Franco R, Ascurra M. Osteogenesis Imperfectas *Pediatr. (Asunción)* 2008, 35 (1): 33-7.
7. Sarathchandra P, Pope FM. Unexpected ultrastructural changes in bone osteiod collagens in osteogenesis imperfecta. *Micron*. 2005; 36 (7-8): 696-702.
8. Escobar C, Malveiro D, Salgado A, Santos MI, Campagnolo JL, Neves MC. Osteogênese Imperfeita – Experiência do Serviço de Ortopedia do Hospital Dona Estefânia. *Acta Med Port* 2013; 26 (1): 5-11.
9. Castro DB, Ertel M, Karam RA, Bonfá R, Vargas F, Alexandre COP. Osteogênese imperfecta. Fundação Faculdade Federal de Ciências Médicas de Porto Alegre. Departamento de genética básica e clínica, disciplina de genética básica. 2000. 51 p.
10. Vinhas S, Leite AL, Marques JS, Gonçalves M, Mateus M. Osteogenesis imperfecta com manifestação pré -natal. *Nascer e Crescer*, XXI 2012. 13 (4): 234-6.