

Infra-Oclusão Submucosa de Molar Decíduo Relato de um caso clínico.

José Valladares NETO *
Zuleika Cristina Pontes NASCIMENTO **
Cláudio de Góis NERY*

SINOPSE: A infra-oclusão de molar decíduo é uma anomalia eruptiva na qual o dente comprometido posiciona-se aquém do plano oclusal. Sua principal característica é o seu caráter eminentemente progressivo, já que o molar decíduo infra-ocluido pode, com o tempo atingir níveis submucosos e intra-ósseos. Os autores apresentam um caso clínico de infra-oclusão de molar decíduo e discutem aspectos relativos aos seus efeitos e à conduta clínica adequada em tais casos.

UNITERMOS: infra-oclusão, anquilose, dentes decíduos, má-oclusão.

INTRODUÇÃO E REVISÃO DA LITERATURA

A infra-oclusão de molar decíduo é uma entidade clínica definida como a perda de sua posição vertical em relação aos dentes adjacentes, permanecendo aquém do plano oclusal^{1,12,15} e não relacionada com o processo de erupção normal. Na realidade o dente já esteve anteriormente em oclusão e, gradativamente, atinge níveis infra-ocluidos⁴. Isto ocorre devido ao processo dinâmico de erupção dos dentes adjacentes concomitante com o crescimento vertical do processo alveolar, enquanto o dente infra-ocluido permanece estacionário^{8,14,17}. Este conhecimento derruba por vez a nomenclatura errônea, às vezes empregada, de "dente submerso"^{3,12,24}. O fator etiológico comumente atribuído é a ocorrência de um distúrbio no metabolismo local, no ligamento periodontal, que redundava na anquilose dentária^{1,14}. Por outro lado, a avaliação histológica realizada por KUROL & MAGNUSSON¹⁴ não constatou a união cimento e/ou dentina com o osso alveolar, em aproximadamente 23% da amostra de molares

decíduos em infra-oclusão.

A prevalência de infra-oclusão, na população, oscila entre os extremos de 0,75 a 9,9%²⁵, podendo atingir 18,1% em estudo entre irmãos¹². Este último dado reforça a teoria da predisposição genética para a sua ocorrência¹. Esta condição clínica pode iniciar tão logo se atinja o contato antagonista⁴, porém acomete indivíduos preferencialmente na faixa etária de 7 a 11 anos²⁵. O arco inferior é duas vezes mais atingido que o arco superior⁹. No entanto, a infra-oclusão de molares decíduos superiores é mais severa, especialmente quando ocorre antes ou concomitante à irrupção do primeiro molar permanente¹⁷.

A infra-oclusão pode ser unitária, comprometendo um único elemento dentário; ou múltipla, atingindo dois ou mais dentes¹⁷. Ela pode, ainda, ser uni ou bilateral¹⁷. O seu diagnóstico, na maioria das vezes, é feito através de exame clínico^{3,12,21}. No entanto, nos casos de infra-oclusão severa, quando o molar decíduo posiciona-se abaixo da gengiva marginal dos dentes adjacentes, o exame radiográfico torna-se um recurso decisivo para o estabelecimento do diagnóstico definitivo^{20,23}.

A análise estática do dente infra-ocluido pode variar desde um grau de severidade suave, até o

desaparecimento completo do dente dentro do osso^{4,12}. Autores como ADAMS¹, ALBERS², GELLIN & FERRETTI¹⁰, KREUTZ¹¹, PILO²¹, BEN-BASSAT⁷ E PROFFIT²² apresentam casos clínicos de infra-oclusão submucosa de molar decíduo. As consequências listadas da infra-oclusão submucosa incluem: inclinação dos dentes adjacentes sobre o dente decíduo afetado^{4,7}, cárie e doença periodontal nos dentes adjacentes^{13,23}, perda do comprimento do arco^{7,13}, eficiência mastigatória prejudicada¹³, desenvolvimento de hábitos bucais deletérios¹³, mordida aberta posterior¹³ e extrusão dos dentes antagonistas⁷.

RAGHOEBAR et alli²³ e KUROL & THILANDER¹⁵ preconizam que se faça o acompanhamento clínico-radiográfico com intervenção apenas em casos de infra-oclusão severa, para se evitar a ocorrência de infra-oclusão submucosa. Nos casos de infra-oclusão submucosa há um consenso em se preconizar a remoção cirúrgica associada à terapia ortodôntica^{1,2,4,7,12,21,23}. Embora seja impossível prever o grau de dificuldade técnica que pode ser encontrado na extração, é prudente estar preparado para uma intervenção difícil^{4,13}, requerendo cuidado extremo com relação aos germes dos dentes permanentes³, apesar desta dificuldade nem sem-

* Professores da disciplina de Ortodontia da Faculdade de Odontologia da Universidade Federal de Goiás.

** Acadêmica e monitora da disciplina de Ortodontia da Faculdade de Odontologia da Universidade Federal de Goiás.

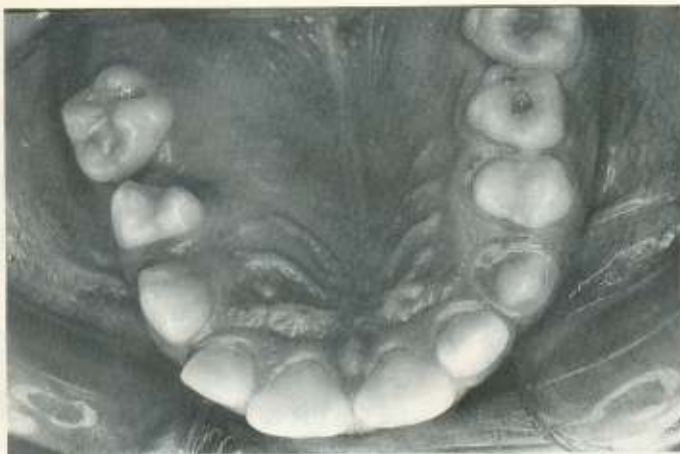


Fig. 1 - Vista oclusal do arco dentário superior evidenciando a ausência clínica do segundo molar decíduo superior esquerdo.

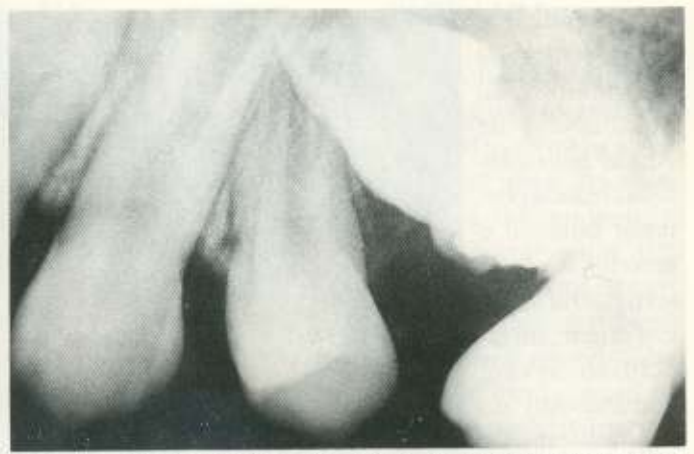

Fig. 2 - Radiografia periapical denunciando a infra-oclusão do segundo molar decíduo superior esquerdo com presença de restauração radiopaca na superfície oclusal e retenção mecânica do pré-molar sucessor. A crista óssea mesial do primeiro molar permanente apresentava indícios de diminuição.

pre ocorrer⁴. Casos severos no arco superior põem em risco a integridade do assoalho do seio maxilar no momento da remoção cirúrgica⁷.

O objetivo deste artigo é relatar um caso clínico de infra-oclusão submucosa de molar decíduo, no qual foi feita a remoção cirúrgica associada à terapia ortodôntica.

RELATO DO CASO CLÍNICO

O paciente S.E.R.M., sexo masculino, leucoderma, com 10 anos e 1 mês de idade, foi encaminhado à Unidade Odontológica Infantil da Faculdade de Odontologia

da Universidade Federal de Goiás para uma avaliação ortodôntica.

Numa vista frontal e de perfil, a análise facial revelou um equilíbrio dos terços faciais médio e inferior, acompanhado de um selamento labial em repouso.

Ao exame clínico intra-bucal constatou-se que o paciente encontrava-se no segundo período transitório da dentadura mista²⁶. A análise individual dos arcos dentários denunciou uma conformação morfológica atrésica do arco superior, enquanto o arco inferior apresentava-se dentro dos limites de normalidade. Isto resultou numa relação de mordida cruzada poste-

rior bilateral.

O segundo molar decíduo inferior esquerdo exibia-se em infra-oclusão moderada e o segundo molar decíduo superior esquerdo ausente clinicamente, havendo inclinações dos dentes adjacentes em direção à lacuna edêntula, sugerindo o aspecto clínico de uma perda precoce. (fig. 1)

O exame radiográfico periapical, no entanto, confirmou a presença do segundo molar decíduo superior esquerdo em infra-oclusão severa, em torno de 10 mm aquém do plano oclusal, acompanhado do seu sucessor permanente. (fig. 2)

O diagnóstico sucinto do pa-

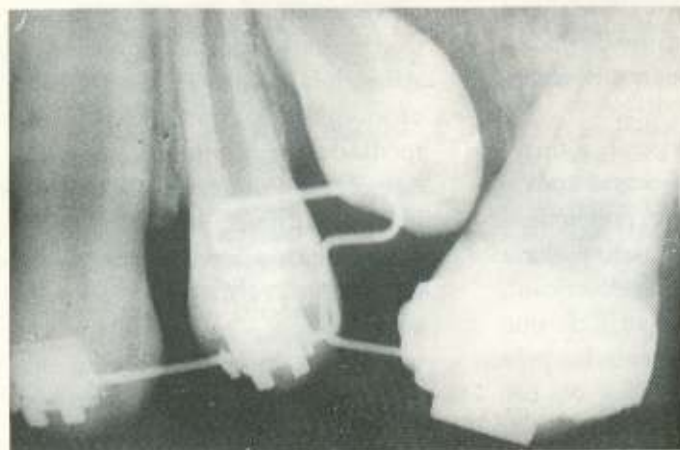


Fig. 3 - Radiografia periapical sequencial após a retirada do dente decíduo infra-ocluído.

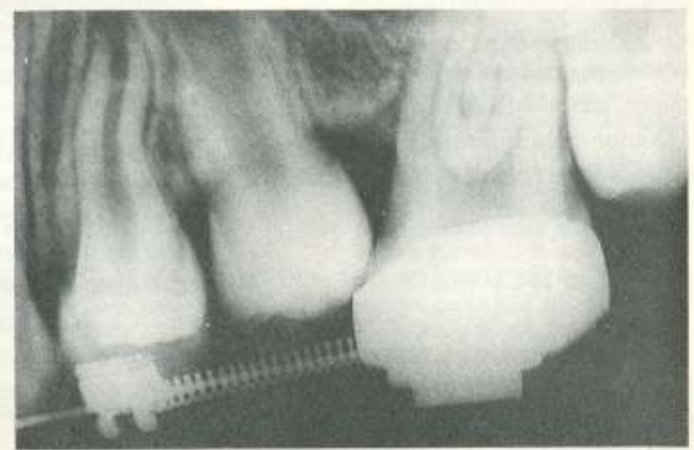


Fig. 4 - Radiografia periapical final, ilustrando o movimento fisiológico do segundo pré-molar.

ciente indicava ser portador de uma má-oclusão de Classe I de Angle⁵ com mordida cruzada posterior bilateral e anterior do incisivo lateral superior direito, infra-oclusão severa (submucosa) do segundo molar decíduo superior do mesmo lado.

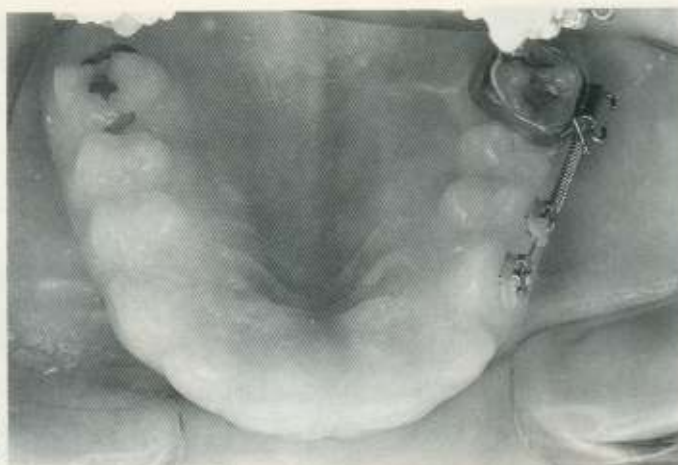

Fig. 5 - Vista oclusal do arco dentário superior após a irrupção do dente na cavidade bucal.

A primeira fase do plano de tratamento envolveu o restabelecimento da oclusão na região da infra-oclusão submucosa por meio da exodontia do dente decíduo e recuperação de espaço com concomitante verticalização dos dentes inclinados. A exodontia teve início pela exposição cirúrgica do dente. A luxação ocorreu sem entraves, sem qualquer tipo de sinal evidente de fratura. O acesso direto, dado pela exposição cirúrgica, evidenciou uma perda óssea alveolar significativa, na mesial do primeiro molar permanente. Foi permitida a erupção espontânea do segundo pré-molar superior esquerdo devido ao fato do dente encontrar-se no estágio de rizogênese incompleta (estágio 7/8 de Nolla)¹⁹, aliada à retirada da interferência mecânica, dada pelo dente infra-ocluído (figs. 3, 4, 5).

Atualmente, o paciente encontra-se em fase de complementação ortodôntica na Unidade Odontológica Infantil da Faculdade de Odontologia da Universidade Federal de Goiás.

DISCUSSÃO

A infra-oclusão, no seu estágio inicial, é uma situação clínica pouco reconhecida pelo clínico. Os cuidados, porém, se redobram à medida que a infra-oclusão se agrava

va e torna-se um risco potencial para o desenvolvimento de má-oclusão^{3, 24, 25}. Casos severos, com inclusão gengival, geralmente advêm de um comprometimento precoce^{7, 16}.

A correlação entre infra-oclusão e anquilose é alta, porém nem sempre as comprovações histológicas¹⁴ e radiográficas^{2, 3, 25} são evidentes. A anquilose total pode ser determinada radiograficamente pela ausência do ligamento periodontal. Contudo, uma diminuta área de fusão do osso com o cimento e/ou dentina é necessária para produzir infra-oclusão. Esta zona não necessariamente, pode ser visualizada radiograficamente devido às características bidimensionais da película radiográfica^{2, 3, 25}. Muito frequentemente, a área de anquilose situa-se na região de furca de um dente¹⁴ e a confirmação radiográfica de anquilose, nestes casos, não é vista⁷.

De um modo geral, a infra-oclusão submucosa ocorre após o dente ter sido exposto, previamente, na cavidade bucal. Isto poderia ser confirmado por sinais de atrição⁴, presença de pequeno orifício que recobre o dente¹, ou, ainda, pela presença de restaurações ou cárie^{16, 21}.

Sabe-se que os dentes permanecem estáticos no arco dentário,

graças a um equilíbrio dinâmico de forças²⁷. A inclinação exagerada dos dentes adjacentes, em direção à área de infra-oclusão submucosa, é um sinal óbvio de ruptura nesse estado de equilíbrio. Isto torna-se inteligível pela recolocação mais cervical dos pontos de contato e, por conseguinte, pela tendência de deslocamento mesial livre dos dentes posteriores¹⁸. Mais recentemente, BECKER & KARNEI-R'em⁶ salientaram o papel das fibras transeptais em introduzir componentes verticais de forças ao redor dos dentes infra-ocluídos.

As fibras transeptais são emaranhados colágenos que percorrem a gengiva interproximal, unindo um dente ao outro, cruzando a linha média. Normalmente essas fibras possuem uma disposição paralela ao plano oclusal. Nos casos de infra-oclusão, as fibras transeptais espelham, novamente, o plano oclusal e adquirem, no local, uma reorientação oblíqua⁶. À medida que os dentes adjacentes processam a erupção, surge uma tensão assaz grande, capaz de inclinar mesial e distalmente os dentes adjacentes e desviar a linha média do arco envolvido⁶.

O retardo eruptivo na irrupção do dente permanente, provocado pela infra-oclusão, pode ser atribuído ao fator mecânico da presença do dente decíduo anquilosado, e não à interferência ao nível do seu desenvolvimento odontogênico²⁴. Aliás, KUROL & THILANDER¹⁵ cronometram este atraso numa média de 6 meses em relação ao seu homólogo. Porém, em algumas situações críticas, a exodontia do dente decíduo pode estar indicada. Esta situação crítica pode ser definida clínico - radiograficamente pela¹⁰: 1 - inclinação severa dos dentes adjacentes e resultante perda de espaço e 2 - erupção ectópica do sucessor permanente com infra-oclusão severa e reabsorção radi-

cular irregular do molar anquilosado.

Nos casos de infra-oclusão submucosa o tratamento eleito é a exodontia do dente decíduo^{1, 2, 7, 21}. No intuito de corrigir a má-oclusão e a doença periodontal, quase sempre associadas^{2, 4, 7, 8}, pode também ser instituído um tratamento periodontal² e/ou ortodôntico^{1, 2, 7, 10}. Dependendo do contexto geral da oclusão, o recurso mecânico empregado pode se resumir à manutenção de espaço^{1, 7}, recuperação de espaço^{2, 7, 10, 22} ou fechamento do espaço remanescente^{2, 15}.

CONCLUSÃO

A infra-oclusão de molar decíduo assume, como principal característica, a sua progressividade, podendo atingir, paulatinamente, níveis submucosos e intra-ósseos. Nesses casos submucosos a condição clínica é preocupante, podendo acarretar graves problemas oclusais e periodontais. Com base na bibliografia consultada, existe uma concordância de idéias para se indicar a exodontia do dente decíduo afetado. As decisões atinentes à conduta ortodôntica para tais casos dependem do contexto geral da oclusão sendo necessária a individualização do planejamento.

SUMMARY

The infraocclusion of primary molar is an eruptive anomaly in which the affected tooth takes place below the occlusal plane. Its main characteristic is the eminently progressive character since the infraoccluded deciduous molar can, through the years, reaches submucosos and intra-osseous levels. The authors show a clinic case of submucosa infraocclusion of primary molar and discuss aspects related to its effects and the proper clinical conduct in that cases.

UNITERMS

Infraocclusion, ankylosis, deciduous tooth, malocclusion.

Referências Bibliográficas

1. ADAMS, T.W. et alii. Early onset of primary molars ankylosis: report of a case. *ASDC J. Dent. Child.*, 6(48): 447-9, Nov./Dec. 1981.
2. ALBERS, D.D. Ankylosis of teeth in the development dentition. *Quintessence Int.* 17(5): 303-8, May. 1986.
3. ALMEIDA, R.R. et alii. Anquilose de dentes decíduos. *Rev. Fac. Odont. Lins*, 3(2):6-12, jul./dez. 1990.
4. ANDLAW, R.J. Submerged deciduous molars. A review, with special reference to the rationale of treatment. *J. Int. Assoc. Dent. Child.*, 5:59-66, 1974.
5. ANGLE, E.H. Treatment of malocclusion of the teeth, 7 ed., SS White, Philadelphia, 1907, p.628.
6. BECKER, A. & KARNEI-R'em, R.M. - The effects of infraocclusion: part 1. Tilting of the adjacent teeth and local space loss. *Am. J. Orthod. Dentof. Orthop.*, 102(3):256-64, Sep. 1992.
7. BEN-BASSAT, Y. et alii. Occlusal disturbances resulting from neglected submerged primary molars. *ASDC J. Dent. Child.* 58(2):129-33, Mar/Apr. 1991.
8. BIEDERMAN, W. Etiology and treatment of tooth ankylosis. *Am. J. Orthod.*, 48(9):670-84, Sep. 1962.
9. BURDI, A.R. & MOYERS, R.E. Desenvolvimento da dentição e da oclusão. In: MOYERS, R.E. *Ortodontia*. Rio de Janeiro, Guanabara Koogan, 1991, p. 86-126.
10. GELLIN, M.E. & FERRETTI, G.A. Management of an early ankylosed mandibular second primary molar - case report. *Pediatr. Dent.* 11(2):141-4, Jun, 1989.
11. KREUTZ, R.W. Ankylosis deciduous maxillary molar mimicking sinus pathosis. *Oral Surg. Oral Med. Oral Pathol.* 67(5):611-2, May. 1989.
12. KUROL, J. Infraocclusion of primary molars: an epidemiologic and familial study. *Community Dent. Oral Epidemiol.* 9(2):94-102, Apr. 1981.
13. KUROL, J. & KOCH, G. The effect of extraction of infraoccluded deciduous molars - a longitudinal study. *Amer. J. Orthod.* 87:45-55, 1985.
14. KUROL, J. & MAGNUSSON, B.C. Infraocclusion of primary molars: a histologic study. *Scand J. Dent. Res.*, 92:564-76, 1984.
15. KUROL, J. & THILANDER, B. Infraocclusion of primary molars with aplasia of the permanent successor: a longitudinal study. *Angle Orthod.*, 54(4):283-94, 1984.
16. MC DONALD, R.E. & AVERY, D.R. Erupção dentária: fatores locais, sistêmicos e congênitos que influenciam o processo. In: - *Odontopediatria*. 5. ed. Rio de Janeiro, Guanabara Koogan, 1991, p. 124-43.
17. MESSER, L.B. & CLINE, J.T. Ankylosed primary molars: results and treatment recommendations from an eight-year longitudinal study. *Pediatr. Dent.* 2:37-47, 1980.
18. MOSS, J.P. & PICTON, D.C, a. Short-term changes in the mesiodistal position of teeth following removal of approximal contacts in the monkey (*Macaca fascicularis*). *Arch Oral Biopl.*, 27:273-8, 1982.
19. NOLLA, C.M. The development of the permanent teeth. *J. Dent. Child.* 27(4):254-66, Oct./Dec/, 1960.
20. OLIVEIRA, F.A.M. Anquilose de dente decíduo com submersão total e comprometimento de base óssea mandibular. *RGO*, 35(3):213-4, 1987.
21. PILO, R. et alii. Severe infraocclusion ankylosis: report of three cases. *ASDC J. Dent. Child.* 56(2):144-6, Mar./Apr., 1989.
22. PROFFIT, W.R. Planejamento do tratamento ortodôntico: da lista de problemas ao plano final. In: - *Ortodontia contemporânea*. São Paulo, Pancast, 1991, p. 178-207.
23. RAGHOEBAR, G.M. et alii. Secondary retention in the primary dentition. *ASDC J. Dent. Child.* 58(1):17-22, Jan/Feb., 1991.
24. SILVA F^o, O.G. et alii. A influência da infra-oclusão de molares decíduos no desenvolvimento do pré-molar sucessor. *Rev. Assoc. Paul. Cirurg. Dent.* 45(3):761-4, 1992.
25. SILVA F^o, O.G. et alii. Infra-oclusão de molares decíduos: apresentação de uma conduta clínica racional. *RGO* 49(2):2-7, 1992.
26. VAN DER LINDEN, F.P.G.M. Desenvolvimento da dentição. In: - *Ortodontia*. 1. ed. Quintessence, 1986, p. 206.
27. WEINSTEIN, S. et alii. On an equilibrium theory of tooth position. *Angle Orthod.* 33:1-26. 1963.