UNIVERSIDADE FEDERAL DE GOIÁS
ESCOLA DE VETERINÁRIA
PROGRAMA DE PÓS-GRADUAÇÃO EM CIÊNCIA ANIMAL

ESTUDO DE MORFOLOGIA MACROSCÓPICA, MICROSCÓPICA TESTICULAR E EPIDIDIMÁRIA EM EMAS (Rhea americana, Linnaeus – 1758)(RHEIDAE)

Saulo Fernandes Mano de Carvalho
Orientador: Prof. Dr. Gustavo Eduardo Freneau

GOIÂNIA
2009

UFG

sibi sistema de bibliotecas ufg

Termo de Ciência e de Autorização para Disponibilizar as Teses e Dissertações Eletrônicas (TEDE) na Biblioteca Digital da UFG

Na qualidade de titular dos direitos de autor, autorizo a Universidade Federal de Goiás–UFG a disponibilizar gratuitamente através da Biblioteca Digital de Teses e Dissertações – BDTD/UFG, sem ressarcimento dos direitos autorais, de acordo com a Lei nº 9610/98, o documento conforme permissões assinaladas abaixo, para fins de leitura, impressão e/ou download, a título de divulgação da produção científica brasileira, a partir desta data.

1. Identificação do material bibliográfico: ☐ **Dissertação** ☒ **Tese**

2. Identificação da Tese ou Dissertação

Autor: **Saulo Fernandes Mano de Carvalho** E-mail: **saulovet@hotmail.com**

Seu e-mail pode ser disponibilizado na página? ☒ Sim ☐ Não

Vínculo Empregatício do autor: Agência de fomento:

País: **Brasil** UF:**Goiás** CNPJ: Sigla:

Título: ESTUDO DE MORFOLOGIA MACROSCÓPICA, MICROSCÓPICA TESTICULAR E EPIDIDIMÁRIA EM EMAS (Rhea americana, Linnaeus – 1758)(RHEIDAE) Palavras-chave: **Animais Silvestres, Aves, Testículo, Epidídimo Ratitas, Reprodução**

Título em outra língua: **Macroscopic and microscopic study in testes and epididymis of great rhea (Rhea americana, Linnaeus - 1758)(Rheidae)**

Palavras-chave em outra língua: **Epididymis, Great rhea, Ratites, Reproduction, Testes, Wild Animals**

Área de concentração: **Produção Animal** Data defesa: (dd/mm/aaaa) **15/12/2009**

Programa de Pós-Graduação:**Ciência Animal**

Orientador(a):**Prof. Dr. Gustavo Eduardo Freneau** E-mail:

Co-orientador(1): **Profa. Dra. Simone Maria Saboias Teixeira** E-mail:

Co-orientador(2): E-mail:

3. Informações de acesso ao documento:

Liberação para disponibilização?[1] ☒ total ☐ parcial

Em caso de disponibilização parcial, assinale as permissões:

[ ] Capítulos. Especifique:

[ ] Outras restrições:

Havendo concordância com a disponibilização eletrônica, torna-se imprescindível o envio do(s) arquivo(s) em formato digital PDF ou DOC da tese ou dissertação.

O Sistema da Biblioteca Digital de Teses e Dissertações garante aos autores, que os arquivos contendo eletronicamente as teses e ou dissertações, antes de sua disponibilização, receberão procedimentos de segurança, criptografia (para não permitir cópia e extração de conteúdo, permitindo apenas impressão fraca) usando o padrão do Acrobat.

Goiânia 8 de junho de 2010

Saulo F. Mano de Carvalho.

Saulo Fernandes Mano de Carvalho

Assinatura do(a) autor(a)

[1] Em caso de restrição, esta poderá ser mantida por até um ano a partir da data de defesa. A extensão deste prazo suscita justificativa junto à coordenação do curso. Todo resumo e metadados ficarão sempre disponibilizados.

UNIVERSIDADE FEDERAL DE GOIÁS
ESCOLA DE VETERINÁRIA
PROGRAMA DE PÓS-GRADUAÇÃO EM CIÊNCIA ANIMAL

ESTUDO DE MORFOLOGIA MACROSCÓPICA, MICROSCÓPICA TESTICULAR E EPIDIDIMÁRIA EM EMAS (Rhea americana, Linnaeus – 1758)(RHEIDAE)

Tese apresentada para obtenção do grau de Doutor em Ciência Animal junto à Escola de Veterinária da Universidade Federal de Goiás

Área de concentração:
Produção Animal.

Orientador:
Prof. Dr. Gustavo Eduardo Freneau
Comitê de orientação:
Profa. Dra. Simone Maria Saboias Teixeira

GOIÂNIA
2009

Dados Internacionais de Catalogação na Publicação (CIP)
GPT/BC/UFG

C331e

Carvalho, Saulo Fernandes Mano de.
Estudo de morfologia macroscópica, microscópica testicular e epididimária em emas (*Rhea americana*, Linnaeus – 1758)(Rheidae) [manuscrito] / Saulo Fernandes Mano de Carvalho. - 2009.
81 f. : figs. tabs.

Orientador: Prof. Dr. Gustavo Eduardo Freneau.
Tese (Doutorado) – Universidade Federal de Goiás, Escola de Veterinária, 2009.
Bibliografia.

1. Animais Silvestres 2. Aves 3. Testículo 4. Epidídimo 5. Ratitas 6. Reprodução I.Título

CDU:598.221.2

SAULO FERNADES MANO DE CARVALHO

Tese defendida e aprovada em 15/12/2009 pela Banca Examinadora constituída pelos professores:

Prof. Dr. Gustavo Eduardo Freneau
(ORIENTADOR (A)).

Profa. Dra. Denise Calisto Bongalhardo – IB/UFPel/RS

Prof. Dr. Tarcizio Antônio Rego de Paula – UFV/MG

Prof. Dr. José Robson Bezerra Sarmento – CNPAC/DF (memória)

Profa. Dra. Luciana Satalha de Miranda

Dedico esta tese a minha esposa Alessandra Alves de Souza, meus três filhos: Breno Alves Fernandes Mano de Carvalho, Vítor Alves Fernandes Mano de Carvalho, Lívia Alves Fernandes Mano de Carvalho e também a minha mãe Magna Maria Fernandes e minha avó Ciomar Guimarães Fernandes, com seus esforços e ensinamentos consegui a maioria das coisas que persegui. Minha esposa é o alicerce da casa construída sobre a rocha, meus filhos o espelho e a responsabilidade que tenho de ensiná-los a serem justos e amar ao próximo.

AGRADECIMENTOS

Primeiramente agradeço meu orientador Prof. Dr. Gustavo Eduardo Freneau, sem sua paciência e ensinamentos não teria concluído esta pesquisa, em segundo a Associação Brasileira dos Criadores de Emas (ABRACE), representados pela Sra. Ireny Rodrigues de Almeida e o Sr. Jacir Antônio Dalla Vecchia, estes se dispuseram em ceder os animais e deram o apoio logístico durante as coletas, além de terem conquistado minha admiração por criarem um animal natural de nosso país e nunca pensarem em mudar para a criação de avestruz ou emu.

Durante o processamento do material devo agradecimento ao Sr. Antônio Souza, técnico do Laboratório de Patologia Animal/Escola de veterinária – UFG, também ao Laboratório de Comportamento Celular/ICB – UFG, representados pela Profa. Dra. Simone Maria Teixeira de Sabóia-Morais, ao bolsista CNPq Thiago Lopes Rocha e as alunas de Graduação da Escola de veterinária – UFG, Milena Karoline Fernandes Rodrigues e Stella Miranda Menezes.

Também aos colegas de doutorado, Marco Antônio de Oliveira Viu, Dyomar Toledo Lopes, Henrique Trevizoli Ferraz, Marcelo Marcondes de Godoy, Cristine dos Santos Settimi Cysneiros, e todos aqueles que direta ou indiretamente contribuíram para a realização desta pesquisa.

SUMÁRIO

1. CAPITULO 1 – CONSIDERAÇÕES GERAIS---------- 1

Espermatogênese em aves ---------- 2

Comportamento reprodutivo das ratitas ---------- 5

2. Influência do clima na reprodução da ema---------- 6

Referências ---------- 1

CAPITULO 2 - ASPECTOS DA MORFOLOGIA MACROSCÓPICA TESTICULAR E EPIDIDIMÁRIA EM EMA, *Rhea americana* (LINNEAUS - 1758) AVES ---------- 10

Resumo ---------- 16

Abstract ---------- 16

3. Introdução ---------- 17

Material e Métodos ---------- 17

Resultados e Discussão ---------- 19

Conclusões ---------- 0
---- 3
Referências ---------- 0
---- 3
CAPITULO 3 - ASPECTOS DA ESPERMATOGÊNESE E MORFOLOGIA 1
MICROSCÓPICA TESTICULAR EM EMA *Rhea americana* (LINNEAUS -
4 1758) AVES----------
. ---- 3
Resumo ---------- 4

Abstract ---------- 3
---- 4
Introdução ----------
---- 3
Material e Métodos ---------- 5

Resultados e Discussão ---------- 3
5 ---- 5
. Conclusões ----------
---- 3
Referências ---------- 7

4
2
CAPITULO 4 - ASPECTOS DA MORFOLOGIA MICROSCÓPICA
EPIDIDIMÁRIA EM EMA *Rhea americana* (LINNEAUS - 1758) AVES---- 5
---- 6
Resumo ----------
---- 5
Abstract ---------- 6

Introdução ----------

Material e Métodos ---------- 6
---- 2
Resultados e Discussão ----------
---- 6
Conclusões ---------- 2

Referências ---------- 6
---- 3

CAPÍTULO 5 – CONSIDERAÇÕES FINAIS ---------- 6
---- 3

6
4

6
7
7
7
7
8

8
0

LISTA DE FIGURAS

CAPITULO 2

Figura 1 Cavidade abdominal de Rhea americana com a disposição dos testículos (T) e sua proximidade com os rins (R) e a artéria aorta (A). Santa Maria/RS, novembro de 2005. ---------- 21

Figura 2 Testículo de ema (T) com epidídimo (E) durante estação de atividade sexual. Nota-se a vascularização sob a túnica albugínea (setas). Santa Maria/RS, novembro de 2005. ---------- 24

Figura 3 Testículo de ema em repouso sexual (T). Observa-se que não havia vascularização evidente sob a túnica albugínea e sua coloração estava pálida. Santa Maria/RS, maio de 2007. ---------- 25

CAPITULO 3

Figura 1 Corte histológico da cápsula testicular de ema (*Rhea americana*). A cápsula testicular é fina, observe a *tunica serosa* (setas) e *túnica albuginea* (a) com várias fibras colágenas e fibroblastos. Também se visualiza um vaso sanguíneo (S). Santa Maria/RS, dezembro de 2006. HE 400x. ---------- 43

Figura 2 Fotomicrografia de túbulos seminíferos (T), agrupamento de células germinativas (ac) de *Rhea americana* com várias células germinativas em seu epitélio observa-se que em cortes transversais os túbulos possuem formato próximo ao circular. Santa Maria/RS, dezembro de 2006. HE 100x.---------- 45

Figura 3 Tipos celulares do epitélio seminíferos de emas durante a espermatogênese. Espermatogônia (e), espermatócito jovem (ej), espermatócito velho (ev), espermátide arredondada (ea) e espermátides alongadas (al). Santa Maria/RS, dezembro de 2006. HE 1000x.---------- 45

Figura 4 Fotomicrografia de túbulos seminíferos (T) de ema. Nesse período observou-se a retração e o conseqüente fechamento da luz (L) dos túbulos. Santa Maria/RS, maio de 2007. HE 100 x.---------- 50

Figura 5 Fotomicrografia de conjunto de células germinativas (ac) no epitélio de túbulo seminífero (T) de ema. Santa Maria/RS, dezembro de 2006. HE 1000 x.---------- 50

Figura 6 Fotomicrografia de túbulo seminífero de ema em período de atividade sexual na qual se observa que não há cápsula ou septo separando o conjunto de células germinativas (ac) no epitélio seminífero (E). Santa Maria/RS, dezembro de 2006. Tricrômio de Masson 1000 x.---- 53

Figura 7 Fotomicrografia de tecido intersticial de ema, referente a terceira coleta. Observe hemáceas (h), células mióides (setas) e células de Leydig (l). Santa Maria/RS, maio de 2007. HE 1000 x.---------- 54

Figura 8 Eletromicrografia de espermátides alongadas (al) de *Rhea americana*, observe o alongamento e compactação do núcleo (seta). Santa Maria/RS, dezembro de 2006. 3000 x. ---------- 55

Figura 9 Eletromicrografia de espermátide alongada de *Rhea americana*, o núcleo (n) apresenta-se compactado e o material genético também. O núcleo assume uma forma cilíndrica e em sua extremidade uma estrutura aguda (seta). Santa Maria/RS, dezembro de 2006. 10.000 x.----------

CAPITULO 4

Figura 1 Fotomicrografia do epidídimo de *Rhea americana*. Observe a transição da *Rete testis* (R) e ductos eferentes proximais (P) e distais (D), a *Rete testis* é separada do restante do epidídimo por tecido conjuntivo (C). Santa Maria/RS, novembro de 2005. HE 100 x ---------- 67

Figura 2 Transição da *Rete testis* (Rt) e os ductos epididimários (Ep) de ema. Observa-se que esta transição possui grande presença de tecido conjuntivo (asterísticos) com fibras colágenas. Santa 68

Maria/RS, novembro de 2005. Tricrômio de Masson, 100x. ----------

Figura 3 Fotomicrografia da *Rete testis*, esse é formado por células cubóides e epitélio pseudoestratificado. Santa Maria/RS, novembro de 2005. HE 200x. ---------- 69 70

Figura 4 Fotomicrografia de ducto eferente proximal exibindo epitélio cubóide simples. Santa Maria/RS, novembro de 2005. HE, 1000x ---------- 71

Figura 5 Epitélio de ducto eferente distal (Ep) durante período de atividade sexual. Pseudoestratificação do seu epitélio com estruturas no ápice das células (asterístico), e espermatozóides na luz (S). Santa Maria/RS, dezembro de 2006. HE 1000x. ---------- 72

Figura 6 Eletromicrografia de ducto eferente distal de *Rhea americana*. Observam-se vários cílios na superfície celular (setas). Santa Maria/RS, dezembro de 2006. 10.000x. ---------- 72

Figura 7 Eletromicrografia da ultraestrutura de cílios encontrados na superfície celular, no epitélio de ductos eferentes distais. Observa-se a organização da estrutura dos cílios e seus microtúbulos (setas). Santa Maria/RS, dezembro de 2006. 16.000x. ---------- 73

Figura 8 Epitélio do ducto epididimário de ema durante período de atividade sexual (Ep), este se caracteriza por epitélio pseudoestratificado com presença ou não de estereocílios. Esses se apresentam em tufos (círculo), cobrindo as células não ciliadas. Santa Maria/RS, novembro de 2005. HE 1000x.---------- 74

Figura 9 Fotomicrografia de ducto epididimários de ema em repouso sexual, observe que o lume esta muito estreita (asterísticos), as células apresentam núcleo claro arredondado e cromatina condensada (setas). Santa Maria/RS, maio de 2007. HE 400x. ----------

LISTA DE TABELAS E QUADROS

CAPITULO 1

Quadro 1 Revisão de estudos realizados nos últimos 20 anos no Brasil com *Rhea americana* ---------- 8

CAPITULO 2

Tabela 1 Médias, números máximos e mínimos de parâmetros climáticos durante os períodos de coleta, novembro de 2005, dezembro de 2006 e maio de 2007 – Santa Maria, RS.---------- 19

Tabela 2 Parâmetros macroscópicos (**x**±dp) de testículos coletados em novembro de 2005, dezembro de 2006 e maio de 2007 – Santa Maria, RS. ---------- 22

Tabela 3 Parâmetros macroscópicos (**x**±dp) de epidídimos coletados em novembro de 2005, dezembro de 2006 e maio de 2007 – Santa Maria, RS. ---------- 26

Tabela 4 Correlações entre características da biometria do testículo direito e o peso corporal em emas adultas. Coletas realizadas em dezembro de 2006 e maio de 2007 – Santa Maria, RS ---------- 29

Tabela 5 Correlações entre características da biometria do epidídimo direito e o peso corporal em emas adultas. Coletas realizadas em dezembro de 2006 e maio de 2007 – Santa Maria, RS ---------- 30

CAPITULO 3

Tabela 1 Médias, números máximos e mínimos de parâmetros climáticos durante os períodos de coleta, novembro de 2005, dezembro de 2006 e maio de 2007 – Santa Maria, RS.---------- 3

---------- 7

Tabela 2 Medidas microscópicas (x±dp), de túbulos seminíferos de emas. Coletas realizadas em novembro de 2005, dezembro de 2006 e maio de 2007 – Santa Maria, RS.---------- 46

Tabela 3 Proporções volumétricas (x±dp), de túbulos seminíferos de emas. Coletas realizadas em novembro de 2005, dezembro de 2006 e maio de 2007 – Santa Maria, RS.---------- 47

Tabela 4 Medidas microscópicas (x±dp), de núcleos de células germinativas do epitélio seminífero de emas. Coletas realizadas em novembro de 2005, dezembro de 2006 e maio de 2007 – Santa Maria, RS.---------- 48

CAPITULO 4

Tabela 1 Médias, números máximos e mínimos de parâmetros climáticos durante os períodos de coleta, novembro de 2005, dezembro de 2006 e maio de 2007 – Santa Maria, RS.---------- 65

Tabela 2 Medidas microscópicas e proporções volumétricas (x±dp), de tecido epididimário de emas. Coletas realizadas em novembro de 2005, dezembro de 2006 e maio de 2007 – Santa Maria, RS.---------- 75

Tabela 3 Proporções volumétricas, de ductos epididimários de emas (x±dp). Coletas realizadas em novembro de 2005, dezembro de 2006 e maio de 2007 – Santa Maria, RS. ---------- 76

RESUMO

Nesta pesquisa estudou-se a morfologia macro e microscópica dos testículos e epidídimos de emas adultas, em três coletas, realizadas em novembro/2005, dezembro/2006 e maio/2007. Assim observaram-se alterações pelas quais estes órgãos passaram durante períodos do ano. Foram utilizadas 54 aves com idade média de 2,5 ± 0,5 anos, peso corporal médio de 30,12 ± 1,87 Kg, sexualmente maduras, criadas em cativeiro comercial. Em relação à biometria testicular, encontraram-se os seguintes valores nas coletas de dezembro/2006 e maio/2007: volume 58,7 e 14,7 mL, comprimento 9,87 e 3,5 cm, largura 2,4 e 0,6 cm, espessura 2,4 e 0,5 cm, circunferência 8,0 e 2,3 cm, peso do parênquima 27,6 e 6,1 g e peso da túnica albugínea 1,0 e 0,3 g, $p<0,05$, respectivamente. Nos epidídimos as médias das medidas macroscópicas do órgão direito coletados de dezembro/2006 e maio/2007 foram: volume 7,7 e 3,0 mL, comprimento 5,8 e 1,3 cm, largura 0,7 e 0,3 cm, espessura 0,6 e 0,3 cm, circunferência 2,5 e 1,2 cm, peso do tecido 6,4 e 2,8 g e peso da cápsula 0,4 e 0,1 g, $p<0,05$, respectivamente. Quando se estudou a microscopia de luz do testículo nos períodos de dezembro/2006 e maio/2007 os valores estereológicos encontrados foram: diâmetro do túbulo seminífero 110,3 e 5,3 µ, diâmetro do lume tubular 52,4 e 4,5 µ, altura do epitélio seminífero 57,8 e 0,7 µ, $p<0,05$, respectivamente. As médias das proporções volumétricas em porcentagem foram: epitélio seminífero 75,6 e 75,9, cistos no epitélio seminífero 2,1 e 1,0, túbulos seminíferos 93,3 e 84,0, tecido intersticial 6,2 e 15,6, $p<0,05$, respectivamente. A reserva espermática foi de $19,7\pm 2 \times 10^9$ e 0±0 espermatozóides ou espermátides alongadas nas coletas de dezembro de 2006 e maio de 2007, respectivamente. Foram apresentadas medidas microscópicas de núcleos das células do túbulo seminífero por coleta realizada. Durante a microscopia eletrônica observou-se na formação do acrossomo das espermátides uma estrutura aguda no espaço subacrossomal, chamada de *perforatorium*. No epitélio seminífero foram observados aglomerados de células germinativas durante as três coletas, formando um conjunto no epitélio seminífero. Observou-se que a organização e estrutura celular luminal do túbulo seminífero e epididimário da ema mostravam-se semelhantes ao do avestruz, galo doméstico, peru, pato e codorna, porém não em sua totalidade, havendo diferenças que caracterizaram a espécie. A superfície luminal do túbulo epididimário continha diferentes especializações funcionais que se iniciaram na *Rete testis*, passando pelo túbulo eferente proximal e distal. Nos cortes das coletas de dezembro/2006 e maio/2007, a média do diâmetro tubular epididimário foi: 79,1 e 58,1 µm, altura do epitélio epididimário: 24,0 e 52,2 µm, diâmetro do lúmen: 55,0 e 5,8 µm, $p<0,05$, respectivamente. Em relação

à proporção volumétrica foram encontrados os seguintes valores: volume do epitélio epididimário 36,2 e 80,4 %, lume sem espermatozóide 19,6 e 3,0 %, lume com espermatozóide 5,4 e 0,0 %, tecido intersticial 35,4 e 12,0 %, vasos sanguíneos 3,5 e 4,6 %, estruturas de superfície celular (cílio e estereocílios) 1,4 e 0 %, lâmina própria 1,4 e 3,2 %, artefatos da técnica 0,3 e 1,3 %, $p<0,05$, respectivamente. Os cortes transversais dos túbulos epididimários possuem forma circular e nos cortes das duas primeiras coletas foram encontrados espermatozóides em seu lume. Os testículos de *Rhea americana* apresentaram estação de repouso com diminuição da biometria testicular, da luz dos túbulos seminíferos e epididimários. A estação de atividade reprodutiva foi caracterizada pelo aumento da massa testicular e espermatogênese. Assim as coletas de novembro/2005 e dezembro/2006 corresponderam ao período de atividade sexual e a coleta de maio/2007 ao período de repouso sexual. Deste modo os períodos do ano foram marcantes para o túbulo seminífero e epididimário, pois no período de atividade o epitélio era exuberante com atividade celular pronunciada, já no período de repouso não houve produção de espermatozóides e no túbulo epididimário não foi possível diferenciar os tipos celulares que compõe o epitélio seminífero.
Palavras-chave: Animais Silvestres, Aves, Testículo, Epidídimo Ratitas, Reprodução

CAPÍTULO 1 – CONSIDERAÇÕES GERAIS

A ema é a maior ave da América do Sul (93-140 cm de altura e 15-30 Kg), distribuindo-se principalmente no Brasil, Argentina, Paraguai, Uruguai e sul da Bolívia (GIANNONI, 1996). É uma ratita como o avestruz, casuar e emu, este grupo apresenta como característica a ausência de quilha no osso esterno, de musculatura peitoral e de glândula uropigeana. Por possuir asas atrofiadas, são aves corredoras sem capacidade de vôo. As ratitas são as aves mais antigas em vida na Terra (SICK, 1985).

A criação de aves ratitas na indústria agropecuária teve seu início na África do Sul, onde a criação comercial do avestruz africano (*Struthio camelus*) primeiramente se orientava na produção de penas e posteriormente em couro. Entre as décadas de 80 e 90 a produção desta ave foi percebida como um negócio altamente rentável. Originou-se então uma rápida expansão da criação comercial de avestruz em outros países do mundo, como Estados Unidos, Canadá, Itália, Espanha, França, Reino Unido, Bélgica, Holanda, Polônia, Israel, Austrália, Nova Zelândia, China, Coréia do Sul, Zimbábue, Botswana e Namíbia. Na última década, a carne e a gordura das espécies ratitas se somou aos productos já explorados. Nos últimos quinze anos foram abatidos cerca de 300.000 avestruzes por ano na África do Sul, (MARTELLA e NAVARO, 2006).

A utilização da ema remonta o período pré–colonial quando era abatida pelos índios, posteriormente no período colonial, foi aproveitada pelos colonos, por causa da carne, penas, couro e do óleo extraído da gordura. Em nosso tempo a agroindústria tem aproveitado o potencial desta ave, pois é um animal naturalmente adaptado, podendo dispor da opção de criá-lo na forma extensiva, semi-intensiva e intensiva de acordo com a realidade da propriedade (MARTELLA et al., 1996; BAZZANO et al., 2002; PEREIRA et al., 2003; SIMOY e CANZIANI, 2008) e possuindo versatilidade de adaptação a diferentes habitats quanto de pastagens mono ou dicotiledôneas.

Nos últimos dez anos houve um grande ingresso de avestruzes no Brasil incentivando a concorrência com a ema. No estado do Rio Grande do Sul foi proibida a criação desta ratita exótica como incentivo a uma produção

crescente de emas. Ali foi fundada a Associação Brasileira dos Criadores de Emas (ABRACE), com sede em Porto Alegre/RS. São mais de 51 criadores associados com abates regulares de até 1000 emas/mês, o retorno dos investimentos dos criadores gaúchos tem ocorrido durante o segundo até o quarto ano (DE CICCO, 2001). Atualmente a ema também é criada comercialmente em outros estados, como Goiás e São Paulo (GÓES, 2004).

É um animal que vive em grupos com cerca de 40 indivíduos e apresenta hábitos diurnos (BRUNING, 1974). Sua alimentação é variada, sendo onívora, pois se alimenta de vegetais, insetos e pequenos vertebrados (BRUNING, 1974; BONINO et al., 1986; DEL HOYO et al., 1992). Analisando os conteúdos estomacais de exemplares de vida livre, foram encontrados insetos hemípteros, folhas, galhos pequenos de vegetação herbácea, sementes, frutos de palmeiras e raízes de gramíneas (DI CAMPOS, 2005). A formulação de dietas em criações comerciais baseia-se em conhecimentos empíricos e resultados experimentais com outras

espécies, como avestruz, emu e frango. Evidencia-se assim que o uso de valores de energia metabolizável corrigida utilizada em formulações para dieta de frangos subestima a energia necessária para emas (MORATA, 2004; MORATA *et al*., 2005).
Tratando dos rendimentos do abate e composição da carne da ema, esta apresenta um rendimento bastante satisfatório, como no caso da carne, que representa 40,5 % de sua composição corporal. Admite-se que esta pode ser consumida como fonte de proteína animal (22,81%), com baixo teor de lipídios (1,59%), além de apresentar baixo conteúdo de colágeno, o que proporciona uma carne muito macia e com teor de colesterol baixo. Pode, portanto ser divulgado como um produto saudável, principalmente para o homem, pensando nas doenças cardíacas, que são consideradas grande problema de saúde (PEREIRA et al., 2006).

Espermatogênese em aves

O epitélio seminífero de aves sexualmente maduras é formado por células germinativas em diferentes fases de desenvolvimento e células de Sertoli que são as únicas células somáticas que não se dividem. Estas apresentam múltiplas funções como formar a barreira hemato-testicular, proporcionar suporte físico e nutrição as células germinativas em divisão (DYM e FAWCETT, 1970). À medida que as células germinativas vão se dividindo, estas se movimentam da base do túbulo seminífero em direção ao lúmen. A espermatogênese nas aves divide-se em espermatocitogênese, espermiogênese e espermiação como nos mamíferos (MORRIS et al., 1987).

Espermatocitogênese

Espermatogônia
A espermatogônia é a célula germinativa mais primitiva dividindo-se em células que eventualmente diferenciam-se em espermatozóides. Estas se dividem por mitose produzindo espermatócitos, mas durante esta divisão sempre há células que não seguem multiplicando-se, para preservar uma base de espermatogônias para as novas divisões (LIN e JONES, 1992). Nas aves não existem variados tipos de espermatogônias como o descrito em mamíferos, nestes são descritos o tipo A com cinco sucessivas gerações (A_0, A_1, A_2, A_3 e A_4) e B (CLERMONT, 1963). LAKE (1956) identificou no galo doméstico (*Gallus gallus*) espermatogônia primária e secundária, no pato (*Cairina moschata*) MARCHANDT (1977) identificou apenas um tipo de espermatogônia, mas segundo ORTAVANT (1959) as pequenas diferenças entre as gerações de espermatogônias em aves estão relacionadas com as várias associações celulares do ciclo do epitélio seminífero e por vezes em apenas um corte existem muitas associações.

Espermatócitos
Estes se dividem em primário e secundário, o primeiro é producto da última divisão mitótica das espermatogônias e o segundo é producto da primeira divisão meiótica do espermatócito primário. O espermatócito primário foi descrito na codorna (*Coturnix coturnix japonica*) em oito diferentes fases: preleptóteno, leptóteno, zigóteno, paquíteno, diplóteno, diacinese, metáfase e anáfase (LIN e JONES, 1990). Já o espermatócito secundário dificilmente é

encontrado em cortes histológicos porque possui um tempo de divisão rápido que reduz sua freqüência de visualização, mas já foi descrito em patos (CLERMONT, 1958), no galo (ZLONIK, 1947), galinha da Angola (AIRE et al, 1980) e codorna (LIN et al., 1990). Cada espermatócito secundário se divide para formar espemátides arredondadas.

Espermátides arredondadas
Estas células possuem número haplóide de cromossomos e caracteriza-se por serem pequenas células arredondadas que passa por radical transformação, com alongamento do seu núcleo, citoplasma e adquirindo motilidade. Este processo único de citodiferenciação é chamado de espermiogênese (AIRE et al, 1980).

Espermiogênese

Esta é uma complexa evolução, na qual uma célula arredondada na qual perderá certas organelas e ganhará outras, chegado a diminuir mais de 97% de seu volume (SPRANDO e RUSSEL, 1988). O estudo do desenvolvimento da espermátide foi sistematizado por LEBLOND e CLERMONT (1952) na qual se baseia no desenvolvimento do acrossomo e subdivide-se em quatro fases: fase de Golgi, formação, desenvolvimento e maturação do acrossomo. Existem poucos estudos que detalham o processo espermiogênico em aves, a maioria destes é fragmentada, e não explicam a totalidade do processo. As únicas citações que descrevem totalmente o processo através de estudos ultraestruturais foram realizadas no galo doméstico por NAGANO (1962); GUNAWARDANA e SCOTT (1977), que dividiram a espermiogênese em doze fases.

Espermiação

A espermiação foi relatada apenas em duas aves, o galo (SPRANDO e RUSSEL, 1988) e codorna (LIN e JONES, 1993). Durante este processo, o citoplasma da espermátide se condensa tornando-se mais eletro denso, os corpos residuais coram-se mais fracamente possuindo uma coloração clara quando se compara com os mamíferos, também não se observa o complexo tubulobulbar (SPRANDO e RUSSEL, 1988).

Comportamento reprodutivo das ratitas

Nas emas os machos atingem a maturidade sexual aos dois anos de idade, e há casos de atingirem a maturidade sexual com um ano (CODENOTTI e ALVAREZ, 1997). Quando se inicia a estação de atividade sexual o macho forma haréns que são compostos de um individuo com 2-12 fêmeas (CODENOTTI e ALVAREZ, 2001). Através do cortejo o macho atrai a fêmea para o harém, depois ocorrerá a cópula, assim, várias fêmeas ovipõe em um mesmo ninho construído por um único macho, e também estas fêmeas botam em ninhos de vários machos ao longo da estação reprodutiva, o sistema de cruzamento inclui poliginia e poliandria, com certo grau de promiscuidade (BRUNING, 1974; HANDFORD e MARES, 1985; CODENOTTI e ALVAREZ, 1998; FERNANDEZ e REBOREDA, 1998, 2003). O macho toma uma ativa participação na incubação e cuidado com os filhotes. O cuidado parental do macho com sua prole foi descrito por pesquisadores na América do Sul. Estes observaram

animais de vida livre na Argentina, a atenção deste com os ovos é responsável direto pela viabilidade durante o choco, sendo que no período de postura o tempo de permanência nos ninhos era de 64% (100% = 24 h), e alcançou 97,5% durante a incubação (FERNANDEZ e REBOREDA, 2003). Em outro estudo, FERNANDEZ e REBOREDA (2002), avaliaram que os machos não constroem seus ninhos em locais aleatórios, os escolhidos são preferencialmente ocultos, por arbustos, pedras e etc. Este comportamento reforça ainda mais o aspecto do cuidado parental paterno.

Já na avestruz o macho somente alcança a maturidade sexual entre 2 e 3 anos e a fêmea alcança a maturidade antes, gerando um problema de sincronização, com ovos inférteis no início da estação reprodutiva. Também o ajuste sócio-sexual entre fêmeas e machos é o fator chave para a monta natural. O comportamento reprodutivo do avestruz constitui-se de um grupo com um macho e duas fêmeas ou um macho e uma fêmea, não mais do que isto, as fêmeas constroem seus ninhos, os cuidados de chocar os ovos e os filhotes são de inteira responsabilidade destas (BUBIER et al., 1998; HEMBERGER et al., 2001; ROZENBOIM et al., 2003).

Em relação ao emu (*Dromaius novaehollandiae*), seu comportamento reprodutivo é monogâmico (DAVIES, 1963), assim mesmo que um fazendeiro tenha um bom pradeador, não conseguirá aproveitar seu mérito genético com um grande número de fêmeas. Tentando solucionar este problema, vários pesquisadores desenvolveram técnicas de coleta de sêmen nesta espécie, como MALECKI et al. (1997a, 1997b). A coleta de sêmen em emas também é possível, necessitando de condicionamento e da escolha de animais mais calmos, este procedimento já foi estudado por GOÉS (2004).

Influência do clima na reprodução da ema

A evolução da estratégia reprodutiva de uma espécie é determinada pela seleção sexual, que aperfeiçoa o sucesso reprodutivo. Os mecanismos reprodutivos são ligados ao sucesso reprodutivo, assim a seleção sexual é um importante passo na evolução destes. Dois componentes no sucesso reprodutivo masculino foram repetidamente encontrados e influenciam a intensidade da seleção sexual: o sucesso do comportamento reprodutivo, como a agressividade com outros machos, aumentando o número de fêmeas adquiridas, ou seja, de cópulas e o sucesso da cobertura (ANDERSON, 1994; BIRKHEAD e MOLLER, 1998).

Níveis circulatórios de testosterona durante o período de atividade sexual são tidos como cruciais na reprodução das aves. Manipulações dos níveis de testosterona afetam o sucesso da cópula e número de fêmeas copuladas (SILVERIN, 1980; WATSON e PARR, 1981; WINGFIELD, 1984a; WINGFIELD, 1984b; RAOUF et al., 1994). Resultados de pesquisas sugerem que machos poligínicos com altas concentrações de testosterona estão mais preparados para vencer a competição sexual pelas fêmeas. Também animais com índices altos de testosterona são mais eficientes para proteger seu harém. Com isto, variações no fotoperíodo sensibilizam o hipotálamo, que por sua vez desencadeia o período de atividade sexual produzindo GnRH, induzindo a hipófise na produção de gonadotropinas (BALL e WINGFIELD, 1987; BELETSKY et al., 1990a; BELETSKY et al., 1990b; KETTERSON e NOLAN, 1999; MOSS et al., 1994; VEIGA et al., 2001).

No Brasil, a época de reprodução da ema varia de acordo com o local geográfico, levando em consideração o clima, na Bahia, Goiás, São Paulo e Mato Grosso reproduzem-se nos períodos mais secos, antes do início das chuvas, de junho a setembro. No Rio Grande do Sul observa-se que a estação reprodutiva ocorre na primavera e no verão, de setembro a dezembro (CODENOTTI et al., 1995; CODENOTTI e ALVAREZ, 1997). GOÉS (2004) observou que durante o período de atividade sexual o tamanho do falo é superior ao encontrado no repouso sexual, a coloração dos animais era mais intensa e a agressividade entre os machos estava acentuada. Os valores da concentração de testosterona no plasma sanguíneo entre o período de atividade e repouso sexual foram de 53,28 e 5,57 ng/ml, respectivamente, justificando assim uma maior agressividade em virtude do aumento da concentração plasmática de testosterona.
Durante a formação dos haréns os ninhos dos machos dominantes, que são aqueles possuidores do maior número de fêmeas, recebem um grande número de ovos. Em uma pesquisa no pampa argentino foi observado que o número de ovos por ninho variou de 8 a 56, com média de 20 a 30. Ninhos com mais de 30 – 35 ovos tiveram um período maior de incubação e baixa taxa de eclosão. Também que o sucesso reprodutivo dos ninhos era inversamente correlacionado com ocorrência de precipitações, e positivamente correlacionado com o período de estiagem. Assim os autores concluíram que excessivo número de ovos por ninhos, mais do que 24 ovos junto com a presença das chuvas são prejudiciais à taxa de eclosão (FERNANDES e REBOREDA 1998).

No Quadro 1, a seguir, são apresentados alguns estudos realizados em emas no Brasil.

QUADRO 1 - Revisão de estudos realizados nos últimos 20 anos no Brasil com *Rhea americana*

Autor/Ano	**Tipo de abordagem**	**Local**
GUNSKI (1992)	Citogenética	Jaboticabal/SP
SARACURA (1993)	Crescimento/Nutrição	Piracicaba/SP
GIANNONI (1996)	Criação	Jaboticabal/SP
SANCHEZ (1996)	Crescimento/Nutrição	Piracicaba/SP
ALMEIDA (2003)	Incubação artificial	São Paulo/SP
FREITAS (2003)	Ortopedia	Cuiabá/MT
GOÉS (2004)	Coleta de sêmen	São Paulo/SP

SEGABINAZI *et al.* (2004)	Bacteriologia	Santa Maria/RS
ZETTERMANN *et al*., (2005)	Parasitologia	Jaboticabal/SP
MORATA *et al.* (2006)	Nutrição	Viçosa/MG
PEREIRA *et al.* (2006)	Tecnologia de alimentos	S. J. Rio Preto/SP
PARIZZI *et al.* (2007)	Morfologia do ovário	São Paulo/SP

Observa-se no quadro acima que os estudos em ema no Brasil são variados; em diferentes áreas, anos e pesquisadores, porém não há uma seqüência em determinado assunto.
Em relação à ema, não existe na literatura dados referentes à:
- Anatomia microscópica dos testículos e epidídimos
- Diâmetros dos túbulos seminíferos, medidas microscópicas do epitélio seminífero dentro do parênquima testicular
- Proporção volumétrica dos componentes do parênquima testicular
- Cálculo da reserva espermática testicular (reserva gonádica)
- Aspectos da morfologia microscópica epididimária: Rete testis, Túbulos eferentes proximais, Túbulos eferentes distais, Túbulos de conexão e epididimários, medidas microscópicas, de túbulos epididimários de emas, Proporções volumétricas, de túbulos epididimários.

Assim os objetivos deste estudo são:

A - Geral:
Estudar a morfologia macroscópica e microscópica do testículo e epidídimo de emas criadas em Santa Maria/RS em três diferentes meses do ano (novembro, dezembro e maio),

B - Específicos:

Capítulo 2: Estudar a morfologia macroscópica do testículo e epidídimo, tais como a vascularização, posição anatômica, forma, medidas (comprimento, largura, espessura, volume, peso do parênquima e da túnica albugínea) durante três meses do ano (novembro, dezembro e maio).

Capítulo 3: Estudar a morfologia microscópica de luz, como as medidas microscópicas do parênquima testicular (altura, largura e diâmetro do túbulo seminífero, altura, largura e diâmetro da luz do túbulo seminífero e espessura do epitélio), as proporções volumétricas dos componentes do parênquima testicular: epitélio seminífero, luz, células mióides, lâmina própria, tecido conjuntivo, células de Leydig, e vasos sanguíneos e os diâmetros dos núcleos das células do epitélio seminífero, a reserva espermática testicular, durante os meses de novembro, dezembro e maio.

Capítulo 4: Estudar a morfologia microscópica de luz e complementarmente a eletrônica do epidídimo, com ênfase em estereologia, como diâmetro, luz, e espessura do ducto epididimário, também a proporção volumétrica das estruturas do epidídimo durante meses do ano (novembro, dezembro e maio).

Referências

1. AIRE, T. A.; OLOWO-OKORUN, M. O.; AYENI, J. S. The seminiferous epithelium in the guinea fowl (*Numida meleagris*). **Cell and Tissue Research**, Nova Iorque, v. 205, p. 319-325, 1980.

2. ALMEIDA, M. A. **Influência dos sistemas artificial e natural de incubação e criação de emas (Rhea americana) nos índices produtivos de criadores do Estado de São Paulo.** 2003. 75 f. Dissertação (Mestrado em Reprodução Animal) – Faculdade de Medicina Veterinária e Zootecnia, Universidade de São Paulo, São Paulo.

3. ANDERSON, M. Sexual selection. In: ANGST, C. **Mates and "Girlfriends". Social Organization on Common Redpoll**. Bolonha: Princetown University Press, 1994. p. 96.

4. BALL, G. F.; WINGFIELD, J. C. Changes in plasma-levels of luteinizing-hormone and sex steroids hormones in relation to multiple-broodedness and nest-site density in male starlings. **Physiology Zoology: a quarterly journal of zoological research**, Chicago, v. 60, p. 191-199, 1987.

5. BAZZANO, G.; MARTELLA, M. B.; NAVARRO, J. BRUERA, N.; CORBELLA, C. Uso de habitat por el Nandu (*Rhea americana*) en un refugio de vida silvestre: implicancias para la conservacion y manejo de la especie. **Ornitologia Neotropical**, Washington, v. 13, n. 1, p. 9-15, 2002.

6. BELETSKY, L. D.; ORIANS, G. H.; WINGFIELD, J. C. Effects of exogenous androgen and antiandrogen on territorial and nonterritorial red-winged blackbirds (*Aves, Icterinae*). **Ethology**, Berlin, v. 85, p. 58-72, 1990a.

7. BELETSKY, L. D.; ORIANS, G. H.; WINGFIELD, J. C. Steroid-hormones in relation to territoriality, breeding density, and parental behaviour in male yellow-headed blackbirds . **Auk: a journal of ornithology**, Lawrence, v. 107, p. 60-68, 1990b.

8. BIRKHEAD, T. R.; MOLLER, A. P. **Sperm competition and sexual selection**. Londres: Academic Press, 1998. 136 p.

9. BONINO, N. G.; BONVISUTTO, G.; PELLIZA SBRILLER, A.; SOMLO, R. Hábitos alimentarios de los herbívoros em la zona central de área ecológica Sierreas y Mesetas ocidentales de la Patagônia. **Revista Argentina de Producción Animal**, Buenos Aires, v. 6, n. 6, p. 275-287, 1986.

10. BRUNING, D. F. Social Structure and reproductive hehavior in the Great Rhea. **The Living Bird Quartely**, Ithaca, v. 13, p. 251-294, 1974.
11. BUBIER, N. E.; PAXTON, C. G. M.; BOWERS, P.; DEEMING, D.C. Courtship behavior of ostriches (*Struthio camelus*) towards humans under farming conditions in Britain. **British Poultry Science**, Londres, v. 39, p. 477-481, 1998.

12. CODENOTTI, T. L.; BENINCA, D.; ALVAREZ, F. Etograma y relacion de la conducta com el habitat y com la edade em el ñandu (*Rhea americana*). **Acta Vertebrata**, Sevilha, v. 22, p. 1-2, 1995.

13. CODENOTTI, T. L.; ALVAREZ, F. Fenologia reproductive y biometria de nidos, huevos y pollos del ñandu, *Rhea americana* em Rio Grande do Sul, Brasil. **El Homero**, Buenos Aires, v. 4, p. 211-223, 1997.

14. CODENOTTI, T. L.; ALVAREZ, F. Adoption of unrelated young by greater rheas. **Journal of Field Ornithology**, New Ipswich, v. 69, p. 58-65, 1998.

15. CODENOTTI, T. L.; ALVAREZ, F. Mating behavior of the male greater rhea. **Wilson Bulletin**, Lawrence, v.113, n. 1, p. 85-89, 2001.

16. CLERMONT, Y. Structure de lèpithélium séminal et mode de renouvelement des spermatogonies chez le canard. **Archives d'Anatomie Microscopique et de Morphologie Experimentale**, Paris, v. 47, p. 47-66, 1958.

17. CLERMONT, Y. The cycle of the seminiferous epithelium in man. **American Journal of Anatomy**, Nova Iorque, v. 112, p. 35-51, 1963.

18. DAVIES, S. J. J. F. Emus. **Australian Natural History**, Sidney, v.14, p. 25-229, 1963.

19. DE CICCO, L. H. S., Saúde Animal. Ema. Ela é criada pelo pai [online], 2001. Disponível em: http://www.saudeanimal.com.br/extinto25/html. Aceso em: 31 jan. 2001.

20. DEL HOYO, J.; ELLIOT, A.; SARGATAL, J. Order Struthioniformes. In: DEL HOYO, J.; ELLIOT, A.; SARGATAL, J. **Handbook of the Birds of the World**. Barcelona: Lynx Edicions, 1992. p. 76-89.

21. DI CAMPOS, M. S.; CARVALHO, I. D.; BRAGA FILHO, A. C.; VILELA, R. A.; MATOS, M. S.; SAVASTANO JUNIOR, H. Estimativa de correlações entre medidas morfométricas, peso do ovo e peso de filhotes de emas criados em cativeiro. **Ciência Rural**, Santa Maria, v. 35, n. 3, p. 678-683, 2005.

22. DYM, M.; FAWCETT, D. W. The blood-testis barrier in the rat and the physiological compartmentation of the seminiferous epithelium. **Biology of Reproduction**, Champaing, v. 3, p. 308-326, 1970.

23. FERNANDEZ, G. J.; REBOREDA, J. C. Effects of clutch size and timing of breeding on reproductive success of greater rheas. **Auk: a journal of ornithology**, Lawrence, v. 15, p. 340-348, 1998.
24. FERNANDEZ, G. J.; REBOREDA, J. C. Nest-site selection by male greater rheas. **Journal of Field Ornithology**, New Ipswich, v. 73, p. 166-173, 2002.

25. FERNANDEZ, G. J.; REBOREDA, J. C. Male parental care in greater rheas (*Rhea americana*) in Argentina. **Auk: a journal of ornithology**, Lawrence, v. 120, p. 418-428, 2003.

26. FREITAS, S. H.; PIRES, M. A. M.; CARVALHO, H. S.; MARTINS, M. V.; CAMARGO, L. M. Redução fechada e fixador externo em fratura umeral de ema (*Rhea americana*): relato de caso. **Clínica Veterinária**, São Paulo , n. 45, p. 40-42, 2003.

27. GIANNONI, M. L. **Emas & avestruzes: uma alternativa para o productor rural.** Jaboticabal: FUNEP, 1996. 49 p.

28. GOÉS, P. A. A. **Características reprodutivas de emas machos (*Rhea americana*) criadas em cativeiro no estado de São Paulo**. 2004. 79 f. Dissertação (Mestrado em Reprodução Animal) – Faculdade de Medicina Veterinária e Zootecnia, Universidade de São Paulo, São Paulo.

29. GUNAWARDANA, V. K.; SCOTT, M. G. A. D. Ultrastructural studies on the differentiation of spermatids in the domestic fowl. **Journal of Anatomy**, Londres, v. 124, p. 741-755, 1977.

30. GUNSKI, R. J. **Análise citogenética e algumas considerações biológicas da espécie *Rhea americana* – Ema (Aves: Rheidae).** 1992. 129f. Dissertação (Mestrado) – Faculdade de Ciências Agrárias e Veterinária, Universidade Estadual Paulista "Julio de Mesquita Filho", Jaboticabal.

31. HANDFORD, P.; MARES, M. A. The mating system of ratites and tinamous: an evolutionary perspective. **Zoological Journal of Linnean Society**, Londres, v. 25, p. 77-104, 1985.

32. HEMBERGER, M. Y.; HOSPES, R.; BOSTEDT, H. Semen Collection, examination and spermiogram in ostriches. **Reproduction in Domestic Animals**, Berlin, v. 36, p. 241-243, 2001.

33. KETTERSON, E. D.; NOLAN, V. J. Adaptation, exaptation, and constrain: a hormonal perspective. **American Nature**, Ithaca, v. 154, p. S4-S25, 1999.

34. LAKE, P. E. The structure of the germinal epithelium of the fowl testis with special reference to the presence of multinuclear cells. **Quarterly Journal of**

Microscopical Science, Chicago, v. 97, p. 487-497, 1956.

35. LEBLOND, C. P.; CLERMONT, Y. Spermiogenesis of rat, mouse, hamster and guinea pig as revealed by the “Periodic acid-fuchsin sulfurous acid” technique. **American Journal of Anatomy**, Nova Iorque, v. 90, p. 167-215, 1952.

36. LIN, M.; JONES, R. C. Spatial arrangement of the stages of the cycle of the seminiferous epithelium in the Japanese quail, *Coturnix coturnix japonica.* **Journal of Reproduction and Fertility**, Cambridge, v. 90, p. 361-367, 1990.

37. LIN, M.; JONES, R. C. Renewal and proliferation of spermatogonia during spermatogenesis in the Japanese quail. **Cell and Tissue Research**, Nova Iorque, v. 267, p. 591-601, 1992.

38. MALECKI, I. A.; MARTIN, G.B.; LINDSAY, D.R. Semen production by the emu (*Dromaius novaehollandiae*). 1. Methods for collection of semen. **Poultry Science,** Champaign, v. 76, p. 615-621, 1997a.

39. MALECKI, I. A.; MARTIN, G.B.; LINDSAY, D.R. Semen production by the emu (*Dromaius novaehollandiae*). 2. Effect of collection frequency on the production of semen and sprematozoa. **Poultry Science,** Champaign ,v. 76, p. 622-626, 1997b.

40. MARCHAND, C. R. Étude ultrastructurale de la spermatogenèse du canard de Barbarie (*Cairina moschata* L., Oiseau Anatidae). **Biologie Cellulaire**, Paris, v. 29, p. 193-201, 1977.

41. MARTELLA, M. B.; NAVARRO, J. L. Proyecto Ñandú, Manejo de *Rhea Americana* y *R. pennata* en la Argentina. In: BOLKOVIC, M. L.; RAMADORI, D. **Manejo de Fauna Silvestre en la Argentina**. Buenos Aires: Secretaria de Ambiente y Desarrollo Sustentable, 2006. p. 39-50.

42. MARTELLA, M. B.; NAVARRO, J. L.; GONNET, J. M.; MONGE, S. A. Diet of Great Rheas in an agroecosystem of the central Argentina. **Journal of Wild Life Management**, Londres, v. 60, p. 586-592, 1996.

43. MORATA, R. L. **Valores energéticos e digestibilidade de nutrientes de alguns alimentos para ema.** 2004. 44f. Dissertação (Mestrado em Zootecnia). Universidade Federal de Viçosa, 2004, Viçosa.

44. MORATA, R. L.; MACHADO, T. M. M.; ALBINO, L. F. T. Valores energéticos e coeficientes de digestibilidade de alguns alimentos para emas. In: REUNIÃO ANUAL DA SOCIEDADE BRASILEIRA DE ZOOTECNIA, 42, 2005, Goiânia. **Anais...** Goiânia: SBZ, 2005. (CD ROOM).

45. MORATA, R. L.; MACHADO, T. M. M.; ALBINO, L. F. T.; ROSTAGNO, H. S.; DETMANN, E.; FERNANDES, L. T. O.; PARENTE, H. N.; ANTUNES, K. V.; ALMEIDA, A.

C.; CSERMAK JUNIOR, A. C. Técnicas de avaliação dos valores energéticos e dos coeficientes de digestibilidade de alguns alimentos para emas (*Rhea americana*) em crescimento. **Revista Brasileira de Zootecnia**, Viçosa, v. 35, n. 4, p. 1381-1388, 2006.

46. MORRIS, S. A.; HOWARTH JR., B.; CRIM, J. W.; RODRIGUEZ DE CORDOBA, S.; ESPONDA, P.; BEDFORD, J. M. Specificity of sperm-binding Wolffian duct proteins in the rooster and their persistence on spermatozoa in the female host glands. **Journal of Experimental Zoology**, Chicago, v. 242, p. 189-198, 1987.
47. MOSS, R.; PARR, R.; LAMBIN, X. Effects of testosterone on breeding density, breeding success and survival of red grouse. In: REAL SOCIETY OF LONDON, B258., 1994, Londres. **Proceedings…**Londres: Real Society of London, 1994. p. 1175-1180.

48. NAGANO, T. Observations on the fine structure of developing spermatid in the domestic chicken. **Journal of Cell Biology**, Nova Iorque, v. 14, p. 193-205, 1962.

49. ORTAVANT, R. Spermatogenesis and morphology of the spermatozoon. In: COLES, H. H.; CUPPS, P. T. (eds.), **Reproduction in Domestic Animals**, Londres: Academic Press, p. 1-50. 1959.

50. PARIZZI, R. C.; MIGLINO, M. A.; MAIA, M. O.; SOUZA, J. A.; SANTOS, J. M.; OLIVEIRA, M. F.; SANTOS, T. C. Morfologia do ovário da ema (Rhea americana). **Pesquisa Veterinária Brasileira**, Rio de Janeiro, v. 27, n. 3, p. 89-94, 2007.

51. PEREIRA, A. V.; ROMANELLI, P. F.; SCRIBONI, A. B.; ORLANDINI, F. P. Rendimentos do abate e composição da carne da ema (*Rhea americana*). **Ciência e Tecnologia de Alimentos**, Campinas, v. 26, n. 3, p. 632-638, 2006.

52. PEREIRA, J. A.; QUINTANA, R. D.; MONGE, S. Diet of plains vizcacha, greater rhea and cattle in Argentina. **Journal of Range Management**, Denver, v. 56, p. 13-20, 2003.

53. RAOUF, S. A.; PARKER, P. G.; KETTERSON, E. D.; NOLAN, V.; ZIEGENFUS, C. Testosterone affects reproductive success by influencing extra-pair fertilizations in male dark-eyed juncos (Aves: *Junco* hyemalis). In: REAL SOCIETY OF LONDON, B264., 1994, Londres. **Proceedings…**Londres: Real Society of London, 1994. p. 1599-1603.

54. ROZENBOIM, A.; NAVOT, N.; SNAPIR, A.; ROSENSTRAUCH, M. E.; EL HALAWANI, M. E.; GVARYAHU, G.; DEGEN, A. Method for collecting semen from the ostrich (*Struthio camelus*) and some of its quantitative and qualitative characteristics. **British Poultry Science**, Londres, v. 44, p. 607-611, 2003.

55. SANCHEZ, M. E. **Importância do cálcio e do exercício na prevenção do encurvamento das pernas em filhotes de ema (Rhea americana, Linnaeus, 1758) em cativeiro.** 1996. 71f. Dissertação (Mestrado em Ciência Animal e Pastagens) – Escola Superior de Agricultura “Luiz de Queiroz”, Universidade de São Paulo, Piracicaba.

56. SARACURA, V. F. **Crescimento inicial e entortamento de pernas de emas (Rhea maericana), em cativeiro, sob três níveis de energia na ração.** 1993. 108f. Dissertação (Mestrado em Ciência Animal e Pastagens) – Escola Superior de Agricultura "Luiz de Queiroz", Universidade de São Paulo, Piracicaba.

57. SEGABINAZI, S. D.; FLÔRES, M. L.; KOMMERS, G. D.; BARCELOS, A. S.; VEIT, D. C.; ELTZ, R. D. Megabacteriose em emas (*Rhea americana*) no estado do RioGrande do Sul, Brasil. **Ciência Rural**, Santa Maria, v. 34, n. 3, p. 959-960, 2004.

58. SICK, H. **Ornitologia brasileira: uma introdução**. Brasília: Universidade de Brasília, 1985. 482 p.

59. SILVERIN, B. The effects of long-acting testosterone treatment on free-living pied flycatchers, *Ficedula hypoleuca*, during the breeding period. **Animal Behavior**, Londres, v. 28, p. 906-912, 1980.

60. SIMOY, M. V.; CANZIANI, G. A. A stage-structured model with two time-steps for analyzing the populatiion dynamics of *Rhea americana* under variable environmental conditions. **Natural Resource Modeling**, Tempe, v. 18, n.2, p. 215-233, 2008.

61. SPRANDO, R. L.; RUSSEL, L. D. Spermiogenesis in the red-eared turtle (*Pseudemys scripta*) and the domestic fowl (*Gallus domesticus*): a study of cytoplasmic events including cell volume changes and cytoplasmic elimination. **Journal of Morphology**, Londres, v. 198, p. 95-118, 1988.

62. VEIGA, J. P.; CORDERO, J. P.; MINGUEZ, E. Territory size and polygyny in the spotless starling: resource-holding potential or social inertia? **Canadian Journal of Zoology**, Ottawa, v. 79, p. 1951-1956, 2001.

63. WATSON, A.; PARR, R. Hormone implants affecting territory size and aggressive and sexual behaviour in Red Grouse. **Ornis Scandinavia**, Estocolmo, v. 12, p. 5-61, 1981.

64. WINGFIELD, J. C. Androgens and mating success: testosterone-induced polygyny in normally monogamous species. **Auk: a journal of ornithology**, Lawrence, v. 101, p. 665-671, 1984a.

65. WINGFIELD, J. C. Environmental and endocrine control of reproduction in the song sparrow *Melospiza melodia*. 1. Temporal organization of the breeding cycle. **General and Comparative Endocrinology**, San Diego, v. 56, p. 406-416, 1984b.

66. ZETTERMANN, C. D.; NASCIMENTO, A. A.; TEBALDI, J. A.; SZABO, M. J. P. Observations on helminth infections of free-living and captive rheas (*Rhea americana*) in Brazil. **Veterinary Parasitology**, Amsterdan, v. 129, n. 1-2, p. 169-172, 2005.

67. ZLOTNIK, I. The cytoplasmic components of germ-cells during spermatogenesis in the domestic fowl. **Quarterly Journal of Morphological Science**, Londres, v. 88, p. 353-365, 1947.

CAPÍTULO 2 – ASPECTOS DA MORFOLOGIA MACROSCÓPICA TESTICULAR E EPIDIDIMÁRIA EM EMA, *Rhea americana* (LINNEAUS - 1758) AVES

RESUMO

O objetivo desta pesquisa foi estudar a morfologia macroscópica de testículos e epidídimos de emas. Foram utilizados testículos de 54 emas, criadas em cativeiro. As coletas foram realizadas em novembro de 2005 (n=14), dezembro de 2006 (n=20) e maio de 2007 (n=20). Durante abate comercial foram colhidos os testículos e epidídimos e imediatamente foram aferidas as seguintes medidas do testículo e epidídimo: largura, comprimento, espessura, circunferência, volume, peso do parênquima e da túnica albugínea, também aspectos como sua forma, implantação na cavidade, relação com outros órgãos e vascularização. A partir das características estudadas calcularam-se média e desvio-padrão, sendo que as médias foram comparadas pela analise de variância. Os testículos apresentaram formato cilíndrico, túnica albugínea fina, densa e transparente, sua vascularização foi feita pela artéria testicular que é um ramo da artéria renal cranial. Nas coletas de dezembro/2006 e maio/2007 as médias das medidas macroscópicas dos testículos direitos foram: volume 58,7 e 14,7 mL, comprimento 9,87 e 3,5 cm, largura 2,4 e 0,6 cm, espessura 2,4 e 0,5 cm, circunferência 8,0 e 2,3 cm, peso do parênquima 27,6 e 6,1 g e peso da túnica albugínea 1,0 e 0,3 g, $p<0,05$, respectivamente. Em relação aos epidídimos as médias das medidas macroscópicas do órgão direito coletados de dezembro/2006 e maio/2007 foram: volume 7,7 e 3,0 mL, comprimento 5,8 e 1,3 cm, largura 0,7 e 0,3 cm, espessura 0,6 e 0,3 cm, circunferência 2,5 e 1,2 cm, peso do tecido 6,4 e 2,8 g e peso da cápsula 0,4 e 0,1 g, $p<0,05$, respectivamente. As médias observadas no mês de novembro/2005 ficaram em uma situação intermediária ($p<0,05$), porém quantitativamente bem mais próximas as do mês de dezembro/2006 o que pode caracterizar um período de transição. Algumas medidas do testículo e epidídimo direito foram superiores ao do esquerdo ($p<0,05$), caracterizando assimetria. Morfologicamente os testículos e epidídimos de emas possuem pontos em comum ao de outras aves descritas, porém diferenças foram observadas. Os testículos e epidídimos de *Rhea americana* apresentam influência do ambiente, com meses de atividade reprodutiva (novembro-dezembro) primavera-verão e outra de repouso sexual (maio) outono-inverno. Foram apresentadas as médias da biometria testicular e epididimária. As características da biometria testicular e epididimária apresentaram maior magnitude na estação de atividade sexual

Palavras-chave: Aves, Epidídimo, Morfologia, Ratitas, Reprodução, Sazonalidade, Testículo

ABSTRACT

The purpose of this research was studied the macroscopic morphology of rhea's testis and epididymis. Were studied testis from 54 rheas, breed in captivity. In commercial slaughter, were collected testis to analyzed macroscopic measurements of testis and epididymis, consisting in length, width, thickness, circumference, volume, parenchyma and testicular

capsule weight, also shape, size and blood supply. Of these parameters were calculated media and standard deviation. The testes looks like a cylinder, the testicular capsule is thin, dense and transparent, a short testicular artery arises from the *A. cranialis renalis*. The organs were influenced of season with reproductive and non reproductive times. In December/2006 and May/2007 the morphmetric media (x) measurements in right testes was: volume 58.70 and 14.7 mL , length 9.87 and 3.5 cm, width 2.44 and 0.6 cm, thickness 2.49 and 0.5 cm, circumference 8.02 and 2.3 cm, parenchyma weight 27.66 and 6.1 g and testicular capsule weight 1.04 and 0.3 g, respectively. In right epididymis was: volume 7.7 and 3.0 mL, length 5.8 and 1.3 cm, width 0.7 and 0.3 cm, thickness 0.6 and 0.3 cm, circumference 2.5 and 1.2 cm, parenchyma weight 6.4 and 2.8 g and capsule weight 0.4 and 0.1 g, respectively. A few of measurements, in testes and epididymis were bigger in right side than in left side ($p<0.05$) showing asymmetry. The medias of November/2005 were in intermediate position ($p<0.05$), but near the December/2006 data, probably it could be a transition phase between the rest and sexual activity (breeding season). The observations confirms sexual activity season in this specie, by spring – summer. Morphologically the Rhea`s testicles and epididymis hava many points in common with other birds, but differences were observed, and has influence of seasons. The testicle and epididymis biometric characteristics were bigger in the breeding seasons.

Key words: Aves, Epididymis, Morphology, Ratites, Reproduction, Seasonality, Testes

1. Introdução

O estudo da reprodução em aves merece maior atenção seja com fins produtivos ou de preservação, sendo que estes conhecimentos deveriam ser considerados no início de qualquer programa de criação de animais silvestres. São escassos os trabalhos sobre a morfologia das gônadas em aves. Os relatos existentes são limitados a poucas espécies e não há comparação com outras classes de vertebrados. Os testículos e epidídimos na ema foram pouco pesquisados quanto aos aspectos anatômicos, de maneira que são escassos os referenciais encontrados na literatura (BAKST, 1980), o que demonstra a importância de pesquisas desta natureza. Estudos em várias espécies de aves indicaram que a reprodução esta associada ao fotoperíodo e a atividade testicular restrita a períodos específicos do ano (DEGEN et al., 1994). A ema (*Rhea americana*) é uma ratita Sul Americana que se reproduz em determinados períodos do ano, considerada assim sazonal. Filogeneticamente a ema é próxima ao avestruz (*Struthio camelus*) e ao emu (*Dromaius novaholandiae*), que são animais de reprodução sazonal (BUDRAS e MEIER, 1981; MALECKI et al., 1997; GÓES, 2004; MARTELLA e NAVARRO, 2006).

Outras espécies de aves como galiformes e anseriformes já foram mais bem estudadas, como o galo, por TINGARI (1971); BUDRAS e SAUER (1975), o peru por HESS et al. (1976); HESS e THURSTON (1977), AIRE (1979); a codorna por AIRE et al. (1979); AIRE (1980); AIRE (1982a) e o marreco por AIRE (1982b).

A partir dos estudos de LAKE (1971), deu-se início a discussão da relação entre os aspectos dos órgãos reprodutores de machos de aves (galiformes e columbiformes) com

as estações do ano. Esse autor observou em galos que houve variação no peso testicular em relação ao período do ano, e que esta variação foi de 14 até 60 g.
Conhecimentos sobre a morfologia dos testículos e também do epidídimo esclareceriam questões sobre a reprodução da ema, bem como da formação e maturação dos espermatozóides. Esses conhecimentos forneceriam subsídios para o desenvolvimento de técnicas que poderiam aumentar a eficiência reprodutiva em cativeiro, como a inseminação artificial. Além do conhecimento do comportamento reprodutivo desta espécie fornecendo suporte técnico-científico para bases comparativas e expansão da criação.
O objetivo dessa pesquisa foi abordar a morfologia macroscópica testicular e epididimária de emas (*Rhea americana*), em diferentes épocas do ano, visando caracterizar a biometria destes órgãos e verificar a interferência ambiental na reprodução.

2. Material e Métodos

Local e animais

Foram utilizadas 54 emas sexualmente maduras com idade média de 2,5 ± 0,5 anos, peso corporal médio de 30,12 ±1,87 Kg, procedentes de criatório comercial e abatidas em frigorífico credenciado pelo Serviço de Inspeção Federal. As três coletas foram realizadas em novembro de 2005 (n=14), dezembro de 2006 (n=20) e em maio de 2007 (n=20). Os animais eram provenientes de um criatório comercial e submetidos ao mesmo manejo. A alimentação oferecida era constituída de ração comercial peletizada e possuía os seguintes níveis nutricionais: Cálcio (máx.) 1,8%, Extrato Etéreo (mín.) 2%, Fósforo (mín.) 0,65%, Matéria Fibrosa (máx.) 12%, Matéria Mineral (máx.) 16%, Proteína Bruta (mín.) 16 %, Umidade (máx.) 13%. O criatório localizava-se no município de Santa Maria-RS: latitude - 29° 41', longitude + 53° 48' = + 3h 35m, altitude média de 151 m, clima subtropical úmido, temperatura média anual de 26,37°C e fotoperíodo anual variando de 10,0 a 14,2 horas/dia. Os dados climáticos do período de estudo encontram-se na Tabela 1 e foram colhidos na Estação Metereológica de Santa Maria – Instituto Nacional de Metereologia (INMET). A empresa possuía Licença de Criação Comercial, Registro IBAMA n° 652515 e para a pesquisa foi obtido junto ao IBAMA a Licença de Pesquisa 058/2005.

TABELA 1 - Médias, números máximos e mínimos de umidade e radiação durante os períodos de coleta, novembro de 2005, dezembro de 2006 e maio de 2007 – Santa Maria, RS.

	Umidade (%)			**Radiação (KJm^2)**		
	med	**max**	**min**	**med**	**max**	**min**
novembro/2005	**76,0**	**78,5**	**73,5**	**1139,8**	**3715**	**-4**

	74,3	**79,5**	**73,1**	**1058,7**	**3802**	**-4**
dezembro/2006	**54,0**	**57,1**	**52,0**	**658,1**	**2249**	**-4**
maio/2007						

Fonte: Estação Metereológica de Santa Maria – Instituto Nacional de Metereologia (INMET).

Coleta e análise macroscópica dos testículos e epidídimos

Nos abates comerciais os testículos e epidídimos foram colhidos durante o processo de evisceração. Após esta, com a carcaça pressa à nora ambos os testículos eram cuidadosamente retirados com auxílio de uma tesoura (20 cm) com pontas rombas, preservando a arquitetura deste, bem como sua vascularização.
Foi realizada a análise de sua morfologia topográfica, vascularização, também medidas de biometria: comprimento, largura, espessura, circunferência, peso do parênquima e da túnica albugínea. As medidas de comprimento, largura e espessura foram obtidas com auxílio de paquímetro, a circunferência com a fita métrica. Após da dissecação foram aferidos os pesos do parênquima e da túnica albugínea com a balança analítica (sensibilidade de 10^{-3} g). O volume foi mensurado em uma proveta graduada com água, assim que o órgão foi imerso nessa, observava-se o deslocamento da coluna.

Análise estatística

Foram calculadas as médias, desvios padrão das medidas macroscópicas testiculares (volume, comprimento, largura, espessura, peso do parênquima testicular, peso da túnica albugínea) e epididimárias (volume, comprimento, largura, espessura, peso) nas três coletas realizadas.
As médias foram comparadas pela análise de variância entre os períodos de coleta citados e utilizando-se o teste de Tukey ($p<0,05$). Foram realizados índices de correlação de Pearson entre as características quantitativas das coletas de dezembro/2006 e maio/2007. Também se compararam as diferenças entre médias dos testículos direito e esquerdo; epidídimo direito e esquerdo sobre a diferença de médias pareadas pelo teste T Student ($p<0,05$). Foram utilizados os procedimentos Proc Means, Proc GLM e Proc Corr do programa SAS (1997).

3. Resultados e Discussão

Os testículos da ema apresentaram formato cilíndrico, com extremidades arredondadas, estes estão localizados na cavidade celomática, dorsalmente ao trato gastrintestinal e ventralmente aos rins, com os quais fazem sintopia (Figura 1).

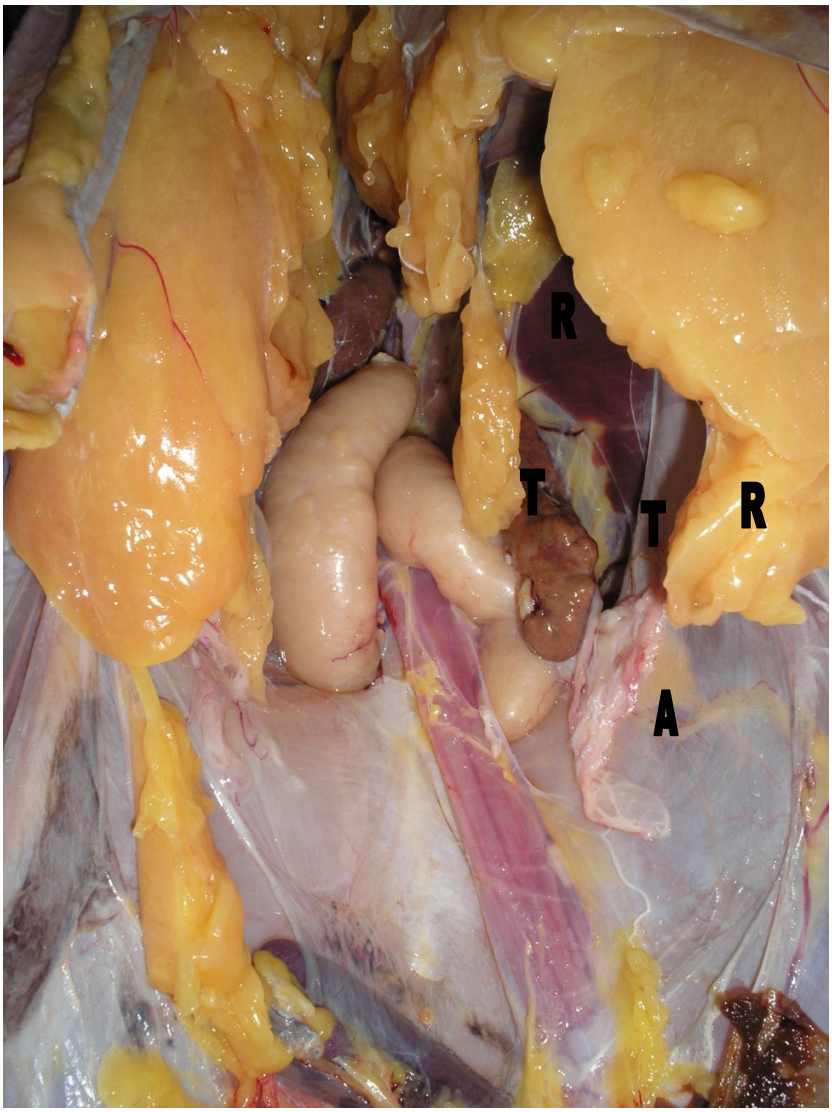

FIGURA 1 – Cavidade celomática de Rhea americana com a disposição dos testículos (T) e sua proximidade com os rins (R) e a artéria aorta (A). Santa Maria/RS, novembro de 2005.

Durante as coletas observaram que algumas medidas do testículo direito foram maiores comparadas ao esquerdo ($p<0,05$) Tabela 2.
Na coleta de novembro/2005 o volume, comprimento, largura, espessura, circunferência, peso do parênquima e túnica albugínea do testículo esquerdo foram maiores. Na coleta de dezembro/2006 os testículos esquerdos tiveram igual comportamento entre a largura, espessura, circunferência e peso da albugínea. Em relação à coleta de maio/2007, observou-se que o testículo esquerdo apresentava maiores dimensões ($p<0,05$) no volume, circunferência e peso da albugínea. MARVAN (1969) observou que no galo doméstico o testículo esquerdo é maior do que o direito, apresentando assimetria em suas medidas. Na ema houve diferença entre as medidas do órgão do lado esquerdo e direito, não só nos testículos, mas também nos epidídimos sendo assim assimétricos (Tabela 3).

Assim, macroscopicamente houve grandes alterações nas dimensões testiculares, comparando a primeira e segunda coleta com a terceira. Na Tabela 2 são apresentados dados morfométricos dos testículos estudados e as diferenças de tamanho entre o órgão esquerdo e direito.

TABELA 2 - Parâmetros macroscópicos (**x**±dp) de testículos de ema coletados em novembro de 2005, dezembro de 2006 e maio de 2007 – Santa Maria, RS.

PERÍODO	**Novembro de 2005**	**Dezembro de 2006**	**Maio de 2007**
Nº DE ANIMAIS	14	20	20
VOLUME (mL)			
direito	$26,64^{Bb}$±11,47	$58,70^{Aa}$±5,36	$14,70^{Bc}$±0,80
esquerdo	$35,57^{Ab}$±13,96	$49,65^{Ba}$±1,38	$16,30^{Ac}$±1,45
COMPRIMENTO (cm)			
direito	$7,55^{Ab}$±0,93	$9,87^{Aa}$±0,83	$3,57^{Ac}$±0,12
esquerdo	$7,69^{Ab}$±0,74	$9,22^{Ba}$±0,16	$2,74^{Bc}$±0,23
LARGURA (cm)	$2,17^{Bb}$±0,42	$2,44^{Ba}$±0,22	$0,61^{Ac}$±0,10
direito	$2,55^{Ab}$±0,33	$2,73^{Aa}$±0,14	$0,65^{Ac}$±0,09
esquerdo			
ESPESSURA (cm)			
direito	$2,09^{Bb}$±0,39	$2,49^{Ba}$±0,14	$0,59^{Ac}$±0,08
esquerdo	$2,26^{Ab}$±0,32	$2,64^{Aa}$±0,10	$0,62^{Ac}$±0,11
Continuação.....			
CIRCUNFERÊNCIA (cm)	$7,75^{Aa}$±1,17	$8,02^{Ba}$±0,22	$2,31^{Bb}$±0,21
direito	$8,14^{Ab}$±1,11	$8,80^{Aa}$±0,13	$2,57^{Ac}$±0,36
esquerdo			
PESO PARÊNQUIMA (g)			
direito	$26,75^{Ba}$±13,07	$27,66^{Aa}$±1,60	$6,16^{Ab}$±0,17
esquerdo	$34,22^{Aa}$±13,08	$26,99^{Ab}$±0,12	$5,02^{Bc}$±0,28
PESO ALBUGÍNEA (g)			
direito	$1,47^{Ba}$±0,42	$1,04^{Ab}$±0,10	$0,38^{Bc}$±0,09
esquerdo	$1,72^{Ab}$±0,44	$2,07^{Ba}$±0,11	$0,64^{Ac}$±0,05

Letras diferentes minúsculas na mesma linha indicam diferença estatística P<0,05 (Tukey). Letras diferentes maiúsculas na mesma coluna, dentro da mesma característica (direito e esquerdo) indicam diferença estatística P<0,05 (Student, médias pareadas).

Os dados apresentados na tabela acima demonstram que nas coletas realizadas em novembro (2005) e dezembro (2006), os testículos apresentam dimensões superiores ($p<0,05$) às apresentadas quando coletados em maio (2007). Em Santa Maria/RS os meses de novembro e dezembro correspondem à primavera-verão com dias quentes e com poucas chuvas no final do período, enquanto no mês de maio predomina um inverno frio e com pancadas de chuvas. Assim a variação morfológica testicular esteve relacionada à estação do ano, por conseqüência houve influência dos fatores climáticos, tais como temperatura, chuvas, quantidade diária de luz na atividade sexual dos animais. LEITE e CODENOTTI (2005) citam que no Rio Grande do Sul o período de reprodução da ema ocorre na primavera e verão, período na qual foram realizadas as coletas de 2005 e 2006.

Os testículos estão em íntimo contato com os rins, apresentam duas extremidades (cranial e caudal), duas faces (visceral ou ventral e parietal ou dorsal) e duas bordas ou margens (lateral ou livre e medial ou epididimária). A partir da margem medial são emitidos os ductos eferentes, esses são discretos em seu tamanho macroscópico.

O conjunto dos ductos eferentes e epidídimo, associados aos vasos sangüíneos e linfáticos testiculares formam uma estrutura na borda medial de cada testículo, que apresenta uma ligeira convexidade, comportando-se como um “hilo” testicular. Na margem medial do testículo, estas estruturas revestem aproximadamente 2/3 de sua extensão, em sua porção mediana. A partir do epidídimo continua o ducto deferente. O par de ductos deferentes faz trajeto descendente em sintopia com o par de ureteres, em direção a cloaca, terminando em uma pequena papila no urodeu.

Ambos os testículos estão envoltos pela túnica albugínea. Esta é composta de tecido firme, denso e transparente, porém fina. Sua vascularização é visível quando o órgão está em atividade sexual (Figura 2), não forma septos, não são observados lobos ou mediastino na estrutura dos testículos. Quando está em atividade sexual, os vasos sanguíneos da túnica se dispõem com comportamento distributivo variado, com disposições em várias direções como a longitudinal, transversal e oblíqua (Figura 2).

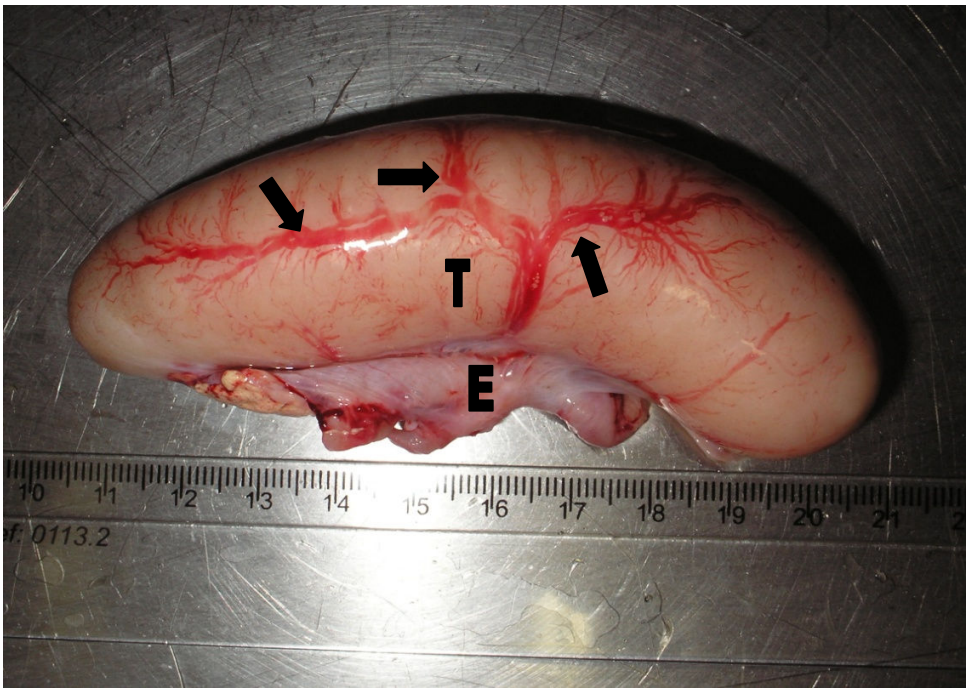

FIGURA 2 - Testículo de ema (T) com epidídimo (E) durante estação de atividade sexual. Nota-se a vascularização sob a túnica albugínea (setas). Santa Maria/RS, novembro de 2005.

Quando foram comparadas as dimensões deste órgão durante os meses de novembro/2005, dezembro/2006 e maio/2007, notaram-se grandes variações nas suas medidas. Em novembro/2005 e dezembro/2006 o órgão estava maior, ingurgitado, depois do corte com uma lâmina, suas bordas não promoviam perfeita cooptação, e extravasava sêmen de seu parênquima e sua coloração era amarela intensa. Já em maio/2007, o tamanho do órgão era menor, sua coloração era amarelo pálido (Figura 3), após o corte nenhuma secreção foi observada em seu parênquima. Verificou-se que o aporte sanguíneo e o calibre dos ductos deferentes diminuíram proporcionalmente a variação de volume e massa. Os dados levam a concluir que as coletas realizadas nos meses de novembro/2005 e dezembro/2006 coincidem com o período de atividade sexual e a coleta de maio/2007 corresponde ao período de repouso sexual. O fato foi observado por vários autores, em estudos com outras aves, que essas são reprodutivamente sensíveis ao fotoperíodo e, portanto respondem a variações sazonais (BARALDI ARTONI, 1993).

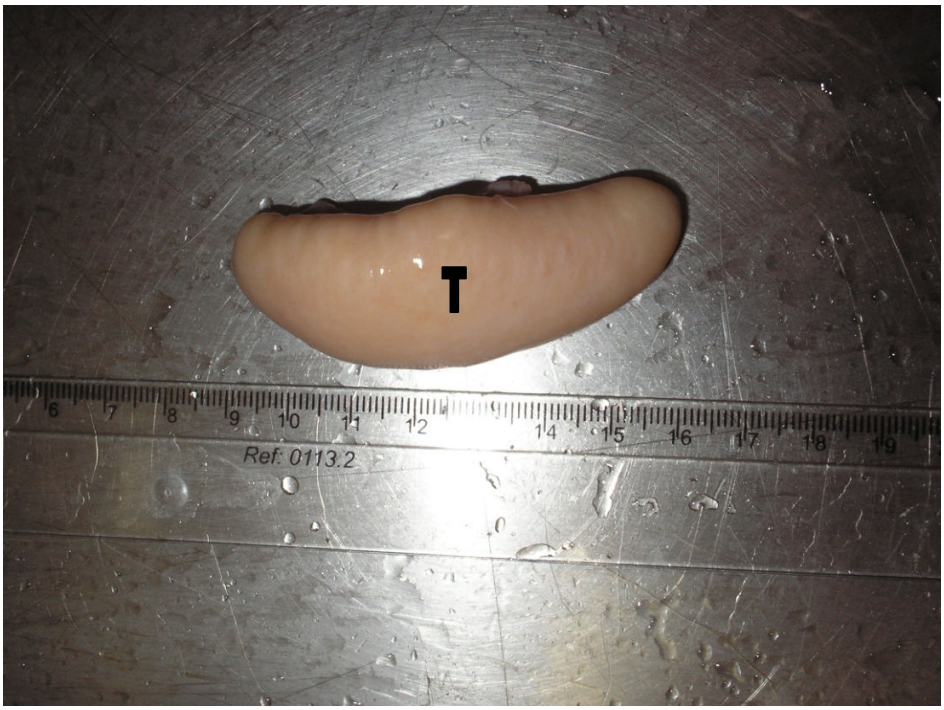

FIGURA 3 – Testículo de ema em repouso sexual (T). Observa-se que não há vascularização evidente sob a túnica albugínea e sua coloração estava pálida. Santa Maria/RS, maio de 2007.

Os epidídimos eram menores do que os testículos em todas as medidas e estavam fortemente presos aos primeiros por cápsula de material fibroso, esses não ultrapassaram as bordas livres testiculares. A consistência de seu tecido era fibrosa e bem mais firme do que a testicular, ao corte tinha aparência esponjosa. Os ductos deferentes deixavam os epidídimos a partir do seu terço médio, aumentando em diâmetro à medida que se aproximaram do ureter. Também como ocorreu com os testículos, houve grande variação de tamanho dos epidídimos entre as datas de coleta.
Na coleta de novembro/2005 o epidídimo direito foi maior ($p<0,05$) no comprimento, largura, espessura, circunferência e peso de seu tecido. Em dezembro/2006 epidídimo direito foi maior ($p<0,05$) no volume, comprimento, largura, espessura, circunferência e peso de seu tecido e na coleta de maio/2007 repetiu-se a mesma diferença em relação ao volume, largura, espessura, circunferência, peso do parênquima e cápsula ($p<0,05$) (Tabela 3). Portanto como foi evidenciado no testículo (Tabela 2) os epidídimos direitos foram maiores na ema.

TABELA 3 - Parâmetros macroscópicos (**x**±dp) de epidídimos coletados em novembro de 2005, dezembro de 2006 e maio de 2007 – Santa Maria, RS.

PERÍODO	**Novembro de 2005**	**Dezembro de 2006**	**Maio de 2007**
Nº DE ANIMAIS	14	20	20

VOLUME (mL)			
direito	$8,00^{Aa}$±1,41	$7,70^{Aa}$±0,80	$3,0^{Ab}$±0,64
esquerdo	$8,07^{Aa}$±3,42	$7,15^{Ba}$±1,22	$2,4^{Bb}$±0,68
COMPRIMENTO			
(cm)	$6,01^{Aa}$±0,23	$5,82^{Aa}$±0,37	$1,32^{Ab}$±0,3
direito	$5,57^{Ba}$±0,35	$5,53^{Ba}$±0,42	$1,92^{Ab}$±3,32
esquerdo			
LARGURA (cm)			
direito	$0,70^{Aa}$±0,12	$0,73^{Aa}$±0,10	$0,36^{Ab}$±0,09
esquerdo	$0,57^{Ba}$±0,14	$0,52^{Ba}$±0,08	$0,25^{Ab}$±0,09
ESPESSURA (cm)			
direito	$0,64^{Aa}$±0,10	$0,64^{Aa}$±0,13	$0,30^{Ab}$±0,09
esquerdo	$0,55^{Ba}$±0,12	$0,49^{Ba}$±0,09	$0,24^{Ab}$±0,08
Continuação.....			
CIRCUNFERÊNCIA			
(cm)	$2,47^{Aa}$±0,24	$2,56^{Aa}$±0,16	$1,26^{Ab}$±0,14
direito	$2,22^{Bb}$±0,18	$2,38^{Ba}$±0,13	$1,19^{Ac}$±0,08
esquerdo			
PESO DO TECIDO			
(g)	$7,34^{Aa}$±0,81	$6,48^{Ab}$±0,70	$2,88^{Ac}$±0,28
direito	$7,10^{Ba}$±0,82	$6,09^{Ab}$±0,71	$2,62^{Bc}$±0,32
esquerdo			
PESO DA			
CÁPSULA (g)	$0,35^{Ab}$±0,11	$0,43^{Aa}$±0,09	$0,16^{Ac}$±0,05
direito	$0,34^{Ab}$±0,11	$0,43^{Aa}$±0,09	$0,12^{Bc}$±0,03
esquerdo			

Letras diferentes minúsculas na mesma linha indicam diferença estatística P<0,05 (Tukey). Letras diferentes maiúsculas na mesma coluna, dentro da mesma característica (direito e esquerdo) indicam diferença estatística P<0,05 (Student, médias pareadas).

O aporte arterial era realizado pela artéria testicular, esta emergia da artéria renal cranial, e depois penetrava nos testículos, emitindo vários ramos na borda dorso-medial, depois esta emitiu ramos para o epidídimo. Uma ou duas artérias testiculares acessórias eram originadas diretamente da aorta, unilateral ou bilateralmente, e todas se direcionavam para o terço médio do órgão, em seu hilo. A drenagem venosa era composta por veias que apresentaram uma disposição radial a partir do hilo testicular e em direção a veia cava.
BARALDI ARTONI (1993) estudou a morfologia do testículo da codorna. A vascularização e posição anatômica descritos na codorna são semelhantes aos observados nesse estudo,

porém o testículo da codorna possui forma oval e o da ema alongada. A análise morfométrica realizada pelo autor apontou variações nas dimensões testiculares e epididimárias entre os períodos de repouso e de atividade sexual, nas quais as dimensões do órgão são bem menores no primeiro período e sem produção de sêmen. Também a sintopia geral, localização intra-abdominal dos testículos de emas é similar às descritas para as aves domésticas, galo e peru (LAKE, 1971; KING, 1975), como para anseriformes (KING, 1975). A anatomia geral dos testículos da *Rhea americana* recorda aquela descrita para passeriformes (BENOIT, 1950; GRASSÉ, 1950; MARSHALL, 1961), porém quanto à forma, os testículos de emas são alongados, os dados descritos por todos estes autores acima citam que tanto nas aves domésticas como nos passeriformes um formato mais arredondado.

A presença de um "hilo" testicular localizado na parte mediana da borda medial do testículo da ema é semelhante à observada nos testículos do galo doméstico, (LAKE, 1971; KING, 1975) e do pombo (MERCADANTE, 1983a; 1983b).

A albugínea (cápsula testicular) é densa e transparente na ema, como nas espécies domésticas, porém esta não forma septos, nas aves domésticas (galo, pato, codorna), há formação de septos intratesticulares a partir de projeções da cápsula (LAKE, 1971; KING, 1975; BARALDI ARTONI, 1993; MALECKI et al., 1998; PITCHER et al. 2005). AIRE (2007) cita que os testículos de aves em atividade sexual são suaves ao toque e frágeis quando comparados com os de mamíferos, mas que o avestruz comporta-se como uma exceção, pois o parênquima testicular é envolto por uma cápsula firme que confere firmeza ao órgão. O testículo da ema apresenta estas mesmas características.

DEGEN et al. (1994) e ELIAS et al. (2007) estudaram a morfologia macroscópica do testículo de avestruz adulto. O suprimento arterial para o órgão desta ave é semelhante ao encontrado neste estudo com ema. Esses autores citaram que durante o período de atividade sexual o comprimento do epidídimo foi maior do que o testicular, ultrapassando a borda caudal do testículo. Assim o epidídimo do avestruz possui uma borda caudal livre, que se estendia além da borda caudal do testículo, continuando com os ductos deferentes. O epidídimo da ema, mesmo em período de atividade, não supera o comprimento do testículo e nem possui borda livre. SOLEY (1992) cita as seguintes medidas do epidídimo de avestruz em período de atividade: 21 a 31 g, 12 a 15,4 cm de comprimento, 3 a 7 cm de largura. Comparando com a ema estas medidas são superiores, porém proporcionais aos pesos corporais, pois a ema pesa em média 32 Kg e o avestruz 100 Kg.

Na Tabela 4 encontram-se as correlações entre o peso corporal e medidas macroscópicas dos testículos.

TABELA 4 - Correlações entre características da biometria do testículo direito e o peso corporal em emas adultas. Coletas realizadas em dezembro de 2006 e maio de 2007 – Santa Maria, RS

	Dezembro/2006							
	VOL	**COMP**	**LARG**	**ESP**	**CIRC**	**PT**	**PA**	**PC**
VOL	-	0,1	0,24	-	-	0,0	0,0	0,

		3		0,12	0,10	0	5	02
COMP	0,56	-	-0,29	-0,06	0,49	-0,22	-0,09	0,09
LARG	0,82	0,26	-	0,26	-0,23	0,41	-0,15	-0,13
ESP	0,29	0,38	0,84	-	0,27	0,08	-0,37	-0,34
CIRC	0,80	0,98	0,47	0,92	-	0,00	-0,02	-0,34
PP	0,09	0,97	0,23	0,36	0,37	-	-0,26	-0,22
PA	0,94	0,39	0,60	0,27	0,53	0,44	-	-0,02
PC	0,08	-0,03	0,11	-0,06	-0,21	-0,35	-0,06	-

Coeficientes de correlação de Pearson ($p<0,001$). Peso corporal (PC), volume (VOL), comprimento (COMP), largura (LARG), espessura (ESP), circunferência (CIRC), peso do parênquima testicular (PT) e peso da túnica albugínea (PA).

A maioria das medidas macroscópicas do testículo na coleta de dezembro/2006 apresenta correlações negativas e de baixa intensidade. Destaca-se que nesta coleta os animais estavam em atividade sexual, com aumento do volume do órgão. Este aumento resultou em testículos ingurgitados, perdendo assim a proporção entre suas medidas. O fato da pequena correlação e valor negativo entre o peso corporal e as medidas estudadas poderia ser justificado pela relação inversa entre tamanho corporal e testicular de indivíduos com maior precocidade (BRONSON e RISSMAN, 1986). Na Tabela 5, abaixo, encontram-se às correlações entre o peso corporal e medidas macroscópicas dos epidídimos.

TABELA 5 - Correlações entre características da biometria do epidídimo direito e o peso corporal em emas adultas. Coletas realizadas em dezembro de

2006 e maio de 2007 – Santa Maria, RS

		Dezembro/2006						
	VOL	**COMP**	**LARG**	**ESP**	**CIRC**	**PP**	**PCA**	**PC**
Maio 2007								
VOL	-	-0,20	0,12	-0,01	0,03	-0,10	0,38	-0,02
COMP	0,16	-	0,00	0,00	0,00	0,19	-0,20	0,00
LARG	0,42	0,03	-	0,00	0,00	-0,03	-0,04	0,09
ESP	0,50	0,05	0,68	-	-0,13	-0,12	0,23	0,05
CIRC	-0,17	-0,12	-0,41	-0,22	-	-0,24	-0,21	0,17
PT	-0,17	0,19	-0,06	-0,17	0,02	-	0,49	-0,09
PCA	0,13	0,27	0,31	0,45	-0,07	-0,06	-	-0,36
PC	-0,54	-0,06	-0,02	-0,36	-0,21	0,19	0,06	-

Coeficientes de correlação de Pearson ($p<0,001$). Peso corporal (PC), volume (VOL), comprimento (COMP), largura (LARG), espessura (ESP), circunferência (CIRC), peso do parênquima (PP) e peso da túnica albugínea (PA).

Nos epidídimos a maioria das medidas macroscópicas não apresentou elevados índices de correlação, muitos foram negativos ou de baixa intensidade. Provavelmente por apresentar uma forma geométrica filiforme, a correlação entre suas medidas assumiu estes valores.

4. Conclusões

- Os testículos e epidídimos de *Rhea americana* apresentam influência do ambiente, com estação de atividade reprodutiva primavera-verão (novembro-dezembro) e outra de repouso sexual outono-inverno (maio).
- Foram apresentados dados da biometria testicular e epididimária em emas.

- Os órgãos direitos foram maiores que os esquerdos na maioria das medidas estudadas.
- As características de biometria testicular e epididimária apresentaram maior magnitude durante a estação de atividade sexual.

Referências

1. AIRE, T. A. The epididymal region of Japanese quail (*Coturnix coturnix japonica*). **Acta anatomica**, Basel, v. 103, p. 305-312, 1979.

2. AIRE, T. A. The ductulli efferentes of the epididymal region of birds. **Journal of Anatomy**, London, v. 130, p. 707-723, 1980.

3. AIRE, T. A. The rete testis of birds. **Journal of Anatomy**, London, v. 135, p. 97-110, 1982a.

4. AIRE, T. A. Surface morphology of the ducts of the epididymal region of the drake (*Anas platyrhynchos*) as revealed by scanning and transmission electron microscopy. **Journal of Anatomy**, London, v. 135, p. 513-520, 1982b.

5. AIRE, T. A. Phylogeny, morphology and fertilization. In: AIRE, T. A. **Reproductive biology and phylogeny of birds**. Plymouth: Enfield Jersey, 2007. cap. 2, p. 37-113.

6. AIRE, T. A.; AYENI, J. S.; OLOWOOKORUN, M. O. The structure of excurrent ducts of the testis of the Guinea fowl (*Numida meleagridis*). **Journal of Anatomy,** London, v. 129, p. 633-643, 1979.

7. BAKST, M. R. Luminal topography of the male chicken and turkey excurrent ducts system. **Scanning Electron Microscopy**, Chicago, v. 3, p. 419-425, 1980.

8. BARALDI ARTONI, S. M.**Considerações sobre a morfologia e a histofisiologia do testículo de codorna (*Coturnix coturnix japonica*)**. 1993. 77 f. Tese (Doutorado em Ciências Biológicas, Área de concentração Anatomia) –Instituto de Biociências da Universidade Estadual Paulista – UNESP, Campus de Botucatu, Botucatu, São Paulo.

9. BENOIT, J. Organes uro-genitaux. In: GRASSÉ, P. P. **Traité de Zoologie**. Paris: Masson, 1950. v. 15, p. 341-377.

10. BRONSON F.H., RISSMAN E.F. The biology of puberty. **Biology Reviews of the Cambridge Philosophical Society**, Cambridge, v. 2, p. 157-95, 1986.

11. BUDRAS, K. D.; MEIER, U. The epididymis and its development in ratite birds (ostrich, meu, rhea). **Anatomy and Embryology**, Berlin, v. 162, p. 281- 299, 1981.

12. BUDRAS, K. D.; SAUER, T. Morphology of the epididymis of the cock (*Gallus domesticus*) and its effect upon the steroid sex hormone synthesis. I. Ontogenesis,

morphology and distribution of the epididymis. **Anatomy and Embryology**, Berlin, v. 148, p. 175-196, 1975.

13. DEGEN, A. A.; WEIL, S.; ROSENTRAUCH, A.; KAM, M.; DAWSON, A. Seasonal plasma levels of luteinizing and steroid hormones in male and female ostriches (*Struthio camelus*). **General and Comparative Endocrinology**, San Diego, v. 93, p. 21-27, 1994.

14. ELIAS, M. Z. J.; AIRE, T. A.; SOLEY, J. T. Macroscopic features of the arterial supply to the reproductive system of the male ostrich (*Struthio camelus*). **Anatomia, Histologia, Embryologia**, Berlin, v. 36, p. 255-262, 2007.

15. GOÉS, P. A. A. **Características reprodutivas de emas machos (*Rhea americana*) criadas em cativeiro no estado de São Paulo**. 2004. 79 f. Dissertação (Mestrado em Reprodução Animal) – Faculdade de Medicina Veterinária e Zootecnia, Universidade de São Paulo, São Paulo.

16. GRASSÉ, P. P. **Traité de Zoologie**. Paris: Masson, 1950. v. 15, 470 p.

17. HESS, R. A.; THURSTON, R. J. Ultrastructure of the epithelial cells in the epididymal region of the turkey (*Meleagris gallopavo*). **Journal of Anatomy,** London, v 124, p. 765-778, 1977.

18. HESS, R. A.; THURSTON, R. J.; BIELLIER, H. V. Morphology of epididymal region and ductus deferens of the turkey (*Meleagris gallopavo*). **Journal of Anatomy,** London, v 122, p. 241-252, 1976.

19. KING, A. S. Birds urogenital system. The male genital organs. In: GETTY, R. **Sisson and Grossman's. The Anatomy of Domestic Animals**. Filadelfia: Saunders, 1975. v. 2, p. 1927-1935.

20. LAKE, P. E. The male in reproduction. In: BELL, D. J.; FREEMAN, B. M. **Physiology and Biochemistry of the Domestic Fowl**. Nova Iorque: Academic Press, 1971. v. 3, p. 1411-1447.

21. LEITE, M. A. S.; CODENOTTI, T. L. Comportamento parental de machos da ema *Rhea americana* (Linnaeus, 1758), em Ambiente Natural, no Rio Grande do Sul. **Revista de Etologia**, São Paulo, v. 7, n. 1, p. 43 – 47, 2005.

22. MALECKI, I. A.; MARTIN, G.B.; LINDSAY, D.R. Semen production by the emu (*Dromaius novaehollandiae*). 1. Methods for collection of semen. **Poultry Science,** Champaign, v. 76, p. 615-621, 1997.

23. MALECKI, I.A.; MARTIN, G.B.; O`MALLEY, P.J.; MEYER, G.T.; TALBOT, R.T.; SHARP, P.J. Endocrine and testicular changes in a short-day seasonally breeding bird, the emu

(*Dromaius novaehollandiae*), in southwestern Australia. **Animal Reproduction Science**, Amsterdam, v.53, p.143-155, 1998.

24. MARSHALL, A. J. Reproduction. In: MARSHALL, A. J. **Biology and Comparative Physiology of Bird**. Nova Iorque: Academic Press, 1961. v. 2, p. 169-213.

25. MARTELLA, M. B.; NAVARRO, J. L. Proyecto Ñandú, Manejo de *Rhea Americana* y *R. pennata* en la Argentina. In: BOLKOVIC, M. L.; RAMADORI, D. **Manejo de Fauna Silvestre en la Argentina**. Buenos Aires: Secretaria de Ambiente y Desarrollo Sustentable, 2006. p. 39-50.

26. MARVAN, F. R. postnatal development of the male genital tract of the *Gallus domesticus*. **Anatomischer Anzeiger**, Berlin, v. 124, p. 443-462, 1969.

27. MERCADANTE, M. C. S. Observações anatômicas sobre o trato reproductor masculino do pombo (*Columba livia*). **Revista do Centro de Ciências Biomédicas**, São Paulo, v. 4, p. 37-44, 1983a.

28. MERCADANTE, M. C. S. Estrutura microscópica do testículo de pombo (*Columba livia*). **Naturalia**, São Paulo, v. 8, p. 1-5, 1983b.

29. PITCHER, T. E.; DUNN, P. O.; WHITTINGHAM, L. A. Sperm competition and the evolution of testes size in birds. **Journal of Evolutionary Biology**, London, v. 18, p. 557-567, 2005.

30. SAS Institute. **SAS/STAT User´s Guide 8.0**. Cary: SAS Institute, 1997.

31. SOLEY, J. T. A histological study of spermatogenesis in the ostrich (*Struthio camelus*). 1992. 187 f. Tese (Doutorado em Morfologia), Universidade de Pretória, Pretória, África do Sul.

32. TINGARI, M. D. On the structure of the epididymal region and ductus deferens of the domestic fowl (*Gallus domesticus*). **Journal of Anatomy,** London, v. 109, p. 423-435, 1971.

CAPÍTULO 3 – ASPECTOS DA ESPERMATOGÊNESE E MORFOLOGIA MICROSCÓPICA TESTICULAR EM EMA *Rhea americana* (LINNEAUS - 1758) AVES

RESUMO

Objetivou-se nessa pesquisa estudar a microscópica de luz convencional do testículo de ema. Adicionalmente foram realizados cortes para estudo em microscopia eletrônica de transmissão. Foram utilizadas 54 aves com idade média de 2,5 ± 0,5 anos, peso corporal médio de 30,12 ±1,87 Kg, sexualmente maduras, criadas em cativeiro comercial. Durante abate, tecidos para histologia foram obtidos da região cranial, medial e caudal do testículo, esses fragmentos foram destinados a microscopia ótica e eletrônica. Na microscopia ótica foram realizadas técnicas estereológicas que estimaram o diâmetro médio dos túbulos seminíferos, a altura deste epitélio, o diâmetro médio de seu lúmen, o volume relativo dos componentes. Todas essas mensurações foram obtidas de três coletas: novembro/2005, dezembro/2006 e maio/2007 de modo a observar as alterações ocorridas entre épocas do ano. As médias das medidas morfométricas de dezembro/2006 e maio/2007 foram: diâmetro do túbulo 110,3 e 5,3 µ, diâmetro do lume tubular 52,4 e 4,5 µ, altura do epitélio 57,8 e 0,7 µ, respectivamente. As médias das proporções volumétricas em porcentagem: epitélio seminífero 75,6 e 75,9, agrupamento celular no epitélio seminífero 2,1 e 1,0, túbulos seminíferos 93,3 e 84,0, tecido intersticial 6,2 e 15,6, respectivamente. A reserva espermática foi de 19,7± 2 $x10^9$ e 0±0 espermatozóides ou espermátides alongadas nas coletas de dezembro de 2006 e maio de 2007, respectivamente. Foram apresentadas medidas microscópicas de núcleos das células do túbulo seminífero por coleta realizada. No estudo da microscopia eletrônica observou-se a formação do acrossomo nas espermatides e esse acomodava uma estrutura aguda no espaço subacrossomal, chamada de *perforatorium*. Em novembro/2005 e dezembro/2006 o epitélio apresentou várias figuras de divisão celular com a presença de espermatozóides em seu lume tubular. Já em maio/2007 não houve presença de espermatozóides e em alguns túbulos o lume estava diminuído ou obliterado. Estes dados confirmam períodos de repouso e atividade sexual nesta espécie

representada pelo outono-inverno e primavera-verão. A ema (*Rhea americana*) apresenta divididos períodos reprodutivos, um com produção de espermatozóides (correspondente ao período de atividade sexual) e outro de repouso sexual sem produção de espermatozóides, durante épocas específicas do ano. Entre o período de atividade e repouso sexual foram observadas grandes alterações morfológicas na estrutura dos testículos.
Palavras-chave: Diâmetro do túbulo seminífero, Proporção volumétrica do testículo, Ratitas, Reprodução, Túbulos seminíferos,

ABSTRACT

The purpose of this research was studied the histology of seminiferous epithelium in Rhea americana. Were utilized 54 adult rheas with 2.5 ± 0.5 years old, 30.12 ±1.87 Kg body weight, and breed in captivity. During commercial slaughter, samples of cranial, medial and caudal region of testis were collected. These samples were utilized in optical and electron microscopy. By optical microscopy were studied stereological measurements of seminiferous tubules total diameters, lumen, epithelium thickness, the relative volume of seminiferous epithelium structure. All measurements were realized in three times: November/2005, December/2006 and May/2007, to observe and compares the differences were occurred in these distinct times. The seminiferous tubules had circular form in transverse cross sections. In November/2005 and December/2006 had many types of germinative cells like spermatogonias, spermatocytes, round spermatids, spermatozoon in lumen, but in May/2007 the epithelium was poor in meiotic and mitotic cells and doesn't has spermatozoon, in many tubules the lumen was inexistent or very diminished. In December/2006 and May/2007 the media (x) of three measurements were: tubule diameter 110.3 and 5.3 µ, lumen 52.4 and 4.5 µ, epithelium thickness 57.8 and 0.7 µ, respectively. The proportion volumetric were: seminiferous epithelium 75.6 and 75.9, cysts in epithelium 2.1 and 1.0, seminiferous tubules 93.3 and 84.0, intesticium 6.2 and 15.6, percent respectively. The sperm reserves were 19,7± 2 $x10^9$ e 0±0 sperm cells in December 2006 and May 2007, respectively. It was presented microscopic measures of seminiferous tubules cells nucleus. The acrossome was studied in electron microscopy and it shows on structure named *perforatorium*. These data confirms reproductive seasonality, with breeding season in spring - summer with sperm production. Is clear, a great variation on seminiferous epithelium, when compares the reproductive and non reproductive activity times.
Key words: Ratites, Reproduction, Seminiferous tubules diameter, volumetric proportions of parenchyma

1. Introdução

Os túbulos seminíferos de galiformes e columbiformes constituem-se de um tecido epitelial estratificado com tipos variados de células germinativas. Essas espécies já foram estudadas, como também o peru e o marreco (SOLEY, 1993; SOLEY e ROBERTS, 1994; SOLEY, 1997). Os parâmetros histológicos dos testículos de aves domésticas possuem

descrição científica, sendo que as pesquisas utilizaram métodos estereológicos, como a caracterização do diâmetro tubular, a espessura do epitélio seminífero, da túnica albugínea, do interstício, do número de células intersticiais e germinativas. Sua contribuição não foi só para o estudo microscópico dos tecidos, mas também para a reprodução destas espécies (BARALDI ARTONI *et al.*, 1997).

A espermatogênese é um processo de divisão e diferenciação celular na qual os espermatozóides são produzidos nos túbulos seminíferos. Os túbulos seminíferos são compostos de células somáticas (células mióides e de Sertoli) e células germinativas (espermatogônias, espermatócitos e espermátides). A atividade dessas três células germinativas divide a espermatogênese em fases: espermatocitogênese e espermiogênese. A espermatocitogênese envolve divisão celular mitótica, potencializando o processo através da produção de células "reserva", assim sempre haverá células disponíveis para uma nova produção de espermatozóides, além também da produção de espermatócitos primários. Depois haverá duas divisões meióticas, com diminuição do número de cromossomos celulares e aumento significativo da população de células. A espermiação consiste na diferenciação das espermátides arredondadas, formadas durante a meiose, em espermatozóides (JOHNSON, 1995; KRETSER et al., 1998).

A reprodução das aves ocorre em determinadas épocas do ano, sincronizado com variações nas estações do ano e muitas vezes dependentes do fotoperíodo (NICHOLLS *et al.*, 1988). Na codorna doméstica e em outras espécies de aves, existem estudos correlacionando os efeitos do fotoperíodo sobre o desenvolvimento gonadal, ou sobre a atividade gonadal durante as fases do ciclo testicular, considerando as variações do peso testicular, nessas fases (absoluto ou relativo), (TANAKA et al., 1964; HAMNER, 1966; SCHWAB, 1970; BRILLARD e REVIERS, 1981).

Os objetivos deste trabalho foram avaliar aspectos da espermatogênese da ema, com a descrição da morfologia microscópica testicular, proporção volumétrica do parênquima testicular, medidas de túbulos seminíferos, reserva espermática e medidas dos núcleos celulares das células dos túbulos seminíferos, em três coletas de épocas diferentes do ano.

2. Material e Métodos

Local e animais

Foram utilizadas 54 emas sexualmente maduras com idade média de 2,5 ± 0,5 anos, peso corporal médio de 30,12 ± 1,87 Kg, procedentes de criatório comercial e abatidas em frigorífico credenciado pelo Serviço de Inspeção Federal. Foram realizadas três coletas em novembro de 2005 (n=14), dezembro de 2006 (n=20) e em maio de 2007 (n=20). Os animais eram provenientes de um único criatório comercial e submetido ao mesmo manejo. A alimentação oferecida era constituída de ração comercial peletizada e possuía os seguintes níveis nutricionais: Cálcio (máx.) 1,8%, Extrato Etéreo (mín.) 2%, Fósforo (mín.) 0,65%, Matéria Fibrosa (máx.) 12%, Matéria Mineral (máx) 16%, Proteína Bruta (mín.) 16 %,

Umidade (máx.) 13%. O criatório localiza-se no município de Santa Maria-RS: latitude -29° 41', longitude + 53° 48' = + 3h 35m, altitude média de 151 m, clima subtropical úmido, temperatura média anual de 26,37°C e fotoperíodo anual variando de 10,0 a 14,2 horas/dia. Os dados climáticos do período de estudo encontram-se na Tabela 1 e foram colhidos na Estação Metereológica de Santa Maria – Instituto Nacional de Metereologia (INMET). A empresa possuía Licença de Criação Comercial, Registro IBAMA n° 652515 e para a pesquisa foi obtido junto ao IBAMA a Licença de Pesquisa 058/2005.

TABELA 1 - Médias, números máximos e mínimos de umidade e radiação durante os períodos de coleta, novembro de 2005, dezembro de 2006 e maio de 2007 – Santa Maria, RS.

	Umidade (%)			**Radiação (KJm^2)**		
	med	**max**	**min**	**med**	**max**	**min**
novembro/2005	**76,0**	**78,5**	**73,5**	**1139,8**	**3715**	**-4**
dezembro/2006	**74,3**	**79,5**	**73,1**	**1058,7**	**3802**	**-4**
maio/2007	**54,0**	**57,1**	**52,0**	**658,1**	**2249**	**-4**

Fonte: Estação Metereológica de Santa Maria – Instituto Nacional de Metereologia (INMET).

Coleta, processamento dos testículos para microscopia ótica e sua análise

Durante o abate, tecidos para histologia foram obtidos da região cranial, intermédia e caudal dos testículos. As amostras da 1º coleta foram fixadas em formalina tamponada e as da 2º e 3º coletas fixadas em solução de Bouin durante 12 horas, após lavados e colocados em álcool 70% até desidratação. Os tecidos foram então posteriormente desidratados em série de álcool, diafanizados em xilol, embebidos em parafina e cortados em seções de 4 µm. As seções foram coradas em hematoxilina e eosina (HE) (LUNA, 1968). Após o processamento do tecido descreveu-se a estrutura do parênquima testicular, partindo de sua cápsula até seu lume. Estudou-se a morfologia do túbulo seminífero desde a albugínea ao epitélio, incluindo forma e tipos celulares.

Microscopia eletrônica de transmissão

Em dezembro de 2006 e maio de 2007 coletaram-se amostras para microscopia eletrônica. Foram utilizados testículos de dois machos de cada coleta, escolhidos aleatoriamente. Depois de realizada a coleta, os tecidos foram cortados em fragmentos com cerca de 1 mm^3, imersos em glutaraldeído a 1% tamponado em fosfato de sódio 0,1 M, pH 7,2 por 2h, após este período o fixador foi desprezado, as peças então foram lavadas cuidadosamente com água destilada, pós-fixados com tetróxido de ósmio a 2% por mais 2h, novamente

lavadas com água destilada e então imersos em álcool 70% e transportados ao laboratório. Então passaram por séries crescentes de álcool e acetona e foram incluídos em resina Epon 812. Os blocos foram transportados ao Setor de Microscopia eletrônica da Universidade Federal de Uberlândia, cortados em ultramicrótomo com 0,5 µm e depois em cortes ultrafinos com 60 nm de espessura, contrastados com acetato de uranila 2% e citrato de chumbo 2% por 5 minutos e analisados em Microscópio eletrônico de transmissão Carl Zeiss, fotografadas e reveladas por técnicas tradicionais.

Medidas microscópicas do parênquima testicular

O diâmetro total, do lume tubular e altura do epitélio dos túbulos seminíferos foi estimado da média de dez mensurações em um único corte, de cinco blocos (50 mensurações por testículo, no total 5400 mensurações). Isso foi realizado por meio de mensuração de suas medidas vertical e horizontal, formando dois ângulos retos, a resultante entre a média destas últimas medidas foi considerada como o diâmetro do túbulo seminífero (WEIBEL *et al.*, 1966), com auxílio de microscópio binocular de luz, objetiva de 40x e *software* Axio Vision® 3.0.6 sp4 (Carl Zeiss, GmbH). Somente túbulos circulares ou próximos à forma circular foram utilizados.

Proporção volumétrica dos componentes do parênquima testicular

A proporção volumétrica dos componentes do parênquima testicular foi realizada com o auxílio de ocular integradora graticulada Zeiss Kpl 8x/18, dotada de uma grade com cinco linhas paralelas e 25 pontos eqüidistantes, acoplada a uma objetiva de 40x. Procedeu-se ao exame de 40 campos, casualizados por varredura horizontal por animal. Os pontos contabilizados foram expressos em porcentagem.
Os mesmos cinco blocos de cada animal foram usados. A proporção volumétrica das estruturas foi calculada utilizando a fórmula Pi/Pt, sendo Pi: número de pontos contados e Pt: número total de pontos (WEIBEL *et al.*, 1966). Estimou-se a proporção volumétrica seguintes estruturas: epitélio seminífero, lume, agrupamento celular, células mióides, lâmina própria, tecido conjuntivo, células de Leidyg, vasos sanguíneos e artefatos. De posse desses dados calculou-se a proporção volumétrica total do epitélio, que foi a soma de epitélio superior, inferior e agrupamento celular, também se calculou a proporção volumétrica do túbulo seminífero, que foi o epitélio total mais lâmina própria, células mióides e lume. E por último, calculou-se o tecido intersticial ou intertubular, que foi a soma do tecido conjuntivo mais células de Leidyg e vasos sanguíneos.

Medidas dos núcleos das células espermatogênicas e somáticas do epitélio seminífero.

Mensurou-se a largura, o comprimento e depois o diâmetro dos núcleos das células, assim foram computados os núcleos dos diferentes tipos de células espermatogênicas e os

nucléolos das células de Sertoli. Utilizaram-se dez secções transversais de túbulos seminíferos em cada testículo de animal. Foram medidos os núcleos dos seguintes tipos celulares: espermatogônias, espermatócitos primários jovens (fases de preleptóteno e leptóteno), espermatócitos primários velhos (fase de paquíteno), espermátides arredondadas e células de Sertoli.

Cálculo da reserva espermática testicular (reserva gonádica)

O cálculo da reserva espermática testicular foi realizado por meio do método hemocitométrico. Nesse método, células espermáticas (cabeças de espermatozóides e/ou espermátides alongadas) foram contadas em homogeneizados diluídos do parênquima testicular. A homogeneização dos fragmentos de parênquima testicular foi efetuada em liqüidificador, com diluente de solução STM (salina + Triton x-100®, Merk, USA + Timerosal), preparada como se segue: NaCl a 0,9%, 100 ml; Triton x-100®, 0,05 ml e 100 ppm de Timerosal, deste modo a concentração de Triton x-100 na solução será de 0,5 %. Este método foi baseado no princípio de que, no decorrer da espermiogênese, as membranas plasmática e nuclear bem como o material nuclear das espermátides adquirem uma forte resistência à destruição física provocada pela homogeneização, possibilitando, assim, isolar e contar esse tipo celular, sem a interferência de outros tipos de células do parênquima testicular, as quais são destruídas no processo (GRANT & HJERTEN, 1977).
A reserva espermática testicular foi estimada em ambos os testículos. Após a coleta, os testículos foram pesados e as seguintes medidas anotadas: comprimento, largura, espessura e volume. Uma vez terminada a colheita de parênquima testicular para as análises histológicas, os testículos foram embalados em papel alumínio e colocados em recipiente de isopor com gelo, transportado e depois armazenamento a - 20º C até o momento do processamento.
No momento em que foram processados com os órgãos ainda congelados, retirou-se com auxílio de pinça de dissecação e tesoura de ponta romba a túnica albugínea. Esta foi pesada em balança analítica.
Pesaram-se fragmentos de parênquima testicular e estes colocados em uma placa de Petri com 20 mL de STM com auxílio de tesoura e pinça, foram fragmentados e triturados até serem reduzidos a uma massa de consistência pastosa. A seguir, esta porção foi transferida para o copo de um liqüidificador com auxílio de sucessivas lavagens com STM da placa e do instrumental para retirar o máximo de material aderido aos instrumentos. O volume de STM utilizado para a limpeza do instrumental foi computado ao volume total. O material em solução de STM foi homogeneizado no liqüidificador a uma velocidade máxima de aproximadamente 18.000 rpm durante 3 minutos. Este homogeneizado inicial foi transferido para uma proveta graduada, anotando-se o volume final obtido, aqui também foi realizado a lavagem do copo do liquidificador e do instrumental e somado esse volume para fins de conhecer a relação “peso do fragmento X volume total de STM utilizado”. Desse homogeneizado inicial retirou-se uma alíquota de 1,0 mL, a qual foi colocada em uma proveta de 10 mL juntamente com 9 mL de STM. Esse novo homogeneizado diluído em 1/10, foi agitado suficientemente para suspender o possível sedimento e retirou-se com pipeta Pasteur, quantidade adequada para preencher duas câmaras hemocitométricas (Neubauer), deixando-se 3 minutos para sedimentação do material. As células contadas

foram as cabeças de espermatozóides e/ou espermátides alongadas (células resistentes à homogeneização). As contagens foram realizadas nas duas câmaras e repetidas posteriormente. A partir do número de células espermáticas contidas na câmara, calculou-se a quantidade de células contidas no fragmento inicial e depois o total de células por testículo.

Análise estatística

Calcularam-se a média e desvios padrões das medidas microscópicas do parênquima testicular (altura, largura e diâmetro do túbulo seminífero; e espessura do epitélio), das proporções volumétricas dos componentes do parênquima testicular (epitélio seminífero, lume tubular, agrupamento celular, células mióides, lâmina própria, tecido conjuntivo, células de Leydig, vasos sanguíneos e artefatos) reserva espermática e medidas microscópicas dos núcleos das células espermatogenicas e somáticas no túbulo seminifero, das coletas de dezembro/2006 e maio/2007. Compararam-se as médias por analise de variância (teste de Tukey) para comparar as médias das medidas microscópicas do parênquima testicular, das proporções volumétricas dos componentes do parênquima testicular entre as três coletas. Foram realizados índices de correlação de Pearson entre as características quantitativas. Foram utilizados os procedimentos Proc Means, Proc GLM e Proc Corr do programa SAS (1997).

3. Resultados e Discussão

A cápsula testicular da ema se dividiu em região epididimal, com ramos cobrindo o epidídimo, e a cápsula do testículo que cobria este e a *rete testis*. Histologicamente a cápsula testicular era composta por três camadas de tecidos muito finos: a mais externa e fina chamada de *tunica serosa*, depois em direção ao interior a *tunica albuginea* e mais internamente a *tunica vasculosa* (Figura 1).
Uma linha de células mesoepiteliais forma a *túnica serosa* e abaixo desta a *túnica adventitia* que era composta por colágeno, fibras elásticas e muitos fibroblastos. Vasos sangüíneos, especialmente veias de vários tamanhos percorriam o tecido entre os fibroblastos e as fibras colágenas, eram observadas percorrendo a superfície do testículo em sentido radial. Não foi observado septo sobre a cápsula testicular.

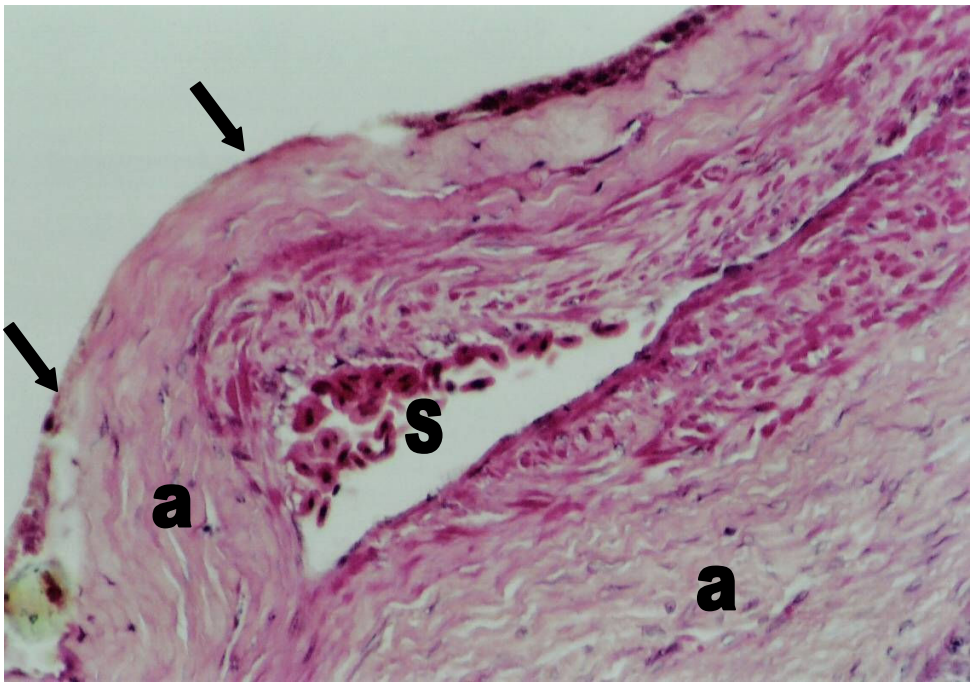

Figura 1: Corte histológico da cápsula testicular de ema (*Rhea americana*). A cápsula testicular é fina, observa-se a *tunica serosa* (setas) e *túnica albuginea* (a) com várias fibras colágenas e fibroblastos. Também se visualiza um vaso sanguíneo (S). Santa Maria/RS, dezembro de 2006. HE 400x.

A cápsula testicular em aves geralmente é fina (LAKE, 1971), dividindo-se em região epididimal e testicular. Histologicamente apresenta três camadas: *tunica serosa*, *tunica albuginea* e *tunica vasculosa*. A primeira é composta por células mesoteliais e comporta-se como uma membrana, a segunda possui colágeno, fibras elásticas e fibroblastos, além disto, vasos sanguíneos estão dispostos nessa camada com comportamento variado em diferentes direções, mas geralmente assumindo um comportamento radial em relação ao testículo e por último, a *tunica serosa* esta em contato com o parênquima testicular (HODGES, 1974). Na ema foram encontradas essas mesmas estruturas com as mesmas características e sua cápsula não formou septos ou lobos. Essas observações também foram encontradas por OZEGBE et al. (2008) em avestruz e emu.
Os túbulos seminíferos apresentaram-se com formato circular ou próximo a estes em cortes transversais (Figura 2).
O parênquima testicular de emas é composto por túbulos seminíferos de formato próximo ao circular em cortes transversais, diferente do encontrado no galo doméstico (LAKE, 1971) e codorna (BARALDI ARTONI et al., 1999) que apresenta formato hexagonal, mas semelhante ao emu, que também possui formato circular (MALECKI et al., 1998), filogeneticamente o emu é próximo a ema, as duas espécies fazem parte do grupo das aves Ratitas.
Observando os túbulos seminíferos nos cortes das amostras das coletas de novembro/2005 e dezembro/2006 foi possível perceber a existência de diferentes associações celulares em um mesmo corte, demonstrando varias fases do ciclo do epitélio seminífero em forma

setorial. O que caracterizaria uma disposição helicoidal dos possíveis estágios do ciclo do epitélio seminífero. Assim como nos cortes dos túbulos seminíferos de emas foram observadas várias associações celulares do ciclo do epitélio seminífero em um único corte, houve coincidência como relatado por SHARMA et al. (1956) no galo doméstico, CLERMONT (1958) no marreco e MARCHAND (1977) no pato doméstico.
Os túbulos seminíferos apresentaram-se como uma rede compacta e também como uma estrutura sem formação de septos testiculares. Havia diversos tipos celulares nestes cortes, demonstrando que nestes períodos houve atividade sexual. Foi possível visualizar espermatogônias, espermatócitos primários em paquíteno e leptóteno, espermátides arredondadas e alongadas, células de Sertoli e em seu lume tubular eram visíveis tufos de espermátides alongadas. Nesse período o epitélio estava em mitose e meiose, demonstrando um vigoroso processo espermatogênico (Figura 2, 3). Porém quando foram observados os túbulos seminíferos das amostras coletadas no mês de maio/2007, esses não possuíam espermátides arredondadas, alongadas e muito menos espermatozóides (Figura 4), ou seja, não havia espermatogênese o que caracterizou como um período de repouso sexual. Comparando com o período de atividade, as medidas microscópicas dos túbulos seminíferos em período de repouso sexual eram menores, como a altura, diâmetro do epitélio e lume tubular. Esse último era diminuído ou até obliterado (Tabela 2).

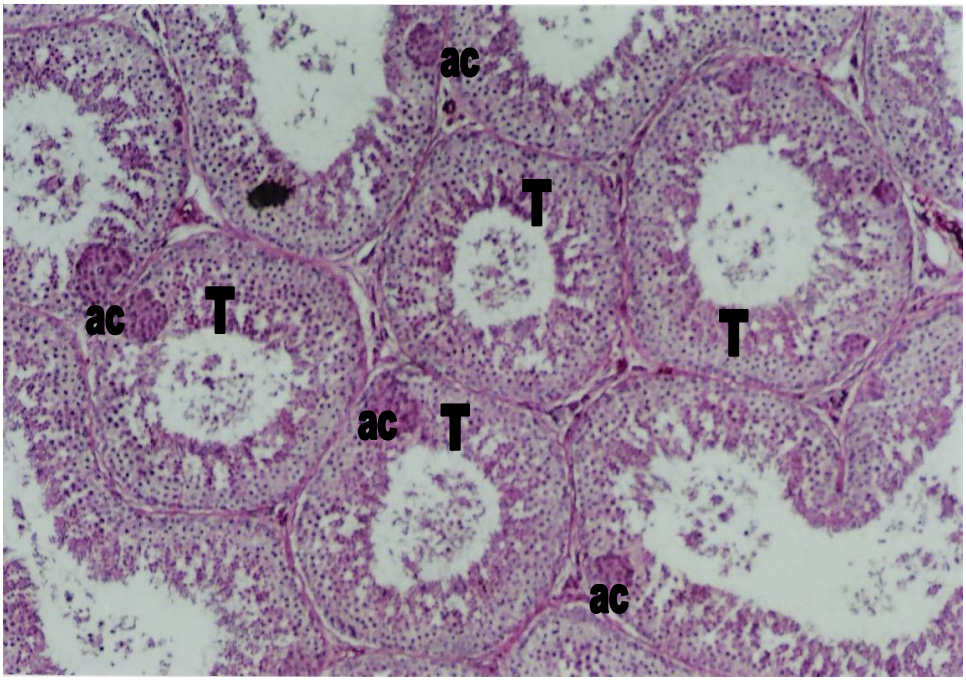

Figura 2: Fotomicrografia de túbulos seminíferos (T), agrupamento de células germinativas (ac) de *Rhea americana* com várias células germinativas em seu epitélio observa-se que em cortes transversais os túbulos possuem formato próximo ao circular. Santa Maria/RS, dezembro de 2006. HE 100x.

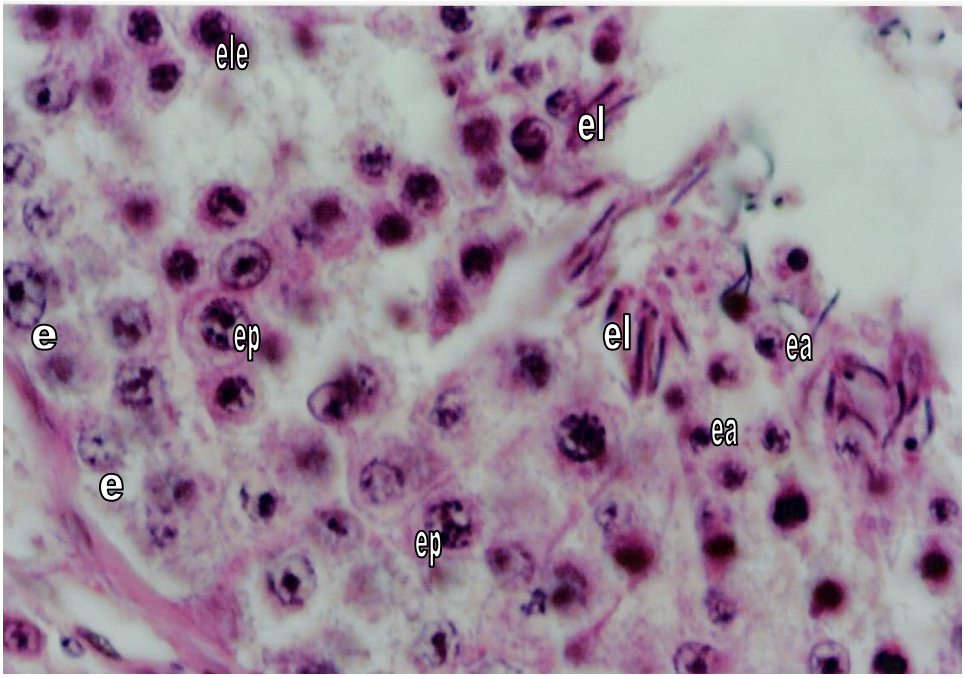

Figura 3: Tipos celulares do epitélio seminíferos de emas durante a espermatogênese. Espermatogônia (e), espermatócito primário em paquíteno (ep), espermatócito primário em leptóteno (ele), espermátide arredondada (ea) e espermátides alongadas (el). Santa Maria/RS, dezembro de 2006. HE 1000x.

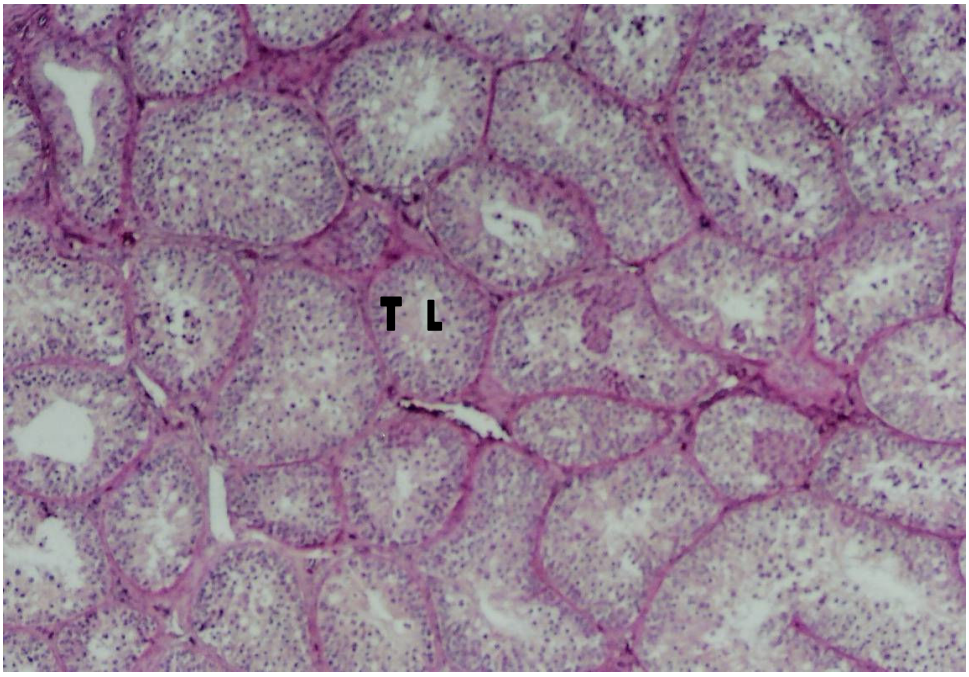

Figura 4: Fotomicrografia de túbulos seminíferos (T) de ema. Nesse período observou-se a retração e o conseqüente fechamento do lume tubular (L). Santa Maria/RS, maio de 2007. HE 100 x.

Na Tabela 2 podem observar-se os diâmetros e medidas aferidas nos túbulos seminíferos, epitélio seminífero e lume tubular na ema em diferentes épocas do ano.

TABELA 2 - Medidas microscópicas (x±dp), de túbulos seminíferos de emas. Coletas realizadas em novembro de 2005, dezembro de 2006 e maio de 2007 – Santa Maria, RS.

MEDIDAS (µ)	**Novembro 2005**	**Dezembro 2006**	**Maio 2007**
Diâmetro vertical do túbulo	122,5^{a} ± 29,5	109,7^{a} ± 14,6	7,5^{b} ± 0,5
Diâmetro horizontal do túbulo	105,3^{a} ± 14,8	110,9^{a} ± 15,2	3^{b} ± 0,4
Diâmetro do túbulo	113,9^{a} ± 22,1	110,3^{a} ± 14,9	5,3^{b} ± 0,4
Diâmetro vertical do lume	57,6^{a} ± 15,1	54,3^{a} ± 9,3	6,4^{b} ± 0,6
Diâmetro horizontal do lume	46,8^{a} ±11,2	50,5^{a} ± 7,7	2,6^{b} ± 0,6
Diâmetro do lume tubular	52,2^{a} ± 13,1	52,4^{a} ± 8,5	4,5^{b} ± 0,6
Altura vertical do epitélio	64,8^{a} ± 17,7	55,3^{b} ± 7,9	1,1^{c} ± 0,4
Continuação.....			
Altura horizontal do epitélio	58,9^{a} ± 18,2	60,4^{a} ± 11,0	0,4^{b} ± 0,6
Altura do epitélio	61,8^{a} ± 17,9	57,8^{a} ± 9,4	0,7^{b} ± 0,4

Letras diferentes na mesma linha indicam diferença estatística P<0,05 (Tukey).

Em relação à proporção volumétrica, a maior variação foi do lume tubular entre os dois períodos, com uma acentuada diminuição no mês de maio/2007 (período de repouso sexual) (Tabela 3). Enfim, quando se comparou esses dois períodos, as mudanças em suas estruturas foram drásticas, com variação acentuada das medidas microscópicas, tipos e número de células (Tabela 2 e 3).

Na Tabela 3 podem observar-se a proporção volumétrica das diferentes estruturas do parênquima testicular na ema em diferentes épocas do ano.

TABELA 3 - Proporções volumétricas (x±dp), de túbulos seminíferos de emas. Coletas realizadas em novembro de 2005, dezembro de 2006 e

maio de 2007 – Santa Maria, RS.

PROPORÇÃO VOLUMÉTRICA (%)	Novembro/2005	Dezembro/2006	Maio/2007
Ep. seminífero superior	33,9^{a} ± 3,2	34,9^{a} ± 4,7	35,4^{a} ± 3,6
Ep. seminífero inferior	40,4^{a} ± 3,6	38,5^{a} ± 3,4	39,5^{a} ± 3,0
Agrupamento celular	1,9^{a} ± 0,3	2,1^{a} ± 0,3	1,0^{b} ± 0,3
Epitélio seminífero	76,3^{a} ± 3,2	75,6^{a} ± 3,3	75,9^{a} ± 3,1
Lâmina própria	2,3^{b} ± 0,6	2,3^{b} ± 0,6	4,9^{a} ± 0,4
Células mióides	0,4^{b}± 0,1	0,3^{b}± 0,1	1,4^{a} ± 0,2
Lume	14,3^{a} ± 3,0	15^{a} ± 2,8	1,6^{b} ± 0,4
Túbulo seminífero	93,6^{a} ± 2,2	93,3^{a} ± 1,0	84,0^{b} ± 2,9
Tecido conjuntivo	4,5^{b} ± 1,6	4,7^{b} ± 0,8	11,5^{a} ± 2,1
Células de Leidyg	0,7^{b} ± 0,2	0,8^{b} ± 0,3	2,7^{a} ± 0,5
Vasos sanguíneos	0,5^{b} ± 0,1	0,7^{b} ± 0,2	1,2^{a} ± 0,6
Tecido intersticial	5,7^{b} ± 1,7	6,2^{b} ± 1,0	15,6^{a} ± 2,9
Continuação....			
Artefatos	0,5^{a} ± 0,6	0,3^{a} ± 0,3	0,2^{a} ± 0,2

Letras diferentes na mesma linha indicam diferença estatística P<0,05 (Tukey).

Nesse estudo calculou-se a reserva espermática (Reserva Gonádica). Foram observados 19,7± 2 x10^{9} e 0±0 espermatozóides ou espermátides alongadas nas coletas de dezembro de 2006 e maio de 2007, respectivamente. Estes dados foram obtidos pela multiplicação do número de células encontradas em um grama de parênquima testicular pelo peso total do parênquima testicular, assim os números representam a quantidade de espermatozóides por testículo. Mas na literatura não foram encontradas referências em ratitas, a maioria dos estudos concentram-se na espécie bovina. Estes dados confirmam a não produção espermática nesta espécie fora a estação reprodutiva como visto na histologia.

TABELA 4 - Medidas microscópicas (x±dp), de núcleos de células germinativas do epitélio seminífero de emas. Coletas realizadas em novembro de 2005, dezembro de 2006 e maio de 2007 – Santa Maria, RS.

CÉLULA	**Novembro 2005**	**Dezembro 2006**	**Maio 2007**
SERTOLI			
comprimento	3,94[b] ± 0,19	4,04[b] ± 0,19	4,82[a] ± 0,16
largura	2,34[b] ± 0,18	2,51[b] ± 0,37	5,18[a] ± 0,45
média	3,14[c] ± 0,10	3,27[b] ± 0,23	5,00[a] ± 0,26
ESPERMATOGÔNIA			
comprimento	3,76[b] ± 0,19	3,56[c] ± 0,19	4,69[a] ± 0,23
largura	3,66[a] ± 0,16	3,59[a] ± 0,16	3,38[b] ± 0,18
média	3,71[b] ± 0,12	3,57[c] ± 0,13	4,03[a] ± 0,16
ESPERMATÓCITO JOVEM			
comprimento	3,49[b] ± 0,12	3,52[b] ± 0,12	4,30[a] ± 0,40
largura	3,45[c] ± 0,12	3,54[b] ± 0,10	3,77[a] ± 0,14
média	3,47[b] ± 0,10	3,53[b] ± 0,09	4,04[a] ± 0,23
Continuação....			
ESPERMATÓCITO VELHO			
comprimento	4,58[b] ± 0,31	4,48[b] ± 0,25	7,72[a] ± 0,25
largura	4,76[b] ± 0,29	4,67[b] ± 0,30	7,90[a] ± 0,32
média	4,67[b] ± 0,27	4,57[b] ± 0,21	7,81[a] ± 0,21
ESPERMÁTIDE ARREDONDADA			
comprimento	2,00[a] ± 0,19	1,99[a] ± 0,22	0 ± 0
largura	2,01[b] ± 0,15	2,11[a] ± 0,18	0 ± 0
média	2,00[a] ± 0,13	2,05[a] ± 0,16	0 ± 0
ESPERMÁTIDE ALONGADA			
média	7,06[a] ± 0,37	7,09[a] ± 0,42	0 ± 0

Letras diferentes na mesma coluna indicam diferença estatística P<0,05 (Tukey).

Na Tabela 4 se observam as medidas dos diferentes núcleos das células espermatogênicas e somáticas dentro do túbulo seminífero de emas em diferentes épocas do ano. Em forma

geral os núcleos das células de Sertoli, espermatogônias, espermatócitos foram maiores em maio de 2007 em que a atividade reprodutiva estava diminuída. Este é o primeiro relato de aferição de núcleos celulares nesta espécie. Não temos explicação a respeito do menor tamanho nuclear fora da estação reprodutiva.

LEITE e CODENOTTI (2005) citam que no Rio Grande do Sul o período de reprodução da ema ocorre na primavera e verão. Desse modo as coletas de 2005 e 2006 ocorreram no período de reprodução. Já a coleta de maio de 2007 ocorreu em período não reprodutivo, assim durante as duas primeiras coletas havia atividade sexual e na última: repouso sexual.

No parênquima do epitélio seminífero foram observados conjuntos de células germinativas principalmente na região basal dos túbulos (agrupamento celular), esses possuíam coloração mais intensa quando coradas com hematoxilina e eosina (Figura 2 e 5). Não foi observada a presença de cápsula delimitando ou separando esses conjuntos de células no epitélio (Figura 6).

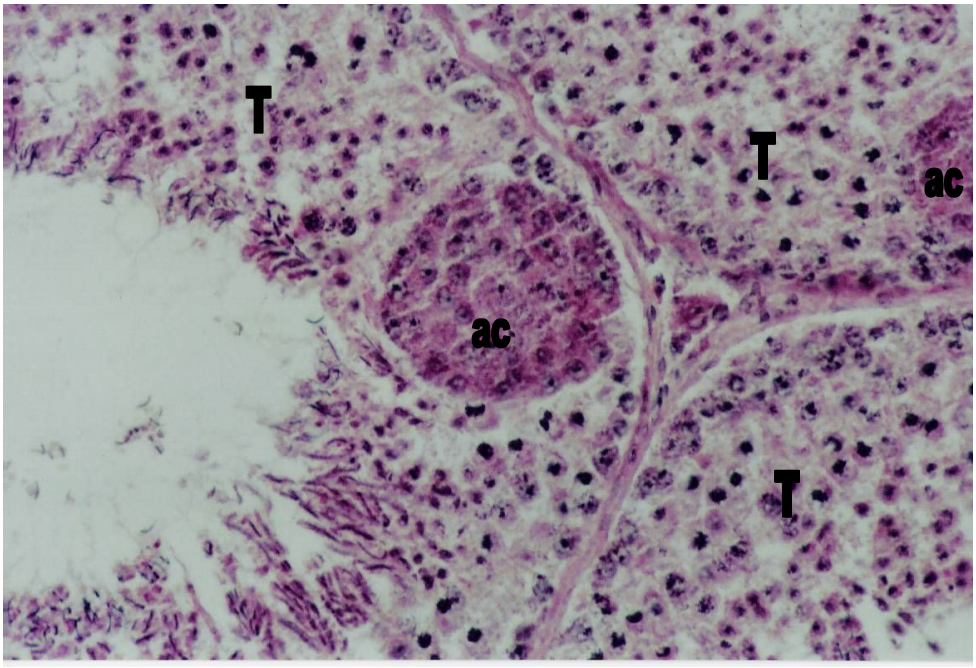

Figura 5: Fotomicrografia de agrupamento de células germinativas (ac) no epitélio de túbulo seminífero (T) de ema. Santa Maria/RS, dezembro de 2006. HE 1000 x.

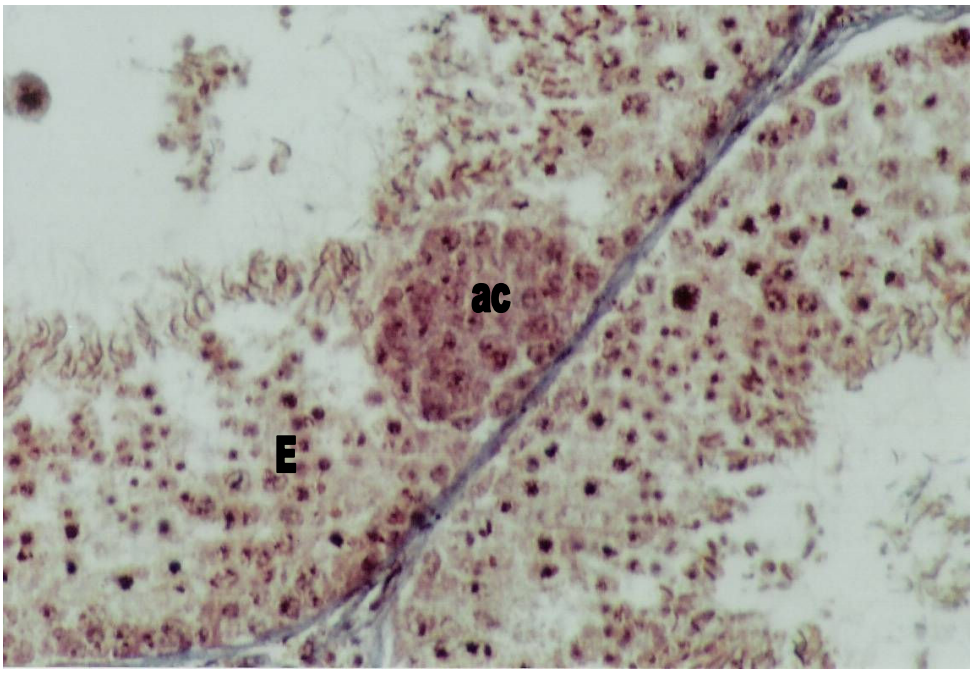

Figura 6: Fotomicrografia de túbulo seminífero de ema em período de atividade sexual na qual se observa que não há cápsula ou septo separando o agrupamento de células germinativas (ac) no epitélio seminífero (E). Santa Maria/RS, dezembro de 2006. Tricrômio de Masson 1000 x.

Na literatura não foram encontradas citações ou dados sobre a existência de conjuntos de células germinativas no epitélio seminífero formado uma estrutura à parte. RUSSEL e FRANÇA (1995) citam as células gigantes no parênquima testicular, porém estas são células multinucleadas resultantes da fusão de várias espermátides, espermatogônias com o citoplasma vacuolizado e com o núcleo picnótico. Na ema as células não possuíam citoplasma vacuolizado e nem núcleo picnótico (Figura 5). Observa-se que o conjunto celular não possuía cápsula, membrana composta de colágeno ou fibroblastos que a delimitava, como pode ser visualizado na Figura 6 corada com Tricrômio de Masson. Existem estudos em peixes e anfíbios que demonstram a formação de cistos no epitélio seminífero, mas o processo espermatogênico é diferente, com todas as fases da espermatogênese ocorrendo nos cistos, até o seu rompimento durante a espermiação (CALLARD et al., 1978).
Ao se comparar a histologia do parênquima testicular entre as três coletas, observa-se drásticas mudanças quanto ao volume dos túbulos seminíferos e diâmetro do lume, essas modificações também foram relatadas na codorna por BARALDI ARTONI et al. (1997), BARALDI ARTONI et al. (1999) e AIRE (2003), e no avestruz por MADEKUROZWA et al. (2002).
Nas coletas de novembro/2005 e dezembro/2006 o epitélio exibe variados tipos celulares com o processo espermatogênico visível (Figura 3), observou-se espermatogônias em toda a extensão basal dos túbulos, espermatócitos primários (leptóteno e paquíteno), porém nenhuma figura dessas células foi encontrada em anáfase, sabe-se que essa fase ocorre rapidamente (ORTAVANT, 1959) tanto em aves como em mamíferos, os espermatócitos

secundários apresentam pouca freqüência e foram escassamente visíveis nos cortes histológicos de emas, por apresentarem um tempo de vida muito curto. Nos cortes da coleta de maio/2007, não houve presença de espermátides arredondadas e alongadas.

As células de Sertoli apresentaram-se em sua maioria na parte basal do epitélio seminífero, altas e com formato colunar. Seu citoplasma corou-se fracamente sendo mais perceptível o núcleo com nucléolo, o primeiro era largo com forma triangular e possuía eucromatina, como citado no frango por outros pesquisadores (RUSSELL e PETERSON, 1984; ORTH et al., 1988; HESS et al., 1993; SHARP, 1994; FRANÇA e RUSSELL, 1998; GRISWOLD, 1998).

O tecido intersticial de emas era composto por dois principais componentes: o primeiro era uma lâmina fina e com células mióides alongadas que circulava os túbulos seminíferos, delimitando-os e a segunda consistia em fibras colágenas, entre os túbulos e formando áreas angulares adjacentes. Nesta última estavam também presentes vasos sanguíneos e células de Leydig com seu aspecto estreito e colunar, fibroblastos (Figura 7), células reticulo - endoteliais, tais como macrófagos, linfócitos e monócitos.

Nas lâminas referentes à primeira e segunda coleta, o interstício apresenta-se estreito, porém ao observá-lo nos cortes histológicos da terceira coleta, ocorreu aumento da sua superfície, com maior espaçamento entre as fibras colágenas que o compõe, a proporção volumétrica entre a primeira e segunda coleta comparadas a terceira, variou de 8,76±0,26 % para 22,04 ±1,8 % (Tabela 3) este fato se deve a que concomitantemente houve nesta última coleta diminuição proporcional do túbulo seminífero.

BARALDI ARTONI et al. (2007) estudaram a morfometria de túbulos seminíferos de perdiz (*Rynchotus rufescens*) ao longo do ano, observaram alterações morfológicas nos túbulos quanto ao diâmetro e altura do epitélio, essas estavam relacionadas com a estação do ano, possuindo período de atividade e repouso sexual, o período de maior atividade correspondeu a primavera (setembro) e a menor atividade o inverno (julho). Na primavera foram encontrados os seguintes valores de diâmetro do túbulo seminífero e altura do epitélio seminífero na perdiz: 315,9 ± 57,7 µm e 79,5 ± 22, 3 µm, e inverno encontraram os seguintes valores: 182,7 ± 54,9 µm e 49,6 ± 24,9 µm. Os números referentes às mensurações estudadas na perdiz foram superiores aos da ema, como o diâmetro do túbulo e maior altura do epitélio. Mas na ema as amplitudes numéricas entre as estações foram mais elevadas, ocorrendo até o total fechamento da luz tubular, devido à diminuição de seu diâmetro em maio de 2007. Já no período de atividade sexual, com a expansão dos túbulos seminíferos, o volume do tecido intersticial apresentou-se menor quando comparado ao período de repouso sexual. Esse fato ocorreu na ema e também é citado na perdiz por BARALDI ARTONI et al. (2007). Essa alteração sazonal é clara, pois no período de atividade o interstício é estreito e durante o repouso sexual é largo, isso se deve a expansão dos túbulos seminíferos na atividade sexual que comprimem o interstício, e durante o repouso, com a retração dos túbulos haverá espaço para uma expansão do interstício. Esses dados são similares aos encontrados no galo doméstico (NAGANO, 1962; LAKE, 1971; GUNAWARDANA e SCOTT, 1977).

PEIXOTO (2006) estudou o testículo do maracanã *Aratinga leucophthalma*. Relatou que esta espécie é sazonal com maior expansão dos túbulos seminíferos ocorrendo na primavera (novembro) e a menor ocorrendo no outono (maio). Este pesquisador encontrou os seguintes valores de proporção volumétrica do túbulo, interstício e diâmetro tubular, na

primavera: 89,2±3,3 %, 10,9±3,3% e 122,6±8,6 µm, respectivamente. E no outono 74,7±7,4 %, 25,3±7,4 % e 79,4±11,9 µm, respectivamente. Observa-se que a ema comportou-se como a maracanã, em relação a sazonalidade e que as medidas encontradas na ema estão mais próximas do maracanã do que as citadas na perdiz.

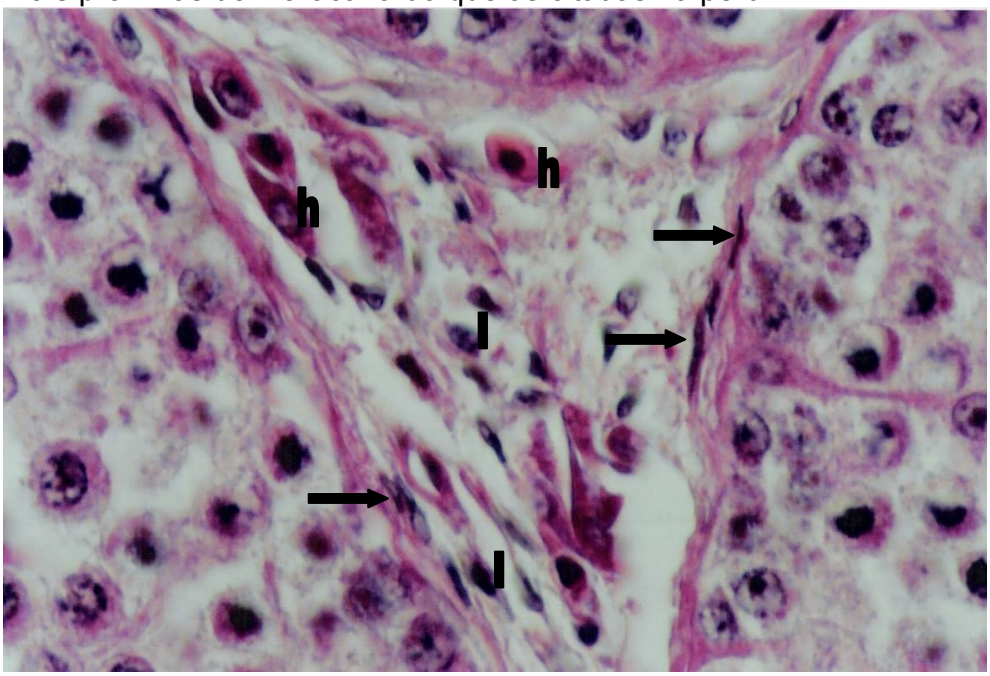

Figura 7: Fotomicrografia de tecido intersticial de ema, referente a terceira coleta. Observe as hemácias (h), células mióides (setas) e células de Leydig (l). Santa Maria/RS, maio de 2007. HE 1000 x.

Ao aplicar a correlação de Pearson entre todas as mensurações realizadas a maioria de seus resultados foi de baixa intensidade e não significativa. O tecido intersticial apresentou no período de repouso e atividade sexual as seguintes correlações: com o tecido conjuntivo 0,96 e 0,95, células de Leydig 0,76 e 0,46, vasos sanguíneos 0,66 e 0,38, respectivamente. No período de repouso sexual o interstício apresentava maior volume, assim já era esperada uma maior correlação entre esse e seus componentes comparados ao período de atividade sexual. Quanto ao túbulo seminífero no período de repouso e atividade sexual, as correlações foram: com o epitélio seminífero 0,97 e 0,33, lâmina própria -0,05 e 0,12, células mióides -0,095 e -0,43, lume -0,20 e 0,17, respectivamente. Aqui temos uma maior correlação entre o período de repouso com o epitélio e um número negativo dessa com o lume tubular. O fato é explicado porque no período de repouso, proporcionalmente, o lume tubular estava diminuído e assim o epitélio ocupava maior espaço, pela retração do lume.
Observando as espermátides alongadas em microscopia eletrônica de transmissão, observou-se que durante a formação do espermatozóide o material genético compactou-se em forma de grânulos de cromatina largos e eletro-densos, assim o núcleo assumiu um formato cilíndrico, estreito e longo (Figura 8), também foi observada na extremidade do material genético, no lado oposto ao flagelo, uma estrutura de forma aguda localizada no espaço subacrossomal ocupando quase toda a largura do material genético compactado (Figura 9).

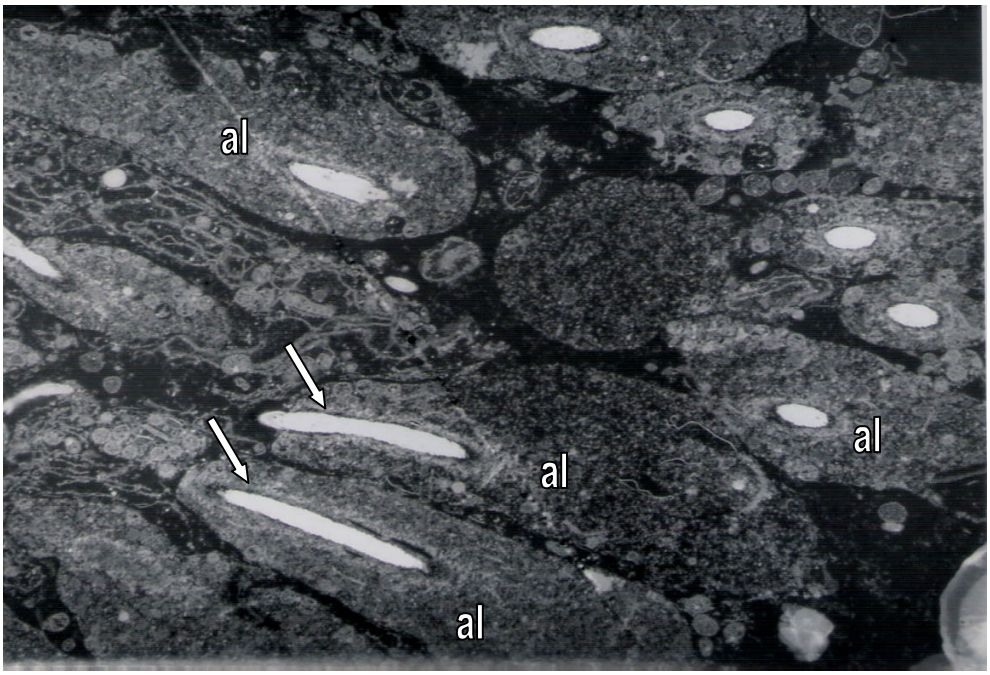

Figura 8: Eletromicrografia de espermátides alongadas (al) de *Rhea americana*, observe o alongamento e compactação do núcleo (seta). Santa Maria/RS, dezembro de 2006. 3000 x.

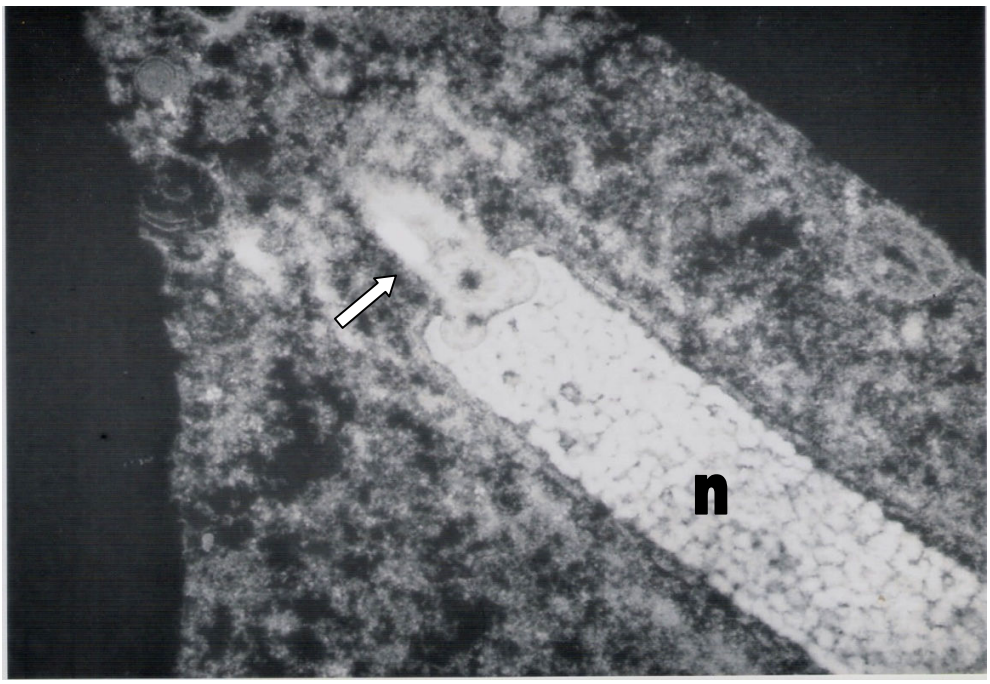

Figura 9: Eletromicrografia de espermátide alongada de *Rhea americana*, o núcleo (n) apresenta-se compactado e o material genético também. O núcleo assume uma forma cilíndrica e em sua extremidade uma estrutura aguda (seta). Santa Maria/RS, dezembro de 2006. 10.000 x.

À medida que se transformam nos espermatozóides as espermátides alongadas assumem cada vez mais uma forma estreita e longa, os espermatozóides no lume tubular são muito estreitos, a largura de sua cabeça é muito semelhante à largura de seu flagelo, por isso em aumentos menores foi difícil a visualização de seu acrossomo e a definição correta entre a transição da cabeça e o início da peça intermediária.
Durante a espermiogênese a espermátide arredondada sofre alterações morfológicas dando origem ao espermatozóide, nas aves não passeriformes esta transformação dividiu-se em doze passos tanto na codorna (LIN e JONES, 1993) como no peru (AIRE, 2003).
Durante o décimo passo o acrossomo está bem formado e esse acomoda uma estrutura aguda no espaço subacrossomal, chamada de *perforatorium*. O acrossomo e o *perforatorium* juntos foram relatados como complexo acrossômico por BACCETTI (1979). O *perforatorium* é uma estrutura fibrosa consistindo de filamentos paralelos de actina (CAMPANELA et al., 1979; BACCETTI et al., 1980), essa estrutura tem a função de sustentar o acrossomo, sendo descrito em várias aves não passeriformes: galo doméstico (LAKE et al., 1968; BAKST e HOWARTH, 1975; THURTON e HESS, 1987), no marreco (MARETTA, 1975), no avestruz (BACCETTI et al., 1991; SOLEY, 1993).
O *perforatorium* do acrossomo também foi observado nesse estudo (Figura 9), apresentando semelhanças as descritas pelos autores acima citados.
Por fim, não houve dificuldade em fixar e corar os cortes histológicos de emas, alguns autores citam dificuldade na fixação de cortes de codornas, galo e machos de galinha da Angola (NAGANO, 1962; LAKE, 1971; BUDRAS e SAUER, 1975; HESS et al, 1976; GUNAWARDANA e SCOTT, 1977; HESS e THURSTON, 1977; AIRE, 1979; AIRE et al, 1979; AIRE, 1980; BAKST, 1980; AIRE, 1982a; AIRE, 1982b; MIKAMI et al., 1988).

4. Conclusões

- Os dados apresentados de morfologia testicular de *Rhea americana* (medidas de diâmetros tubulares, proporção volumétrica, reserva testicular, diâmetros nucleares de células espermatogênicas e somáticas do túbulo seminífero) contribuem para o estudo da reprodução na espécie.
- Durante a microscopia eletrônica observou-se a formação do acrossomo nas espermátides e esse acomodava uma estrutura aguda no espaço subacrossomal, chamada de *perforatorium*.
- A ema (*Rhea americana*) apresenta sua reprodução dividida em dois períodos, um com produção de espermatozóides correspondente ao período de atividade sexual, ocorrendo entre a primavera-verão e outro de repouso sexual sem produção de espermatozóides, durante outono-inverno.
- Entre o período de atividade e repouso sexual foram observadas grandes alterações morfológicas na estrutura dos testículos.

Referências

1. AIRE, T. A. The epididymal region of Japanese quail (*Coturnix coturnix japonica*). **Acta anatomica**, Basel, v. 103, p. 305-312, 1979.

2. AIRE, T. A. The ductulli efferentes of the epididymal region of birds. **Journal of Anatomy**, London, v. 130, p. 707-723, 1980.

3. AIRE, T. A. The rete testis of birds. **Journal of Anatomy**, London, v. 135, p. 97-110, 1982a.

4. AIRE, T. A. Surface morphology of the ducts of the epididymal region of the drake (*Anas platyrhynchos*) as revealed by scanning and transmission electron microscopy. **Journal of Anatomy**, London, v. 135, p. 513-520, 1982b.

5. AIRE, T. A.; AYENI, J. S.; OLOWOOKORUN, M. O. The structure of excurrent ducts of the testis of the Guinea fowl (*Numida meleagridis*). **Journal of Anatomy,** London, v. 129, p. 633-643, 1979.

6. AIRE, T. A. Ultrastructural study of spermiogenesis in the turkey, *Meleagris galopavo*. **British Poultry Science**, London, v. 44, p. 674-682, 2003.

7. AMANN, R. P. Reproductive capacity of dairy bulls. III. The effect of ejaculation frequency, unilateral vasectomy and age on spermatogenesis **American Journal of Anatomy**, Philadelphia, v .110, n1, p 49-67, 1962.

8. BACCETTI, B. The evolution of acrossomal complex. In: FAWCETT, D. W.; BEDFORD, J. M. **The spermatozoon**. Munich: Urban and Schwarzenberg, 1979. p. 305-329.

9. BACCETTI, B.; BIBLIARDI, E.; BURRINI, A. G. The morphogenesis of *perforatorium*. **Journal of Ultrastructure Research**, Nova Iorque, v. 71, p. 272-287, 1980.

10. BACCETTI, B.; BURRINI, A. G.; FALCHETTI, E. Spermatozoa and relationships in Paleognath birds. **Biology of the Cell**, Paris, v. 71, p. 209-216, 1991.

11. BAKST, M. R. Luminal topography of the male chicken and turkey excurrent ducts system. **Scanning Electron Microscopy**, Chicago, v. 3, p. 419-425, 1980.

12. BAKST, M. R.; HOWARTH JR, B. The head, neck, midpiece of cock spermatozoa examinated with transmission electron microscope. **Biology of Reproduction**, Champaing,v. 12, p. 632-640, 1975.

13. BARALDI ARTONI, S. M.; ORSI, A. M.; LAMANO-CARVALHO, T. L.; LOPES, R. A. The annual testicular cycle of the domestic quail (*Coturnix coturnix japonica*) testis. **Anatomia, Histologia, Embryologia**, Berlin, v. 26, p. 337-339, 1997.

14. BARALDI ARTONI, S. M.; ORSI, A. M.; CARVALHO, T. L. L.; VICENTINI, C. A.; STEFANINI, M. A. Seasonal morphology of the domestic quail (*Coturnix coturnix japonica*) testis. **Anatomia, Histologia, Embryologia**, Berlin, v. 28, p. 217-220, 1999.

15. BARALDI ARTONI, S. M.; BOTTINO, F.; OLIVEIRA, D.; SOUBE FRANZO, V.; AMOROSO, L.; ORSI, A. M.; CRUZ, C. Morphometric study of *Rynchotus rufencens* testis throughout the year. **Brazilian Journal of Biology**, São Carlos, v. 67, p. 363-367, 2007.

16.BRILLARD, J. P.; REVIERS, M. Testis development and daily sperm output in guinea-fowl raised under constant daily photoperiods. **Reproduction, Nutrition, Developpment**, Paris, v. 21, p. 1105-1112, 1981.

17. BUDRAS, K. D.; SAUER, T. Morphology of the epididymis of the cock (*Gallus domesticus*) and its effect upon the steroid sex hormone synthesis. I. Ontogenesis, morphology and distribution of the epididymis. **Anatomy and Embryology**, Berlin, v. 148, p. 175-196, 1975.

18. CALLARD, .IP., CALLARD, G.V., LANCE V, BOLAFFI J.L, ROSSET J.S. Testicular regulation in nonmammalian vertebrates. Biology of Reproduction. v. 18, n. 1, p. 16-43, 1978.

19. CAMPANELLA, C. G.; GABBIANI, G.; BACCETTI, B.; BURRINI, A. G.; PALLINI, V. Actin and myosin in the vertebrate acrossome region. **Journal of Submicroscopic Region**, Bolonha, v. 11, p. 223-240, 1979.

20. CLERMONT, Y. Structure de lèpthélium séminal et mode de renouvelement des spermatogonies chez le canard. **Archives d'Anatomie Microscopique et de Morphologie Experimentale**, Paris, v. 47, p. 47-66, 1958.

21. FRANÇA, L. R.; RUSSELL, L. D.; The testis of Domestic Animals. In: MARTINEZ, F.; REGADERA, J. **Male Reproduction. A multidisciplinary overview**.1º ed., Madri: Churchill Livingstone, 1998. p. 197-219.

22. GRANT, D. A.; HJERTEN, S. Some observations on the choice of detergent for solubilization of the human erythrocyte membrane. **Biochemical Journal**, Londres, v.164, p. 465-468, 1977.

23. GRISWOLD, M. D. The central role of Sertoli cells in spermatogenesis. **Seminars in cell & developmental biology**, London, v. 9, p. 411-416, 1998.

24. GUNAWARDANA, V. K ; SCOTT, A. D. Ultrastructural studies on the differentiation of spermatids in the domestic fowl. **Journal of Anatomy,** London, v 124, p. 741-755, 1977.

25. HAMNER, W. M. photoperiodid controlo f the annual testicular cycle in the house finch, *Carpodacus mexicanus*. **General and Comparative Endocrinology**, San Diego, v. 7, p. 224-233, 1966.

26. HESS, R. A.; COOKE, P. S.; BUNICK, D.; KIRBY, J. D. Adult testicular enlargement induced by neonatal hypothyroidism in accompanied by increased Sertoli cell and germ cell number. **Endocrinology**, Baltimore, v. 132, p. 2607-2613, 1993.

27. HESS, R. A.; THURSTON, R. J. Ultrastructure of the epithelial cells in the epididymal region of the turkey (*Meleagris gallopavo*). **Journal of Anatomy,** London, v 124, p. 765-778, 1977.

28. HESS, R. A.; THURSTON, R. J.; BIELLIER, H. V. Morphology of epididymal region and ductus deferens of the turkey (*Meleagris gallopavo*). **Journal of Anatomy,** London, v 122, p. 241-252, 1976.

29. HODGES, R. D. The reproductive system. I. The male reproductive system. In: HODGES, R. D. **The histology of the fowl**. 1º ed., London: Academic Press, 1974, p. 300-326.

30. JOHNSON, L. Efficiency of spermatogenesis. **Microscopy Research and Technique**, Nova Iorque, v. 32, p. 385-422, 1995.

31. KRETSER, D. M.; LOVELAND, K. L.; MEINHARDT, A.; SIMORANGKIR, D.; WREFORD, N. Spermatogenesis. **Human Reproduction**, Oxford, suplemento 1, p. 1-8, 1998.

32. LAKE, P. E. The male in reproduction. In: BELL, D. J.; FREEMAN, B. M. **Physiology and Biochemistry of the Domestic Fowl**. Nova Iorque: Academic Press, 1971. v. 3, p. 1411-1447.

33. LAKE, P. E.; SMITH, W.; YOUNG, D. The ultrastructure of the ejaculated fowl spermatozoon. **Quartely Journal of Experimental Physiology**, Cambridge, v. 53, p. 356-366, 1968.

34. LEITE, M. A. S.; CODENOTTI, T. L. Comportamento parental de machos da ema *Rhea americana* (Linnaeus, 1758), em Ambiente Natural, no Rio Grande do Sul. **Revista de Etologia**, São Paulo, v. 7, n. 1, p. 43 – 47, 2005.

35. LIN, M.; JONES, R. C. Spermiogenesis and spermiation in the Japanese quail (*Coturnix coturnix japonica*), **Journal of Anatomy**, London, v. 183, p. 481-490, 1993.

36. LUNA, L. G. **Manual of histologic staining methods of the armed forces institute of pathology**. 3.ed. New York : McGraw-Hill Book, 1968. 258p.

37. MADEKUROZWA, M. C.; CHABVEPI, T. S.; MATEMA, S.; TEERDS, K. J. Relationship between seasonal changes in spermatogenesis in the juvenile ostrich (*Strutio camelus*) and the presence of the LH receptor and 3β-hydroxysteroid dehydrogenase. **Reproduction**, Cambridge, v. 123, p. 735-742, 2002.

38. MALECKI, I.A.; MARTIN, G.B.; O`MALLEY, P.J.; MEYER, G.T.; TALBOT, R.T.; SHARP, P.J. Endocrine and testicular changes in a short-day seasonally breeding bird, the emu (*Dromaius novaehollandiae*), in southwestern Australia. **Animal Reproduction Science**, Amsterdam, v.53, p.143-155, 1998.

39. MARCHAND, C. R. Étude ultrastructurale de la spermatogenèse du canard de barbarie (*Cairina moschata*). **Biologie Cellulaire**, Paris, v. 29, p. 193-201, 1977.

40. MARETTA, M. Ultrastructure of the spermatozoon of the drake. I. Head. **Acta Veterinaria Hungarica**, Budapeste, v. 25, p. 47-52, 1975.

41. MIKAMI, S. I.; YAMADA, S.; HASEGAWA, Y.; MIYAMOTO, K. Localization of avian LHRH-immunoreactive neurons in the hypothalamus of the domestic fowl, *Gallus domesticus*, and the Japanese quail, *Coturnix coturnix*. **Cell and Tissue Research**, Nova Iorque, v. 251, p. 51–58, 1988.

42. NAGANO, T. Observation on the fine structure of the developing spermatid in the domestic chicken. **Journal of Cell Biology**, Nova Iorque, v. 14, p.193-205, 1962.

43. NICHOLLS, T. J.; GOLDSMITH, A. R.; DAWSON, A. Photofractoriness in birds and comparison with mammals. **Physiological Reviews**, Baltimore, v. 68, p. 133-176, 1988.

44. ORTAVANT, R. Spermatogenesis and morphology of the spermatozoon. In: COLES, H. H.; CUPPS, P. T. **Reproduction in Domestic Animals**. 1º ed, London, Academic Press, 1959. p. 1-50.

45. ORTH , J. M. ; GUNSALUS, G. L. ; LAMPERTI, A. A. Evidence from Sertoli cell-depleted rats indicates that spermatids number in adults depends on numbers of Sertoli cells produced during perinatal development. **Endocrinology**, Baltimore, v. 122, p. 787-794, 1988.

46. OZGBE, P. C.; AIRE, T. A.; MADEKUROZWA, M. C.; SOLEY, J. T. Morphological and immunohistochemical study of testicular capsule and peritubular tissue of emu (*Dromaius novaehollandiae*) and ostrich (*Struthio camelus*). **Cell and Tissue Research**, Nova Iorque, v. 332, p. 151-158, 2008.

47. PEIXOTO, J. V. **Avaliação morfofuncional do testículo e do processo espermatogênico do periquitão-maracanã (*Aratinga leucophthalma* MULLER, 1776) adulto, mantido em cativeiro, nas diferentes estações do ano**. 2006. 39 f. Dissertação (Mestrado em Medicina Veterinária) – Programa de Pós Graduação em Medicina Veterinária, Universidade Federal de Viçosa, Viçosa, MG.

48. RUSSELL, L. D.; FRANÇA, L. R. Building a testis. **Tissue & Cell**, Essex, v.27, p.129-147, 1995.

49. RUSSELL, L. D.; PETERSON R. N. Determination of the elongate spermatid – Sertoli cell and ratio in various mammals. **Journal of Reproduction and Fertility**, Cambridge, v. 70, p. 635-664, 1984.

50. SAS Institute. **SAS/STAT User´s Guide 8.0**. Cary: SAS Institute, 1997.

51. SCHWAB, R. G. Light – induced prolongation of spermatogenesis in the European Starling, *Sturnus vulgaris*. **Condor: magazine of western ornithology**, Los Angeles, v. 72, p. 466-470, 1970.

52. SHARMA, G. P.; GUPTA, B. L.; NAYAR, K. K. Spermatogenesis of the domestic fowl, *Gallus domesticus*. **Research Bulletin of the Panjab University**, v. 93, p. 139-151, 1956.

53. SHARP, R. M. Regulation of spermatogenesis. In: KNOBIL, E.; NEILL, J. D. **The physiology of reproduction**. Nova Iorque: Raven Press, 1994. p. 1363-1434.

54. SOLEY, J. T. Ultrastructure of ostrich (*Struthio camelus*) spermatozoa I. Transmission electron microscopy. **Onderstepoort Journal of Veterinary Research**, Pretoria, v. 60, p. 119-130, 1993.

55. SOLEY, J. T. Nuclear morphogenesis and the role of the manchette during spermatogenesis in the ostrich (*Struthio camelus*). **Journal of Anatomy**, Londres, v. 190, p. 563-576, 1997.

56. SOLEY, J. T.; ROBERTS, D. C. Ultrastructure of ostrich (*Struthio camelus*) spermatozoa II. Scaning electron microscopy. **Onderstepoort Journal of Veterinary Research**, Pretoria, v. 61, p. 239-246, 1994.

57. TANAKA, K.; MATHER, F. B.; WILSON, W. O. the effect of photoperiods on early growth of gonads and on anterior pituitary gonadotrophin in coturnix. **Poultry Science,** Champaign, v. 43, p. 1368-1369, 1964.

58. THURSTON, J. R.; HESS, R. A. Ultrastructure of spermatozoa from domesticated birds: comparative study of turkey, chicken and guinea fowl. **Scanning Microscopy**, Chicago, v. 1, p. 1829-1838, 1987.

59. WEIBEL, E. R.; KISTLER, G. S.; SCHERLE, W. F. Practical stereological methods for morphometric cytology. **Journal of Cell Biology**, Nova Iorque, v. 30, p. 23-38, 1966.

CAPÍTULO 4 – ASPECTOS DA MORFOLOGIA MICROSCÓPICA EPIDIDIMÁRIA E *RETE TESTIS* EM EMA *Rhea americana* (LINNEAUS - 1758) AVES

RESUMO

O objetivo desta pesquisa foi estudar a morfologia microscópica do epidídimo, para isto, foram utilizadas 54 emas sexualmente maduras, criadas comercialmente em Santa Maria/RS. Durante abate, coletou-se o epidídimo e esse foi submetido à fixação em Bouin. Na microscopia ótica estimou-se o diâmetro médio dos ductos epididimários, a altura do epitélio, o diâmetro médio de seu lume e o volume relativo dos componentes de todo o tecido, também a presença de espermatozóides e estruturas de superfície celular. Adicionalmente foram realizados cortes para estudo em microscopia eletrônica de transmissão. As coletas foram realizadas em novembro de 2005 (n= 14), dezembro de 2006 (n= 20) e maio de 2007 (n= 20). Nos cortes das coletas de dezembro/2006 e maio/2007, a média do diâmetro tubular foi: 79,1 e 58,1 µm, altura do epitélio: 24,0 e 52,2 µm, diâmetro do lume: 55,0 e 5,8 µm, ($p<0,05$) respectivamente. Em relação à proporção volumétrica foram encontrados os seguintes valores: volume do epitélio 36,2 e 80,4 %, lume sem espermatozóide 19,6 e 3,0 %, lume com espermatozóide 5,4 e 0,0 %, tecido intersticial 35,4 e 12,0 %, vasos sanguíneos 3,5 e 4,6 %, estruturas de superfície celular 1,4 e 0 %, lâmina própria 1,4 e 3,2 %, artefatos da técnica 0,3 e 1,3 %, ($p<0,05$) para as coletas de dezembro/2006 e maio/2007, respectivamente. Os cortes transversais dos ductos epididimários possuem forma circular e nos cortes das duas primeiras coletas encontraram-se espermatozóides em seu lúmen. A passagem dos períodos de atividade para o de repouso sexual foi marcante no epitélio epididimário, pois no primeiro esse era exuberante com atividade pronunciada, já no segundo não foi possível diferenciar os tipos celulares. Estes dados confirmam estações de repouso e atividade sexual nesta espécie representada pelo outono-inverno e primavera-verão, representados na ema (*Rhea americana*) por dois períodos, um com presença de espermatozóides no lume (correspondente ao período de atividade sexual). Entre o período de atividade e repouso sexual foram observadas grandes alterações morfológicas na estrutura dos epidídimos. No período de repouso o lume do túbulo estava obliterado ou sua abertura era insignificante. Foram apresentados dados de medidas microscópicas epididimárias (diâmetro dos túbulos, altura do epitélio, diâmetro do lume), medidas de proporção volumétrica (epitélio, lume sem presença de espermatozóides, lume com espermatozóides, tecido conjuntivo, vasos sanguíneos, estruturas de superfície celular – cílios - estereocílios, lâmina própria e artefatos da técnica na espécie.

Palavras-chave: Diâmetro epididimário, Epidídimo, Proporção volumétrica, Ratitas, Reprodução, Sazonalidade, Ducto epididimário.

ABSTRACT

The purpose of this research was studied the histology and function of rhea's epididymis epithelium in three times: November/2005 (n=14), December/2006 (n= 20) and May/2007

(n= 20), to observe and compare the differences were occurred in these distinct times. Were studied epididymis from 54 rheas, breed in Santa Maria/RS/Brazil. During commercial slaughter, the epididymis were collected and fixed in Bouin. The optical microscopy measures the cellular structure, types of cells, tubules and stereological values like´s epididymis epithelium diameters, lumen, thickness, relative volume of tissue structure. Additionally electron microscopy was studied. In December/2006 and May/2007, the media of epididymis tubular diameter was: 79.1 and 58.1 µm, epithelium thickness: 24.0 and 52.2 µm, lumen diameter: 55.0 and 5.8 µm, respectively. About the volumetric proportion were found the following values: epithelium volume 36.2 and 80.4 %, lumen without spermatozoon 19.6 and 3.0 %, lumen with spermatozoon 5.4 and 0.0 %, intesticium 35.4 and 12.0 %, blood vessels 3.5 and 4.6 %, structures in cellular superficies 1.4 and 0 %, lamina 1.4 and 3.2 %, artifacts 0.3 and 1.3 %, respectively. The epididymis ducts has circular form in transverse sections with spermatozoon only in November/2005 and December/2006. The Rhea's epididymis morphology was similar than the ostrich, rooster and Japanese quail. Were showed data's of stereological microscopy (tubular diameter, epithelium thickness, lumen diameter), volumetric proportion, in percentage (epithelium, lumen without spermatozoon, lumen with spermatozoon, intesticium, blood vessels, structures in cellular superficies – cilium - estereocilium, lamina and artifacts in this specie.
Key words: Epididymis, Epididymis diameter, Epididymis tubule, Ratites, Reproduction, Seasonality, Volumetric proportion

1. Introdução

Conhecimentos sobre a morfologia do epidídimo respondem questões sobre a reprodução de determinada espécie e a maturação dos espermatozóides. Esse órgão, na ema, é pobremente estudado, poucos estudos são citados na literatura (BUDRAS e MEIER, 1981). Diferenças foram relatadas entre os epidídimos de galiformes e anseriformes (BAKST, 1980), demonstrando que o epidídimo não é igual entre espécies de aves. Diversos autores afirmaram que o epidídimo em aves domésticas, como: o galo, pato, codorna, e até o avestruz apresentaram similaridade entre as espécies, mas com algumas diferenças, como por exemplo, os tipos celulares que compõe o ducto epididimário (TINGARI, 1971; BUDRAS e SAUER, 1975; HESS et al., 1976; HESS e THURSTON, 1977; AIRE,1979; AIRE et al., 1979; AIRE, 1980; BUDRAS e MEIER, 1981; AIRE, 1982a; AIRE, 1982b; BARALDI ARTONI, 1993). A *Rhea americana* ainda é uma espécie onde este órgão não foi estudado, em relação a sua morfologia microscópica.

O objetivo deste trabalho foi estudar a morfologia e descrever a microscopia do epidídimo de ema durante três períodos diferentes do ano. Na intenção de fornecer subsídios de referência para outras investigações, auxiliando no entendimento da maturação do espermatozóide, e sua relação com a fertilidade da espécie.

2. Material e Métodos

Local e animais

Foram utilizadas 54 emas sexualmente maduras com idade média de 2,5 ± 0,5 anos, peso corporal médio de 30,12 ± 1,87 Kg, procedentes de criatório comercial e abatidas em frigorífico credenciado pelo Serviço de Inspeção Federal (SIF). Foram realizadas três coletas em novembro de 2005 (n= 14), dezembro de 2006 (n= 20) e em maio de 2007 (n= 20). Os animais eram provenientes de um único criatório localizado no município de Santa Maria-RS: latitude -29° 41', longitude + 53° 48' = + 3h 35m, altitude média de 151 m, clima subtropical úmido, temperatura média anual de 26,37°C e fotoperíodo anual variando de 10,0 a 14,2 horas/dia. Os dados climáticos do período de estudo encontram-se na Tabela 1 e foram colhidos na Estação Metereológica de Santa Maria – Instituto Nacional de Metereologia (INMET). Todos os animais foram submetidos ao mesmo manejo, sendo que alimentação oferecida era constituída de ração comercial peletizada com os seguintes níveis nutricionais: Cálcio (máx.) 1,8%, Extrato Etéreo (mín.) 2%, Fósforo (mín.) 0,65%, Matéria Fibrosa (máx.) 12%, Matéria Mineral (máx) 16%, Proteína Bruta (mín.) 16 %, Umidade (máx.) 13%. A empresa possuía Licença de Criação Comercial, Registro IBAMA n° 652515, para a pesquisa foi obtido junto ao IBAMA a Licença de Pesquisa 058/2005.

TABELA 1 - Médias, números máximos e mínimos de umidade e radiação durante os períodos de coleta, novembro de 2005, dezembro de 2006 e maio de 2007 – Santa Maria, RS.

	Umidade (%)			**Radiação (KJm^2)**		
	med	**max**	**min**	**med**	**max**	**min**
novembro/2005	**76,0**	**78,5**	**73,5**	**1139,8**	**3715**	**-4**
dezembro/2006	**74,3**	**79,5**	**73,1**	**1058,7**	**3802**	**-4**
maio/2007	**54,0**	**57,1**	**52,0**	**658,1**	**2249**	**-4**

Fonte: Estação Metereológica de Santa Maria – Instituto Nacional de Metereologia (INMET).

Coleta, preparação do tecido, microscopia de luz e parâmetros estereológicos

Durante abate comercial, amostras das porções cranial, medial e caudal dos epidídimos foram coletadas, cortadas em forma cúbica com cerca de 1 cm^3, imersas em Bouin por 12 horas, lavadas em água corrente e depois colocadas em álcool 70° GL, transportadas até o laboratório e processadas. Quinze amostras da primeira coleta foram imersas em formalina 10% tamponada, de modo a comparar as fixações. Posteriormente foram desidratadas em série de álcool, diafanizadas em série de xilol e embebidas em parafina, posteriormente cortadas em micrótomo com espessura de 4 µm. Os cortes foram corados com hematoxilina de Harris e eosina (LUNA, 1968), cortes de dez animais de cada coleta também foram

corados com Tricrômio de Masson de modo a visualizar as fibras colágenas. Identificaram-se, *rete testis*, túbulos eferentes proximais, distais e de conexão e o túbulo do epidídimo, com seus tipos celulares, presença de estruturas na superfície celular como cílios e estereocílios. Mensurou-se o diâmetro do túbulo epididimário, diâmetro do lume, espessura do epitélio, e estes foram estimados da média de dez túbulos em um corte e cinco cortes de cada animal, fazendo assim 50 mensurações por epidídimo. As porções cranial, medial e caudal foram distribuídas aleatoriamente durante esta mensuração, assim em um animal os cinco cortes foram escolhidos aleatoriamente em relação as suas porções. Somente partes do túbulo com formato próximo ao circular foram utilizadas. O diâmetro do túbulo, do lume e a espessura do epitélio foram mensurados traçando duas linhas, uma vertical e outra horizontal, formando um ângulo de 90º entre estas (de acordo com o proposto por WEIBEL *et al.*, 1966), em microscópio binocular, aumento de 40x. O software Axio Vision® 3.0.6 sp4 (Carl Zeiss, GmbH) foi utilizado nestas mensurações. A proporção volumétrica das estruturas do epidídimo contou com as seguintes observações: epitélio, lume sem presença de espermatozóides, lume com espermatozóides, tecido conjuntivo, vasos sanguíneos, estruturas de superfície celular (cílios e estereocílios), lâmina própria e artefatos da técnica, que foram mensuradas através da técnica de contagem de pontos com auxílio de ocular graticulada com pontos equidistantes Carl Zeiss KLP8x/18®, objetiva de 40x e expressos em porcentagem. Também proporções que consistiram na soma de algumas estruturas: como a proporção volumétrica do ducto epididimário, que foi a soma do lume mais epitélio mais estruturas de superfície celular e lâmina própria. O tecido intersticial foi à soma de tecido conjuntivo mais vasos sanguíneos. O número de mensurações da proporção volumétrica foi à contagem de 1000 pontos em uma lâmina, anotando os pontos relativos a cada item estudado.

Microscopia eletrônica de transmissão

Nas coletas de dezembro de 2006 e maio de 2007 coletaram-se amostras para microscopia eletrônica. Foram utilizados epidídimos de dois machos, de cada coleta, distribuídos aleatoriamente. Depois de realizada a coleta, os tecidos foram cortados em fragmentos com cerca de 1 mm^3, imersos em glutaraldeído 1% tamponado em fosfato de sódio 0,1 M, pH 7,2 por 2h, após este período o fixador foi desprezado, as peças então foram lavadas cuidadosamente com água destilada, pós-fixados com tetróxido de ósmio 2% por mais 2h, novamente lavadas com água destilada e então imersos em álcool 70% e transportados ao laboratório, em que passaram por série de álcool e acetona, incluídos em resina Epon 812. Os blocos foram transportados ao Setor de Microscopia Eletrônica da Universidade Federal de Uberlândia, cortados em ultramicrótomo com 0,5 µm e depois em cortes ultrafinos com 60 nm de espessura, contrastados com acetato de uranila 2% e citrato de chumbo 2% por 5 minutos e analisados em Microscópio eletrônico de transmissão Carl Zeiss, fotografadas e reveladas por técnicas tradicionais.

Análise estatística

Foram calculadas as médias e desvios – padrão das medidas microscópicas epididimárias (diâmetro do túbulo, altura do epitélio, diâmetro do lume) das três coletas, também das medidas de proporção volumétrica estudada (epitélio, lume sem presença de

espermatozóides, lume com espermatozóides, tecido conjuntivo, vasos sanguíneos, estruturas de superfície celular, lâmina própria, artefatos da técnica, túbulo epididimário e tecido intersticial). As médias obtidas entre as coletas foram comparadas pela análise de variância (Tukey, $p<0,05$). Também foram calculados índices de correlação de Pearson, com 1% de significância. Foram utilizados os procedimentos Proc Means, Proc GLM e Proc Corr do pacote estatístico SAS (1997).

3. Resultados e Discussão

O epidídimo da *Rhea americana* se forma posteriormente a *rete testis* e os ductos eferentes proximais e distais, de conexão e epididimais (Figura 1).

Figura 1: Fotomicrografia do epidídimo de *Rhea americana*. Observe a transição da *Rete testis* (R) e os ductos eferentes proximais (P) e distais (D), a *Rete testis* é separada do restante do epidídimo por tecido conjuntivo (C). Santa Maria/RS, novembro de 2005. HE 100 x.

Os túbulos seminíferos desembocam diretamente na *Rete testis*, os ductos eferentes proximais são uma conexão entre a *Rete testis* e o ducto epididimário. Na transição entre a *Rete testis* e o epidídimo se observaram que essas áreas eram largamente separadas por tecido de conexão fibroso e várias fibras colágenas (Figura 2). Macroscopicamente os ductos da *Rete testis* apresentaram partes no interior da túnica albugínea, próximo ao testículo e outros na região extra-testicular, próximo ao epidídimo. A maior parte da *Rete testis* foi observada na porção próxima ao epidídimo com vários ductos conectados longitudinalmente formando cisternas que se conectavam com os ductos eferentes e entre eles havia grande quantidade de tecido conjuntivo com fibras colágenas em sentido longitudinal (Figura 2).

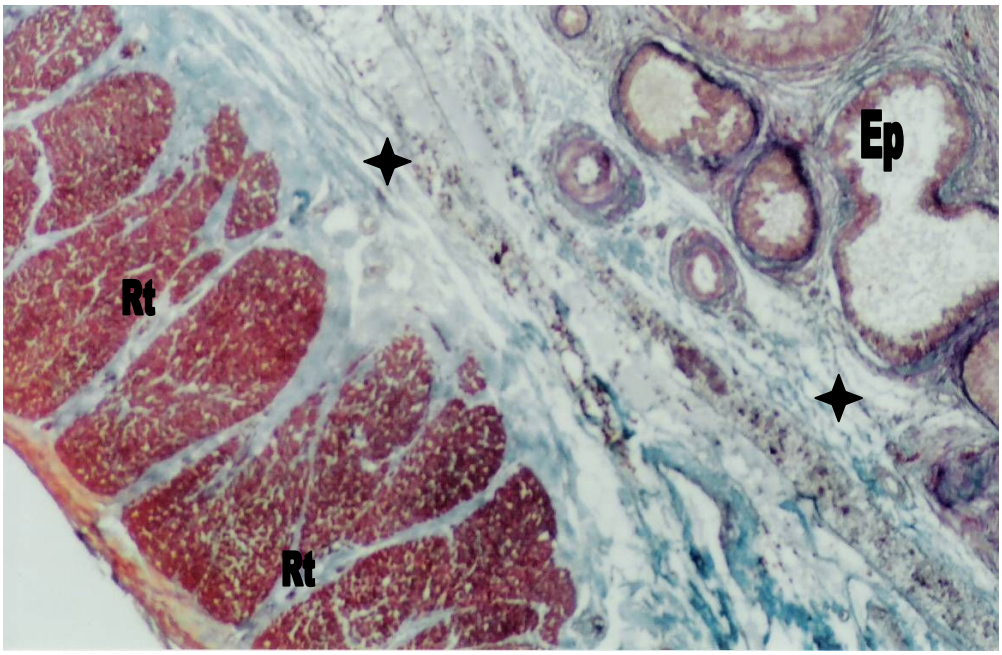

Figura 2: Transição da *Rete testis* (Rt) e os ductos epididimários (Ep) de ema. Observa-se que esta transição possui grande presença de tecido conjuntivo (asteriscos) com fibras colágenas. Santa Maria/RS, novembro de 2005. Tricrômio de Masson, 100x.

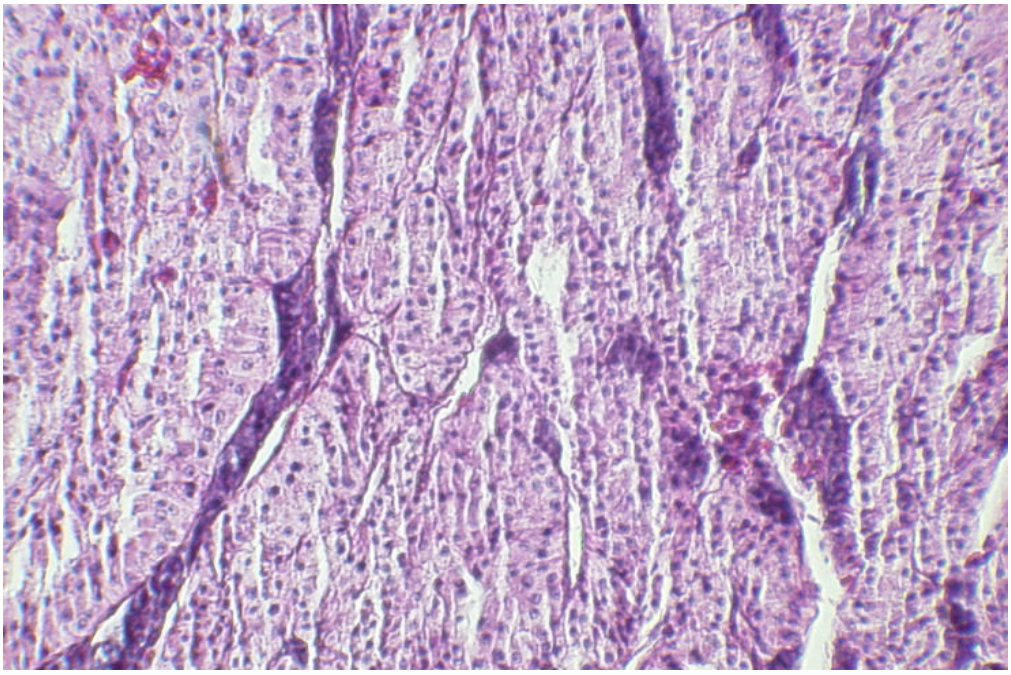
Figura 3: Fotomicrografia da *Rete testis*, esse é formado por células cubóides e epitélio pseudoestratificado. Santa Maria/RS, novembro de 2005. HE 200x.

O epitélio da *Rete testis* apresentou-se cubóide e pseudoestratificado com células não ciliadas (Figura 3). As suas células foram bem visíveis, quando comparadas ao de outros estudos, como no pato (AIRE 1982b) também é citado na literatura (AIRE e SOLEY, 2003) que o epitélio da *Rete testis* na maioria das aves apresenta-se pseudoestratificado, mas no avestruz ele é um epitélio simples. Na ema esse tecido observou-se como descrito na maioria.

Os ductos eferentes proximais possuem epitélio cubóide simples, com células ciliadas e não ciliadas (Figura 4). Estes túbulos têm as células com núcleos celulares alongados no plano horizontal, ocupando a porção basal do citoplasma (Figura 4). As superfícies apicais das células não ciliadas apresentam uma substância amorfa.

Figura 4: Fotomicrografia de ducto eferente proximal exibindo epitélio cubóide simples, com substância amorfa na superfície celular (Circulo). Santa Maria/RS, novembro de 2005. HE, 1000x.

A estrutura da superfície luminal dos ductos eferentes possui grande concentração de cílios, esses são relacionados ao transporte e re-absorção de fluidos, na qual os espermatozóides estão suspensos, esses fatos também foram observados por AIRE e SOLEY (2000) no avestruz. Segundo CLULOW e JONES (1982), CLULOW e JONES (1988), na codorna aproximadamente 86% do fluido que entra no epidídimo procedente do testículo seria re-absorvido nos ductos eferentes proximais. A estrutura destes na ema foi similar ao da codorna com várias células ciliadas, mas entre elas havia células não ciliadas também. AIRE (1982a, b) cita que essa célula seria a responsável diretamente pela re-absorção dos fluidos luminais, e nomeia-a de célula “Tipo I”. Na *Rhea americana* os ductos eferentes proximais possuíam as células ciliadas e não ciliadas.

Os ductos eferentes distais possuíam epitélio pseudoestratificado, com cílios (Figura 5, 6 e 7). Estes exibem uma estrutura epitelial, nos cortes, mais uniforme do que os túbulos eferentes proximais, este epitélio consiste em pseudoestratificação celular com predominância de células ciliadas. Observaram-se acúmulo de espermatozóides em seu lume (Figura 5).

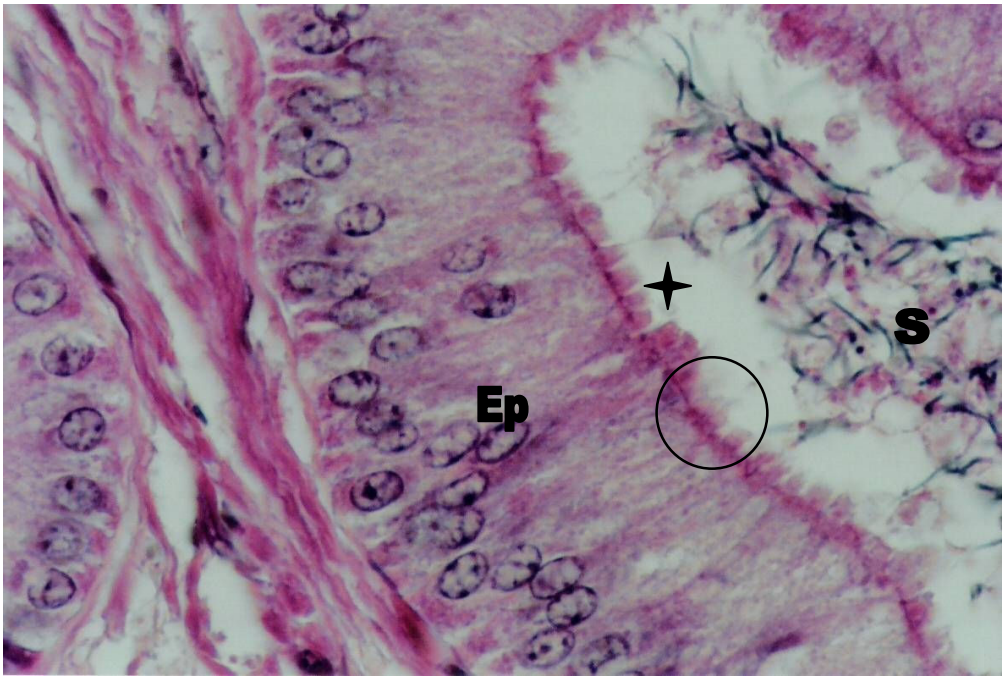

Figura 5: Epitélio do ducto eferente distal (Ep). Observe a Pseudoestratificação do seu epitélio com estruturas no ápice das células (asterisco), e espermatozóides no lume (S), também substância amorfa na superfície celular (Círculo). Santa Maria/RS, dezembro de 2006. HE 1000x.

Nas Figuras 6 e 7 pode-se observar através da microscopia eletrônica de transmissão a estrutura dos cílios que compõe a superfície do epitélio. Esses são compostos por um par de microtúbulos centrais e nove pares de microtúbulos externos. Na microscopia ótica, inicialmente observaram-se estrutura de superfície celular (Figura 5), que não foi possível diferenciar se eram cílios ou estereocílios. Com as imagens de microscopia eletrônica permitiu-se confirmar a presença de cílios no epitélio do túbulo eferente distal.

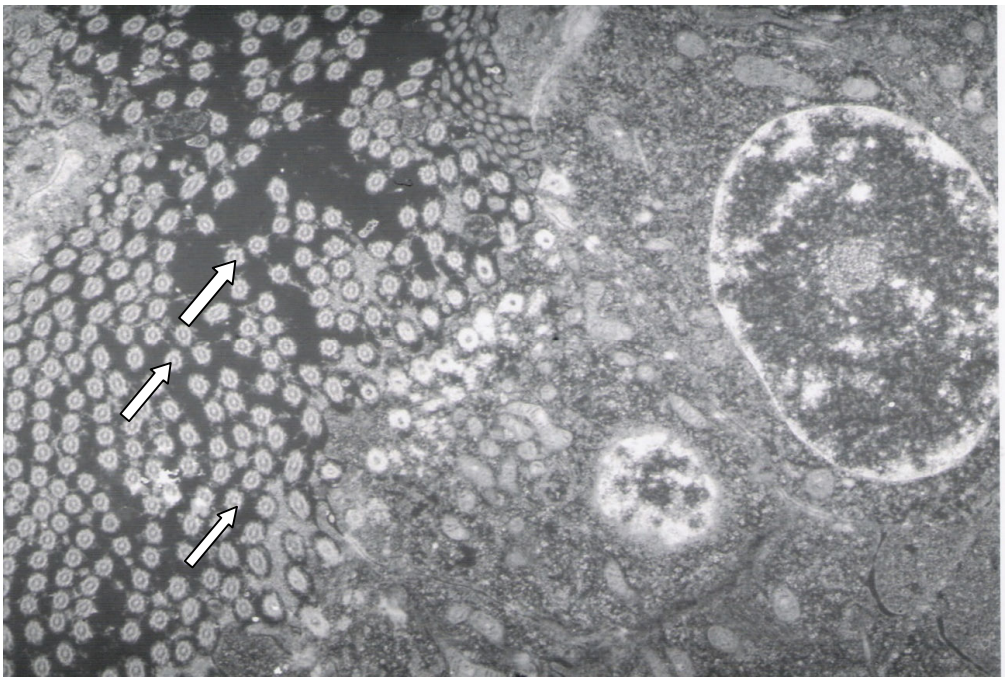

Figura 6: Eletromicrografia de ducto eferente distal de *Rhea americana.* Observam-se vários cílios na superfície celular (setas). Santa Maria/RS, dezembro de 2006. 10.000x.

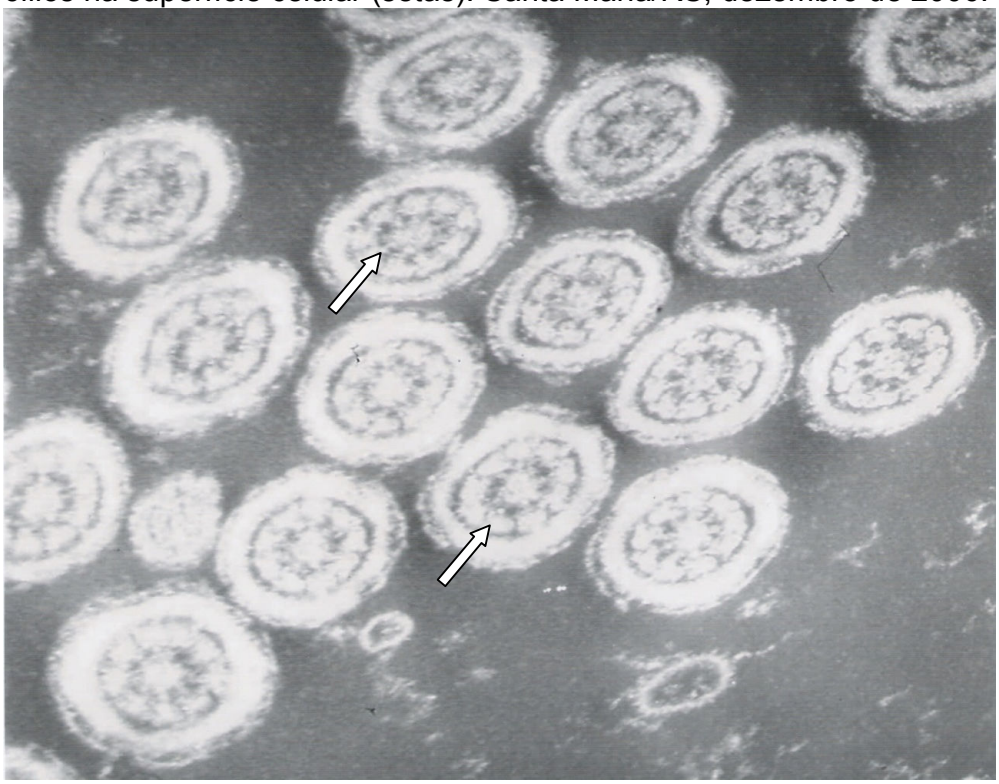

Figura 7: Eletromicrografia da ultraestrutura de cílios encontrados na superfície celular, no epitélio dos ductos eferentes distais. Observa-se a organização da estrutura dos cílios e seus microtúbulos (setas). Santa Maria/RS, dezembro de 2006. 16.000x.

Substância amorfa foi encontrada na superfície celular dos ductos eferentes, principalmente nas células não ciliadas (Figura 5), esse fato foi relatado também por BAKST (1980), no frango e peru, por TINGARI (1972) em estudos com microscopia eletrônica de transmissão no galo e peru. Por outro lado AIRE et al. (1979), AIRE (1979) e AIRE (1980), consideraram essas estruturas apicais como distorções celulares e artefatos da técnica de fixação.
O ducto epididimário possui epitélio pseudoestratificado com células ciliadas (estereocílios) e não ciliadas (Figura 8).

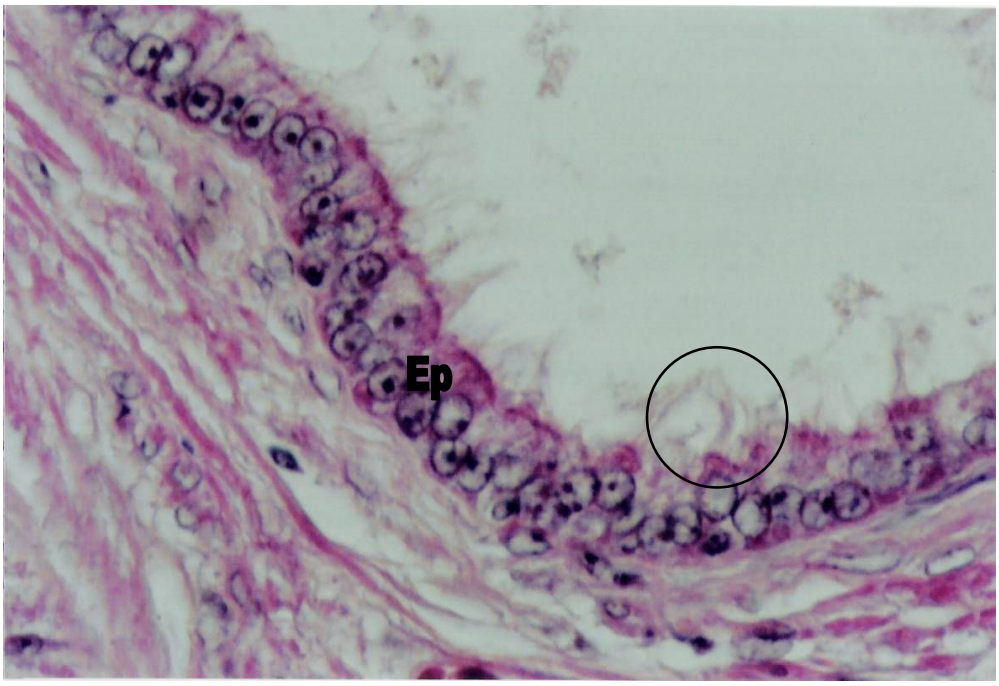

Figura 8: Epitélio do ducto epididimário de ema durante período de atividade sexual (Ep), este se caracteriza por epitélio pseudoestratificado com presença ou não de estereocílios. Esses se apresentam em tufos (círculo), cobrindo as células não ciliadas. Santa Maria/RS, novembro de 2005. HE 1000x.

O ducto epididimário era composto por epitélio com células colunares, pseudoestratificadas e estereocílios (Figura 8). Também havia células não ciliadas, mas em menor número, e os cílios eram menos densos do que aqueles encontrados nos ductos eferentes distais (Figura 5). O epidídimo em sua totalidade era pobre em vascularização.
A nomenclatura adotada para o ducto epididimário e suas células na ema estão de acordo com o proposto por BUDRAS e SAUER (1975), AIRE et al. (1979), AIRE (1982a, b), AIRE e SOLEY (2000). Estudando o galo doméstico e peru BAKST (1980), não conseguiu descrever as estruturas da superfície celular do túbulo epididimário. Nesses estudos citados o método de fixação foi por perfusão vascular, diferente do utilizado neste estudo (imersão) o que poderia ser justificativa para as diferenças descritas. AIRE e SOLEY (2000) também optaram pela imersão em um estudo com avestruz, e conseguiram observar nitidamente as células da *rete testis* e as estruturas apicais celulares do ducto epididimário.

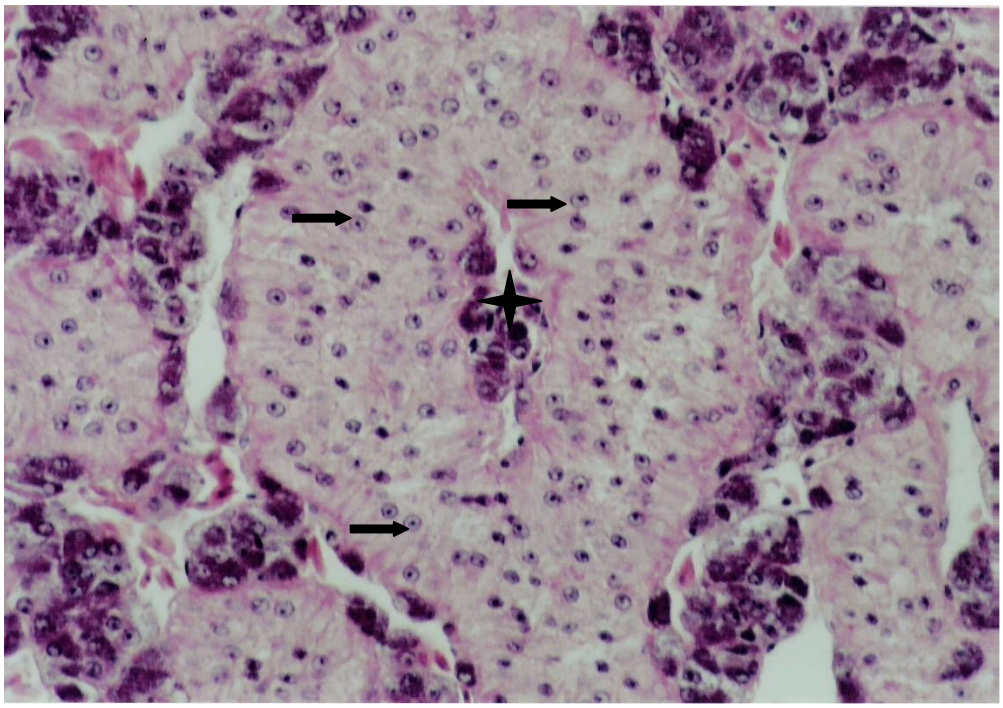

Figura 9: Fotomicrografia de ductos epididimários de ema em repouso sexual. Observe que o lume está muito estreito (asterísticos), as células apresentam núcleo claro arredondado e cromatina condensada (setas). Santa Maria/RS, maio 2007. HE 400x.

À microscopia ótica, comparando os cortes de novembro/2005 e dezembro/2006 (Figura 5 e 8) primavera-verão , com os cortes de maio/2007 outono inverno (Figura 9), observaram-se grandes diferenças qualitativas em sua morfologia, nesse último não havia presença de nenhuma atividade celular, os ductos epididimários quase não possuíam lume ou esse era muito estreito, sem espermatozóides.
Mas o fato mais marcante foi o de não ser possível diferenciar tipos de ductos como descrito anteriormente, o seu epitélio na totalidade apresenta um padrão único, estratificação, núcleos claros e arredondados, cromatina condensada, não havia estruturas na região apical celular, cílios ou estereocílios. Na coleta de maio/2007 o tecido conjuntivo apresentava-se mais espesso (Figura 9).
Dados referentes às medidas dos túbulos epididimários nas três coletas estão na Tabela 2:

TABELA 2 - Medidas microscópicas e proporções volumétricas (x±dp), de tecido epididimário de emas. Coletas realizadas em novembro de 2005, dezembro de 2006 e maio de 2007 – Santa Maria, RS.

MEDIDAS (µ)	**Novembro 2005**	**Dezembro 2006**	**Maio 2007**
Diâmetro do ducto vertical	89,8[a]±23,1	83,8[a]±9,6	62,5[b]±4,8

Diâmetro do ducto horizontal	72,0^{a}±16,8	74,4^{a}±8,1	53,6^{b}±8,5
Diâmetro do ducto	80,9^{a}±20,0	79,1^{a}±8,8	58,1^{b}±6,6
Diâmetro do lume vertical	61,9^{a}±17,3	58,5^{a}±8,4	5,5^{b}±0,1
Diâmetro do lume horizontal	50,6^{a}±13,6	51,6^{a}±8,6	6,1^{b}±0,3
Diâmetro do lume	56,3^{a}±15,0	55,0^{a}±8,5	5,8^{b}±0,2
Altura do epitélio vertical	27,8^{b}±7,3	25,3^{b}±6,2	57^{a}±4,7
Altura do epitélio horizontal	21,3^{b}±6,0	22,8^{b}±5,5	47,4^{a}±8,6
Altura do epitélio	24,6^{b}±6,1	24,0^{b}±5,0	52,2^{a}±5,6

Letras diferentes na mesma linha indicam diferença estatística P<0,05 (Tukey).

Observam-se na Tabela 2 ductos epididimários maiores, com epitélio mais espesso e lume evidente (p<0,05) nas coletas de novembro e dezembro comparadas com a de maio. Como outros aspectos estudados na ema, estes demonstram uma clara manifestação de sazonalidade reprodutiva nos animais desta espécie nas condições estudadas.

LEITE e CODENOTTI (2005) citam que no Rio Grande do Sul o período de reprodução da ema ocorre na primavera e verão. Desse modo como as coletas de 2005 e 2006 ocorreram nesse período, observou-se que os machos tornavam-se agressivos uns com os outros, com cortejo sexual, formação de haréns, cópula e início da construção de ninhos. Já a coleta de maio de 2007 foi caracterizada como de repouso sexual.

Os diâmetros do lume dos túbulos nas coletas de novembro/2005 e dezembro/2006 foram de 56,3 e 55 µm. Em um estudo sobre a estrutura microscópica do epidídimo no galo doméstico, TINGARI (1971) encontrou que o diâmetro do lume dos ductos epididimários, com variação de 100 a 500 µm, assim os valores observados por este autor foram bem acima dos encontrados em ema. Ressalta-se que não foi encontrado na literatura valores de referência para o avestruz e o emu. Na ema foi encontrado que a altura do epitélio nas coletas de novembro/2005 e dezembro/2006 foram de 24,6 e 24,0 µm, já no galo foi de 10 a 26 µm, valores assim semelhantes nos dois animais. STEFANINI et al. (2000) encontraram 197,62 µm, 147,49 µm, 25,16 µm de diâmetro do túbulo, diâmetro do lume e altura do epitélio, respectivamente, no pombo doméstico (*Columba livia*). Desses dados somente a altura do epitélio é semelhante a da ema, os outros números encontrados foram bem superiores.

Os dados referentes às proporções volumétricas nas três coletas estão expressos na Tabela 3. Pode-se observar que na coleta de maio/2007 as proporções volumétricas do túbulo epididimário aumentaram (P<0,05, Tabela 3) e do lume diminuiu (P<0,05). Não foram observados espermatozóides no lume do epidídimo nessa época.

Quando comparamos na ema as medidas morfométricas das coletas de novembro/2005 e dezembro/2006 e a de maio/2007, observa-se uma grande variação.

TABELA 3 - Proporções volumétricas, de túbulos epididimários de emas (x±dp). Coletas realizadas em novembro de 2005, dezembro de 2006 e maio de 2007 – Santa Maria, RS.

PROPORÇÃO VOLUMÉTRICA (%)	**Novembro 2005**	**Dezembro 2006**	**Maio 2007**
Epitélio epididimário	$33,6^{b}$±6,6	$36,2^{b}$±3,6	$80,3^{a}$±1,9
Lume sem espermatozóide	$23,5^{a}$±7,9	$19,6^{b}$±4,9	$3,0^{c}$±0,0
Lume com espermatozóide	$4,9^{b}$±7,9	$5,4^{a}$±4,9	$0,0^{c}$±0,0
Estruturas de sup. celular	$1,4^{a}$±0,4	$1,4^{a}$±0,4	$0,0^{b}$±0,0
Continuação....			
Lâmina própria	$0,5^{c}$±0,4	$1,4^{b}$±0,7	$3,2^{a}$±0,7
Ducto epididimário	$64,0^{b}$±6,9	$64,1^{b}$±3,6	$86,6^{a}$±1,5
Tecido conjuntivo	$32,7^{a}$±7,1	$31,8^{a}$±5,3	$7,4^{b}$±1,0
Vasos sanguíneos	$2,8^{c}$±0,5	$3,5^{b}$±0,8	$4,5^{a}$±0,8
Tecido intersticial	$35,5^{a}$±7,1	$35,4^{a}$±5,0	$12,0^{b}$±0,8
Artefatos	$0,3^{b}$±0,4	$0,3^{b}$±0,4	$1,3^{a}$±1,0

Letras diferentes na mesma linha indicam diferença estatística $P<0,05$ (Tukey).

O lume praticamente não existe nos cortes da coleta de maio/2007, mas a altura do epitélio foi superior, como o lume estava obliterado, proporcionalmente a altura do epitélio apresentou-se maior na coleta maio/2007 (Tabela 2 e 3). AIRE (2007) cita que a proporção volumétrica do tecido conjuntivo e dos vasos sanguíneos no epidídimo de avestruz em atividade e ou repouso sexual, respectivamente foram de 58,2 e 1,8 µm, esses números são semelhantes aos encontrados nesse estudo com a ema. Na época das coletas de novembro/2005 e dezembro/2006, as emas estavam em período de atividade sexual, os dados dos autores acima discutidos também são de animais em atividade sexual.

4. Conclusões

- Foram apresentados na ema dados de medidas microscópicas epididimárias (diâmetro dos ductos, altura do epitélio, diâmetro do lume), medidas de proporção volumétrica (epitélio, lume sem presença de espermatozóides, lume com espermatozóides, tecido conjuntivo, vasos sanguíneos, estruturas de superfície celular – cílios - estereocílios, lâmina própria, ducto epididimário e interstício) que apresentaram maiores dimensões na primavera demonstrando a atividade sexual.
- A superfície luminal continha diferentes estruturas que se iniciavam na *Rete testis*, passaram pelos ductos eferentes proximais e distais e por fim nos ductos de conexão e epididimários.
- A passagem dos períodos de atividade para o de repouso sexual foi marcante no epitélio epididimário, pois no primeiro esse era exuberante com sinais de atividade pronunciada, já no segundo não foi possível diferenciar os tipos celulares. No período de repouso quando o lume do túbulo não estava obliterado, sua abertura era insignificante.

Referências

1. AIRE, T. A. The epididymal region of Japanese quail (*Coturnix coturnix japonica*). **Acta anatomica**, Basel, v. 103, p. 305-312, 1979.

2. AIRE, T. A. The ductulli efferentes of the epididymal region of birds. **Journal of Anatomy**, London, v. 130, p. 707-723, 1980.

3. AIRE, T. A. The rete testis of birds. **Journal of Anatomy**, London, v. 135, p. 97-110, 1982a.

4. AIRE, T. A. Surface morphology of the ducts of the epididymal region of the drake (*Anas platyrhynchos*) as revealed by scanning and transmission electron microscopy. **Journal of Anatomy**, London, v. 135, p. 513-520, 1982b.

5. AIRE, T. A. Phylogeny, morphology and fertilization. In: AIRE, T. A. **Reproductive biology and phylogeny of birds**. Plymouth: Enfield Jersey, 2007. cap. 2, p. 37-113.

6. AIRE, T. A.; AYENI, J. S.; OLOWOOKORUN, M. O. The structure of excurrent ducts of the testis of the Guinea fowl (*Numida meleagridis*). **Journal of Anatomy,** London, v. 129, p. 633-643, 1979.

7. AIRE, T. A.; SOLEY, J. T. The surface features of epithelial lining of the ducts of the epididymis of the ostrich (*Struthio camelus*). **Anatomia, Histologia, Embryologia**, Berlin, v. 29, p. 119-126, 2000.

8. AIRE, T. A.; SOLEY, J. T. The morphological features of the rete testis of the ostrich (*Struthio camelus*). **Anatomy and Embryology**, Berlin, v. 207, p. 355-361, 2003.

9. BAKST, M. R. Luminal topography of the male chicken and turkey excurrent ducts system. **Scanning Electron Microscopy**, Chicago, v. 3, p. 419-425, 1980.

10. BARALDI ARTONI, S. M.**Considerações sobre a morfologia e a histofisiologia do testículo de codorna (*Coturnix coturnix japonica*)**. 1993. 77 f. Tese (Doutorado em Ciências Biológicas, Área de concentração em Anatomia) – Instituto de Biociências da Universidade Estadual Paulista – UNESP, Campus de Botucatu, Botucatu, São Paulo.

11. BUDRAS, K. D.; MEIER, U. The epididymis and its development in ratite birds (ostrich, meu, rhea). **Anatomy and Embryology**, Berlin, v. 162, p. 281- 299, 1981.

12. BUDRAS, K. D.; SAUER, T. Morphology of the epididymis of the cock (*Gallus domesticus*) and its effect upon the steroid sex hormone synthesis. I. Ontogenesis, morphology and distribution of the epididymis. **Anatomy and Embryology**, Berlin, v. 148, p. 175-196, 1975.

13. CLULOW, J.; JONES, R. C. Production, transport, maturation, storage and survival of spermatoa in the male Japanese quail, *Coturnix coturnix*. **Journal of Reproduction and Fertility**, Cambridge, v. 64, p. 259-266, 1982.

14. CLULOW, J.; JONES, R. C. Studies on fluid and spermatozoal in the extratesticular genital ducts of the Japanese quail. **Journal of Anatomy**, London, v. 157, p. 1-11, 1988.

15. HESS, R. A.; THURSTON, R. J. Ultrastructure of the epithelial cells in the epididymal region of the turkey (*Meleagris gallopavo*). **Journal of Anatomy,** London, v 124, p. 765-778, 1977.

16. HESS, R. A.; THURSTON, R. J.; BIELLIER, H. V. Morphology of epididymal region and ductus deferens of the turkey (*Meleagris gallopavo*). **Journal of Anatomy,** London, v 122, p. 241-252, 1976.

17. LEITE, M. A. S.; CODENOTTI, T. L. Comportamento parental de machos da ema *Rhea americana* (Linnaeus, 1758), em Ambiente Natural, no Rio Grande do Sul. **Revista de Etologia**, São Paulo, v. 7, n. 1, p. 43 – 47, 2005.

18. LUNA, L. G. **Manual of histologic staining methods of the armed forces institute of pathology**. 3.ed. New York : McGraw-Hill Book, 1968. 258p.

19. SAS Institute. **SAS/STAT User´s Guide 8.0**. Cary: SAS Institute, 1997.

20. STEFANINI, M. A.; ORSI, A. M.; VIOTTO, M. J. S.; BEU, C. C. L.; BALDAN, C.; CROCCI, A. J. Estrutura do ducto epididimário do pombo doméstico (*Columba livia*). **Naturalia**, São Paulo, v. 25, p. 11-21, 2000.

21. TINGARI, M. D. On the structure of the epididymal region and ductus deferens of the domestic fowl (*Gallus domesticus*). **Journal of Anatomy,** London, v. 109, p. 423-435, 1971.

22. WEIBEL, E. R.; KISTLER, G. S.; SCHERLE, W. F. Practical stereological methods for morphometric cytology. **Journal of Cell Biology**, Nova Iorque, v. 30, p. 23-38, 1966.

CAPÍTULO 5 – CONSIDERAÇÕES FINAIS

A ema foi estudada no Brasil em diferentes áreas do conhecimento com o objetivo de fortalecer a sua criação em cativeiro, mas a maioria das pesquisas tentou responder dúvidas de momento e possuem pouca ligação umas com as outras. Conhecimentos de reprodução animal tornam uma criação comercial mais eficiente e rentável, porém antes se devem possuir conhecimentos de disciplinas básicas como anatomia e histologia.

Estudou-se a morfologia macroscópica e microscópica dos testículos e epidídimos de emas em duas épocas distintas. As coletas de novembro/2005 e dezembro/2006, correspondentes a primaveira-verão e maio/2007 correspondente ao outono-inverno. É citado na literatura que as aves possuem períodos nítidos de atividade e repouso sexual que em sua maioria são influenciados pelo fotoperíodo e clima. Desse modo os testículos e epidídimos de *Rhea americana* apresentaram influência do ambiente, com estação de atividade reprodutiva primavera-verão (novembro-dezembro) e outra de repouso sexual outono-inverno (maio).

Macroscopicamente os testículos de emas comportam-se semelhantes ao de outras aves, possuindo semelhanças com as aves domésticas já estudadas (galo, codorna, peru, pato) e também com o avestruz e emu. Mas a ema apresenta características próprias, como pode ser observado na apresentação dos dados de biometria testicular e epididimária. Macroscopicamente os órgãos direitos foram maiores que os esquerdos. Assim a estação de atividade sexual apresentou maior magnitude em todas as características estudadas.

Como as coletas foram realizadas em diferentes épocas do ano, houve grandes alterações na estrutura dos túbulos seminíferos e ductos epididimários, de modo que na coleta de maio/2007 não foi observado sinais de produção espermática, com diminuição do diâmetro dos túbulos seminíferos e ductos epididimários. Um fato diferente observado foi um conjunto ou agrupamento de células germinativas sempre presente na região basal dos túbulos seminíferos nas três coletas.

A apresentação dos dados de morfologia microscópica testicular de *Rhea americana* (medidas de diâmetros tubulares, proporção volumétrica, reserva espermática e medidas dos núcleos de células do epitélio seminifero) ainda não havia sido estudada na espécie. E durante a análise das imagens de microscopia eletrônica observou-se a formação do acrossomo nas espermátides, e que esse acomodava uma estrutura aguda no espaço subacrossomal, chamada de *perforatorium*.

No epidídimo as diferenças observadas entre as coletas na morfologia microscópica do órgão foram marcantes, como no testículo. Assim as medidas microscópicas apresentadas (diâmetro dos ductos, altura do epitélio, diâmetro do lume), medidas de proporção volumétrica (epitélio, lume sem presença de espermatozóides, lume com espermatozóides, tecido conjuntivo, vasos sanguíneos, estruturas de superfície celular – cílios - estereocílios, lâmina própria, ducto epididimário e interstício) colaboram para a caracterização da espécie, a fim de explorá-la melhor economicamente sob o aspecto da sazonalidade de sua reprodução.