UNIVERSIDADE FEDERAL DE GOIÁS
ESCOLA DE VETERINÁRIA E ZOOTECNIA
PROGRAMA DE PÓS-GRADUAÇÃO EM CIÊNCIA ANIMAL

CÉLULAS-TRONCO MESENQUIMAIS NA TERAPIA DE LESÕES TENDÍNEAS IATROGÊNICAS DE COELHOS: obtenção, aspectos histológicos e ultraestruturais

Luiz Augusto de Souza
Orientador: Prof. Dr. Luiz Antônio Franco da Silva

GOIÂNIA
2012

LUIZ AUGUSTO DE SOUZA

CÉLULAS-TRONCO MESENQUIMAIS NA TERAPIA DE LESÕES TENDÍNEAS IATROGÊNICAS DE COELHOS: obtenção, aspectos histológicos e ultraestruturais

Tese apresentada para obtenção do grau de Doutor em Ciência Animal junto ao Programa de Pós-Graduação da Escola de Veterinária e Zootecnia da Universidade Federal de Goiás.

Área de Concentração:
Patologia, Clínica e Cirurgia Animal

Orientador:
Prof. Dr. Luiz Antônio Franco da Silva

Comitê de Orientação:
Profª Drª Elisângela de Paula Silveira Lacerda (ICB/UFG)
Profª Drª Wilia Marta Elsner Diederichsen de Brito (IPTSP/UFG)

GOIÂNIA
2012

Dados Internacionais de Catalogação na Publicação (CIP)

GPT/BC/UFG

Souza, Luiz Augusto de.

S729c Células-tronco mesenquimais na terapia de lesões tendíneas iatrogênicas de coelhos [manuscrito] : obtenção, aspectos histológicos e ultraestruturais / Luiz Augusto de Souza. - 2012.

120 f. : figs, tabs.

Orientador: Prof. Dr. Luiz Antônio Franco da Silva.

Tese (Doutorado) – Universidade Federal de Goiás,

Escola de Veterinária e Zootecnia, 2012.

Bibliografia.

1. Células-tronco. 2. Colágeno. 3. Matriz extracelular. 4. Medula óssea. I. Título.

CDU: 602.9:591.81

A minha mãe Marlene Xavier por todo este tempo que estive ausente de seus braços.

Ao meu pai Wilson Carlos (in memorian), que mesmo com sua breve passagem em minha vida me ensinou a ser um homem digno.

A minha noiva e amada Tais, pelo amor, companheirismo e apoio incondicional nessa caminhada.

Aos meus irmãos Wilson, Maycon e Francielle pela torcida.

Aos meus queridos familiares,

Dedico

AGRADECIMENTOS

Agradeço a **Deus**, por ter me oferecido paciência e sabedoria nos momentos em que mais precisei e pela força de vontade que me ajudou a conseguir ficar longe das pessoas que mais amo.

Á **minha família** pela confiança, torcida e incentivo. Sem vocês tudo seria mais difícil.

A minha família “Francana”. Agradeço de coração ao **Acácio** e a **Beth**, pelos pensamentos positivos e por me acolherem de forma tão especial.

No início orientador e hoje um grande amigo Professor **Dr. Luiz Antônio Franco da Silva**. Obrigado pelo apoio, incentivo e pela confiança depositada em mim. Agradeço pelas oportunidades que foram de grande valia em minha vida profissional.

Ao amigo **Benito**, grande companheiro e um dos responsáveis pela realização desse projeto. Apesar das grandes dificuldades tenho certeza que valeu a pena e espero contar com sua ajuda em projetos futuros.

Ao mestre e amigo Professor **Dr. Duvaldo Eurides** responsável pelo início dessa linha de pesquisa e que “mesmo ausente sempre esteve presente” no decorrer desse experimento.

Professor **Dr. Marcelo Emílio Beletti** que admiro como pessoa e tenho como exemplo de profissional. Agradeço por fazer parte desse projeto e espero que essa parceria continue gerando bons frutos.

A todos do Laboratório de Genética Molecular e Citogenética da UFG principalmente professora e co-orientadora **Dra. Elisângela de Paula Silveira Lacerda** e as novas colegas **Aliny e Flávia** por ceder o laboratório e pela paciência perante as “milhares” de dúvidas.

Aos colegas e parceiros de cirurgia **Sabrina**, **Morgana**, **Paulo**, **Jéssica**, **Lucas**, **Flávia**, **Danilo e Damila** pela ajuda e sacrifício de seus afazeres, não medindo esforços para que esse trabalho fosse realizado da melhor maneira possível.

Agradeço a todos os colegas, professores e funcionários da Escola de Veterinária e Zootecnia da UFG que por mim torceram e principalmente dona **Vilda Maria** por estar sempre disposta a ajudar.

Ao **Conselho Nacional de Desenvolvimento Científico e Tecnológico** pela concessão da bolsa.

Aos **animais**, que de forma involuntária cederam seus corpos em prol da ciência.

O meu muito obrigado!

"Não viva para que a sua presença seja notada,
mas para que a sua falta seja sentida..."
"Bob Marley"

SUMÁRIO

CAPÍTULO 1 - CONSIDERAÇÕES GERAIS 1
1 INTRODUÇÃO 1
2 TENDÃO 2
2.1 Anatomia e biomecânica tendínea 2
2.2 Lesões tendíneas 5
2.3 Reparação do tecido tendíneo 8
3 TERAPIA CELULAR 19
3.2 Conceitos, fisiologia e classificação das células-tronco 23
3.3 Isolamento celular: gradiente de densidade 27
3.3.1 Determinação do rendimento e viabilidade celular 30
3.4 Cultivo celular 31
3.4.1 Tipos de Culturas Celulares 32
A) Explante primário versus desagregação 32
B) Subculturas 34
3.4.2 Ambiente de cultivo 35
3.4.3 Método de tripsinização 36
3.5 Aplicabilidade e potencial terapêutico das células-tronco 36
3.6 Métodos de avaliação de tendões 38
3.6.1 Macroscópico 38
3.6.2 Histológico 38
3.6.3 Microscopia eletrônica 38
3.6.4 Ultrassonografia 39
3. 7 Objetivos 40
4 REFERÊNCIAS 40

CAPÍTULO 2 - MÉTODO IMUNOMAGNÉTICO ASSOCIADO AO MEIO MESENCULT NA OBTENÇÃO DE CÉLULAS-TRONCO MESENQUIMAIS DA MEDULA ÓSSEA DE COELHOS....52

RESUMO....52

ABSTRACT....53

INTRODUÇÃO....54

MATERIAL E MÉTODOS....55

RESULTADOS E DISCUSSÃO....60

CONCLUSÕES....67

REFERÊNCIAS....67

CAPITULO 3 – CÉLULAS-TRONCO MESENQUIMAIS DA MEDULA ÓSSEA ASSCOIADAS A MATRIZ EXTRACELULAR DE COLÁGENO NO REPARO DE LESÕES TENDÍNEAS DE COELHOS....71

RESUMO....71

ABSTRACT....72

INTRODUÇÃO....73

MATERIAL E MÉTODOS....74

RESULTADOS....79

DISCUSSÃO....90

CONCLUSÕES....96

REFERÊNCIAS....97

CAPÍTULO 4 - CONSIDERAÇÕES FINAIS....101

LISTA DE FIGURAS

CAPÍTULO 1

FIGURA 1 – Ilustração esquemática da estrutura hierárquica do tendão. O tendão tem uma estrutura composta por moléculas de colágeno, fibrilas, feixes de fibras, fascículos e a unidade de tendão que correm paralelas ao eixo longitudinal. 4

FIGURA 2 - Membro pélvico esquerdo de coelho (*Oryctolagus cunicullus*). (A) tendão calcanear comum integro (seta). (B) tendão calcanear comum formado pelos tendões: (a) tendão do músculo gastrocnêmio, (b) tendão do músculo flexor superficial dos dedos e (c) tendão comum proveniente dos músculos semitendinoso, grácil e bíceps femoral. 7

FIGURA 3 - Representação esquemática da tenorrafia do tendão do músculo gastrocnêmio de coelho. (A) membro pélvico de coelhos: (a) sutura modificada de Kessler. (B) os números representam as perfurações e as setas a direção da sutura modificada de Kessler..... 9

FIGURA 4 - Demonstração dos locais para obtenção de medula óssea. Imagens radiográficas e de peças anatômicas referentes à região pélvica de cães. (A) imagem radiográfica na posição ventro-dorsal da região pélvica de um cão com a agulha introduzida no corpo do íleo; (B) e (C) demonstração em peça anatômica dos locais de introdução da agulha no corpo do íleo 21

FIGURA 5 - Demonstração da punção medular através da fossa trocantérica do fêmur de cão com agulhas Steiss. Imagens radiográficas e de peças anatômicas referentes ao osso fêmur de cão. (A) imagem radiográfica na posição ventro-dorsal; (B) e (C) detalhes do local da introdução da agulha apoiada contra a face interna do trocânter maior do fêmur..... 22

FIGURA 6 - Demonstração da punção medular através do tubérculo maior do úmero com agulha de Steiss em cão. Imagens radiográficas e de peças anatômicas referentes ao osso úmero. (A) imagem radiográfica ântero-posterior do úmero de cão com a agulha introduzida no tubérculo maior do úmero. (B) e (C) detalhes do posicionamento da agulha em peça anatômica.....22

FIGURA 7 - Demonstração da punção medular na região epifisária proximal da tíbia com agulha de Steiss em cão. Imagens radiográficas e de peças anatômicas referentes a tíbia. (A) imagem radiográfica látero-lateral e (B) crânio-dorsal da agulha introduzida na região epifisária proximal da tíbia; (C) detalhe do local demonstrado em peça anatômica. 23

FIGURA 8 - Representação esquemática da propriedade das células-tronco de se dividirem e permanecem indiferenciadas ou se diferenciam e amadurecem ...25

FIGURA 9 - Representação de diferentes possibilidades de transdiferenciação das células-tronco adultas (CTA), demonstrando haver grande plasticidade

celular. Célula-tronco do sistema nervoso central (CT-SNC). Célula-tronco mesenquimal (CTM). Medula óssea (MO).....27

FIGURA 11 – Representação das culturas explante e por desagregação tecidual enzimática.em frascos de poliestireno. À esquerda, cultura explante com migração e crescimento das células em sentido radia, visto no diagrama abaixo. À direita, na desagregação tecidual enzimática células em suspensão dispostas em uma monocamada.....33

FIGURA 12 – Células mesenquimais da medula óssea, subcultivadas em meio modificado de Eagle suplementado com soro fetal bovino a 10%. (A) primeiros dias da subcultura, as células refringentes e com formato arredondado, o que corresponde à fase de divisão (seta branca). (B) células com formato alongado semelhante a fibroblastos.....35

CAPÍTULO 2

FIGURA 1 - Punção da medula óssea de coelhos. (A) agulha metálica de Rosenthal 16 gauge introduzida na epífise proximal do tubérculo maior do úmero. (B) seringa de 10,0mL contendo 0,3mL de heparina sódica acoplada a agulha de Rosenthal para colheita de 8,0mL do aspirado medular.....56

FIGURA 2 - Representação gráfica do rendimento médio, desvio padrão (barras) e viabilidade das células mononucleares (coluna escura) e das células-tronco mesenquimais (coluna clara) a partir de um volume de 8,0mL do aspirado medular de coelhos (n=10) após serem isoladas pelo gradiente Ficoll-paque® e purificadas em base imunomagnética. (CMN's - células mononucleares; CTM's – células-tronco mesequimais).. 61

FIGURA 3 - Fotomicrografia das células-tronco mesenquimais aderentes provenientes da medula óssea de coelhos cultivadas em meio de cultura MesenCult®. (A) células-tronco mesenquimais no dia 0, (B) unidades formadoras de colônias fibroblásticas (setas), (C) início de confluência das células fibroblastóides no 3° dia, (D) células fibroblastóides confluentes no 10° dia de cultivo. (E) e (F) coloração pela técnica de Giemsa, início de confluência das células fibroblástóides no 3° dia. Aumento x40.. 64

CAPÍTULO 3

FIGURA 1 – Tenectomia parcial do tendão do músculo gastrocnêmio de coelhos. Em (A) exposição do tendão do músculo gastrocnêmio, (B) e (C) remoção de um fragmento tendíneo de 1,0cm de comprimento por 0,3 de espessura, (D) e (E) pontos simples separados nas extremidades da lesão tendínea e (F) sutura simples separada na pele. 78

FIGURA 2 – Fotomicrografias de lâminas coradas por hematoxilina-eosina (A e B) e de microscopia eletrônica de transmissão (C e D) do tendão do músculo gastrocnêmio de coelhos referentes ao grupo controle após tenectomia parcial. (A) área de transição (AT) entre o tecido íntegro (TI) e o tecido cicatricial (TC) alta celularidade, infiltrado inflamatório (seta) e

delgadas fibras colágenas aos 45 dias de PO. (B) arteríolas na área de transição (*) e fibras colágenas desorganizadas e espaçadas entre si aos 90 dias de PO. Aumento x40. (C) corte transversal, setas indicam fibrilas colágenas espessas entremeadas por fibrilas colágenas delgadas (*) aos 45 dias de PO. (D) corte oblíquo, área de cicatrização formada por fibrilas colágenas delgadas e desorganizadas aos 90 dias de PO..... 84

FIGURA 3 – Fotomicrografias de lâminas coradas com hematoxilina-eosina (A e B) e de microscopia eletrônica de transmissão (C) do tendão do músculo gastrocnêmio de coelhos referentes ao grupo células-tronco após tenectomia parcial. (A) aos 45 dias e (B) aos 90 dias de pós-operatório, células epiteliódes (retângulo) entre a área de tecido integro (TI) e a área de cicatrização (AC). (C) células epitelióides (retângulos) por microscopia eletrônica de transmissão aos 90 dias. (A) aumento de x40 e (B) aumento de x10..... 85

FIGURA 4 – Fotomicrografias de lâminas coradas com hematoxilina-eosina (A e B) e microscopia eletrônica de transmissão (C e D) do tendão do músculo gastrocnêmio de coelhos referentes ao grupo células-tronco após tenectomia parcial. (A) presença de fibrina (*), eosinófilos (círculo) e macrófagos (seta) aos 45 dias de PO e (B) células fibroblásticas com características fusiformes aos 90 dias de PO. Aumento x40. A microscopia eletrônica (C) fibrilas colágenas ramificadas com perda do arranjo (*), prolongamentos citoplasmáticos (PC), hemácias (He) entre as fibrilas tendíneas e fibroblastos (círculo) aos 45 dias de PO. (D) reorganização das fibrilas de colágeno (Re) com atividade fibroblástica. prolongamentos citoplasmáticos de fibrócitos na área de cicatrização (AC) aos 90 dias de PO..... 86

FIGURA 5 – Fotomicrografias de lâminas coradas com hematoxilina-eosina (A e B) e microscopia eletrônica de transmissão (C e D) do tendão do músculo gastrocnêmio de coelhos referentes ao grupo tratado com esponja de colágeno após tenectomia parcial. (A) macrófagos (setas), áreas com infiltrados inflamatórios, eosinófilos (círculo) e desorganização das fibras (*) aos 45 dias de PO. (B) células gigantes reabsorvendo a esponja de colágeno (retângulo), material amorfo entre as fibras (*) aos 90 dias de PO. Aumento x40. (C) microscopia eletrônica de transmissão, observar desarranjo das fibrilas colágenas em corte oblíquo (O) e transversal (T) e presença de macrófagos (setas) aos 45 dias de PO e (D) fibrilas de pequeno diâmetro e desorganizadas (círculo) aos 90 dias de PO..... 88

FIGURA 6 - Fotomicrografias de lâminas coradas em hematoxilina-eosina (A e B) e microscopia eletrônica de transmissão (C e D) do tendão do músculo gastrocnêmio de coelhos referentes ao grupo tratado com associação de células-tronco esponja de colágeno após tenectomia parcial. (A) processo de cicatrização com rearranjo e síntese das fibras colágenas com presença de fibroblastos ativos aos 45 dias de PO. (B) tecido organizado com fibras de colágeno entre os fibrócitos (setas) aos 90 dias de PO. Aumento x40 (A) e x100 (B). Em microscopia eletrônica de transmissão no corte transversal (C) fibrilas de colágeno organizadas e fibroblastos ativos (círculo) aos 45 dias de PO e (D) corte transversal com fibrilas tendíneas com predominância das com maior diâmetro aos 90 dias de PO..... 90

LISTA DE TABELAS

CAPÍTULO 2

TABELA 1 – Rendimento e viabilidade da fração de células mononucleares e células-tronco mesenquimais isoladas da medula óssea de coelhos da raça Nova Zelândia.. 61

CAPÍTULO 3

TABELA 1 - Comparação das variáveis fibrina; infiltrado poliformonuclear; infiltrado mononuclear; piócitos; células gigantes; fibroblastos; fibrócitos; neovascularização; hemácias e necrose entre os grupos controle; células-tronco; esponja de colágeno e células-tronco associadas à esponja de colágeno para o período de 45 dias de pós-operatório. 81

TABELA 2 - Comparação das variáveis fibrina; infiltrado poliformonuclear; infiltrado mononuclear; piócitos; células gigantes; fibroblastos; fibrócitos; neovascularização; hemácias e necrose entre os grupos controle; células-tronco; esponja de colágeno e células-tronco associadas à esponja de colágeno para o período de 90 dias de pós-operatório.. 82

RESUMO

A maioria das lesões tendíneas está relacionada a traumas, e envolvem secção parcial ou completa do tendão, devido à ação de objetos cortantes ou agudos, ou laceração. Recentemente, os avanços médicos têm demonstrado crescente interesse na utilização de terapia celular em tratamentos de doenças crônicas e degenerativas com cicatrização lenta e ineficaz. Com este estudo objetivou-se estabelecer um protocolo de isolamento das células mononucleares da medula óssea (MO) de coelhos, seguido de purificação por depleção negativa com o anticorpo monoclonal CD45 para separação das células-tronco mesenquimais (CTMs) com posterior cultivo em meio de cultura MesenCult®. Em seguida, foram avaliados os efeitos do transplante alógeno de CTMs com ou sem matriz extracelular (MEC) de colágeno na cicatrização de lesões do tendão calcanear comum de coelhos após tenectomia parcial. Foram realizadas avaliações clínicas, físicas, macroscópicas, histológicas e por microscopia eletrônica das fibras tendíneas. Concluiu-se que a obtenção, isolamento, purificação e a rápida expansão de CTMs obtidas da fração mononuclear da MO podem ser alcançados utilizando o gradiente de densidade Ficoll-paque®, a depleção negativa das células hematopoiéticas em base imunomagnética e o meio de cultura MesenCult®. Além disso, pôde-se observar que o número de passagens exerce influência negativa sobre as características morfológicas das células. Em relação ao tratamento das lesões tendíneas, o grupo tratado com CTMs da medula óssea cultivadas em MesenCult® associadas a esponja de colágeno apresentou melhores resultados em termos de progresso e qualidade da cicatrização com deposição de fibras colágenas em orientação longitudinal.

Palavras-chave: células-tronco mesenquimais, colágeno, matriz extracelular, medula óssea.

ABSTRACT

Most tendon injuries are related to trauma and involve partial or complete tendon section due to the action of cutting or sharp objects or laceration. Recently, medical advances have shown a growing interest in the use of cell therapy for the treatment of chronic and degenerative diseases with slow and ineffective healing. The aim of this study was to establish a protocol for mononuclear cells isolation from bone marrow (BM) of rabbits, followed by purification using negative depletion with the monoclonal antibody CD45 for separation of mesenchymal stem cells (MSCs), with further cultivation in MesenCult ® medium. After that, it was evaluated the effects of allogeneic transplantation of MSCs with or without collagen extracellular matrix (CEM) on wound healing of the common calcaneal tendon in rabbits after partial tenectomy. Clinical, physical, macroscopic, histological and electron microscopy evaluations of tendon fibers were conducted. It was concluded that the collection, isolation, purification and rapid expansion of MSCs obtained from the mononuclear fraction of BM can be achieved using the density gradient Ficoll-paque®, negative depletion of haematopoietic cells in immunomagnetic base and MesenCult® medium. Furthermore, it was noticed that the number of passages exerts a negative influence on the morphology of the cells. Regarding treatment of tendinous injuries, the group treated with MSCs from bone marrow cultured in MesenCult® soaked in collagen sponge showed better results in terms of progress and quality of healing with deposition of collagen fibers in longitudinal orientation.

Keywords mesenchymal stem-cells, collagen, extracellular matrix, bone marrow

CAPÍTULO 1 - CONSIDERAÇÕES GERAIS

1 INTRODUÇÃO

Lesões tendíneas e ligamentares são as principais causas de claudicação em animais domésticos, resultando em queda de desempenho e alteração da postura com difícil correção cirúrgica (NEURINGER & RANDELL, 2004). Estas lesões podem variar de um leve esforço a uma ruptura parcial ou total, geralmente afetando os flexores digitais e o tendão calcânear comum, devido à ação de objetos cortantes (RAISER, 2000). Métodos de tratamento vêm sendo testados, porém os resultados são frustrantes quando considerados o tempo de cicatrização e a qualidade do tecido cicatricial formado. Isso acontece, devido à pobre oxigenação, irrigação e nutrição que o tecido tendíneo recebe.

Na tentativa de acelerar processos regenerativos do aparelho locomotor têm sido efetuadas pesquisas com diferentes tipos de membranas biológicas e tecidos, como a pele (KOTTON, 2001), osso (KOSACHENCO et al., 1998), nervos (STAINKI et al., 1995), músculos e tendões (REDDY et al., 1998). Entretanto, os pesquisadoremks têm voltado sua atenção para o potencial terapêutico da engenharia celular quando aplicadas a enfermidades complexas ou lesão de difícil cicatrização (HUANG et al., 2006).

A terapia celular, bem como a engenharia de tecidos provê novas opções de tratamento para tecidos lesados como o tendão. Neste caso, há adição de células a vários veículos e aplicação de estímulos mecânicos e químicos na cultura, para tentar criar tecidos de reparação seguros e funcionais (BUTLER et al., 1974). Concentrações elevadas de células-tronco mesenquimais (CTMs), indiferenciadas, nos defeitos do tecido mostrou-se promissora nos estudos feitos em animais para a reparação de osso, cartilagem e tendão (RICHARDS et al., 1999; AWAD et al., 2003; KRAMPERA et al., 2006).

A experimentação laboratorial envolvendo esses tipos de células está evoluindo, porém, faltam estudos fundamentados e controlados sobre as fontes de diferentes células-tronco e métodos de purificação para expansão celular em cultura que confirmem a contribuição deste método na qualidade da cicatrização (ZAGO & COVAS, 2004).

Com base nessas informações, fazem necessárias avaliações mais precisas e eficazes deste tipo de terapia e o uso de equipamentos que fornecem imagens de alta resolução, como a microscopia eletrônica (FILHO et al., 1995). Todavia, a maioria dos trabalhos publicados envolvendo tendões se baseia em estudos retrospectivos e na descrição de novas técnicas de reparação conforme as que serão apresentadas neste estudo, sendo escassas informações acerca dos achados em exames laboratoriais e de imagem, situação que dificulta a compreensão de todos os eventos que acontecem durante a reparação tendínea.

Diante da relevância do tema, realizou-se um estudo sobre a obtenção das células-tronco mesenquimais da medula óssea de coelhos por meio das amostras de células mononucleares após serem isoladas em gradiente de densidade e purificadas em base imunomagnética, medotologia inédita na Medicina Veterinária como método para obtenção de células-tronco mesenquimais. As células obtidas foram expandidas em meio de cultura MesenCult® e utilizadas associadas ou não a uma matriz extracelular tridimensional de colágeno no reparo de lesões do tendão do músculo gastrocnêmio de coelhos.

2 TENDÃO

2.1 Anatomia e biomecânica tendínea

Os tendões são estruturas fibrosas esbranquiçadas localizadas entre o músculo e o osso. São formados por tecido conjuntivo denso altamente organizado, composto por colágeno ordenado de maneira longitudinal envolvidos por uma bainha de tecido conectivo frouxo denominado paratendão (AUER & STICK, 1999). Sua composição fibrosa é representada pelas fibras colágenas, além dos componentes amorfos sob a forma de gel (ALBERTS et al., 2006). Possuem tenócitos envolvidos por matriz extracelular (MEC) e áreas que requerem lubrificação são constituídas pelas bainhas sinoviais. Essas bainhas são compostas por dois extratos, um externo ou parietal e um interno ou visceral, tendo em sua composição água, colágeno, proteoglicanos e fibrócitos ordenados.

Os fibroblastos secretam as fibras colágenas controlando a produção e a manutenção dessa matriz (ALVES & MIKAIL, 2006).

A MEC dos tendões é composta principalmente por moléculas de colágeno do tipo I, que representam cerca de 80 a 90% do peso seco do tecido, estando arranjadas em fibras e feixes de fibras dispostas longitudinalmente ao maior eixo do tendão (LIN et al., 2004). São responsáveis pela estabilidade estrutural e mecânica do tecido (EZURA et al., 2000). Junto ao colágeno tipo I, também podem ser encontrados os colágenos tipos II e III, sendo este último encontrado ao redor das fibras do tipo I e no endotendão (BERENSON et al., 1996; ALVES, 1998). O diâmetro dessas fibras colágenas apresenta-se uniforme durante a fase inicial de desenvolvimento mas, com o avançar da idade, é observado um padrão bi ou tri-modal (GOODSHIP et al., 1994).

A principal característica de uma molécula de colágeno é a estrutura longa e rígida de sua fita tripla helicoidal, na qual três cadeias polipeptídicas denominadas de cadeia alfa mostram-se enroladas uma nas outras. Existem diferentes tipos de colágenos organizados em diferentes arranjos estruturais, entre eles, aqueles que se organizam em fibrilas são os colágenos dos tipos I e V, encontrados nos tendões, ossos, pele, ligamentos, córneas e órgãos internos. Os do tipo II e XI são observados na cartilagem, disco intervertebral, notocorda e humor vítreo e do tipo III presente na pele, vasos sanguíneos e órgãos internos (ALBERTS et al., 2006). Em particular, as fibrilas de colágeno do tipo III, referem-se às fibras reticulares ou reticulina, consideradas estruturas importantes na sustentação de componentes especializados da matriz extracelular (STEVENS & LOWE, 1995). Além do colágeno e proteoglicanos, também estão presentes na matriz extracelular as glicoproteínas não-colagênicas e glicoproteínas adesivas, como a fibronectina e a trombospondina, que participam dos processos de reparação e regeneração dos tendões (JOZSA et al., 1991).

Além do sistema de feixes de fibrilas de colágeno, existe um sistema de “cápsulas” que envolve o tendão externamente e emite prolongamentos que revestem os grupos de feixes que são chamados de endotendão. Já a fina camada de tecido conjuntivo que reveste o tendão externamente corresponde ao epitendão (ELLIOT, 1965). O endotendão é composto de fibras colágenas tipo III e de tecido conjuntivo frouxo, que permeia o tendão separando-o em fascículos.

Com essa disposição, o endotendão circunda os vasos sanguíneos, linfáticos e nervos, enquanto que o epitendão envolve toda unidade tendínea externamente. As superfícies dos tendões são esbranquiçadas e brilhantes devido ao epitendão que é ligado à membrana sinovial. Ambas as estruturas, endotendão e epitendão são responsáveis pela vascularização do tecido tendíneo (KILLINGSWORTH, 1993).

O paratendão e o epitendão contêm fibras elásticas e colágenas arranjadas irregularmente. Esse arranjo proporciona resistência ao movimento deslizante através dos tecidos e precisa ser preservado para manter a função do tendão (KILLINGSWORTH, 1993). Na figura 1, pode-se ver uma representação esquemática de um tendão, mostrando as moléculas de colágeno, fibrilas, fibras colágenas, os fascículos, endotendão e o epitendão (YANG et al., 2008).

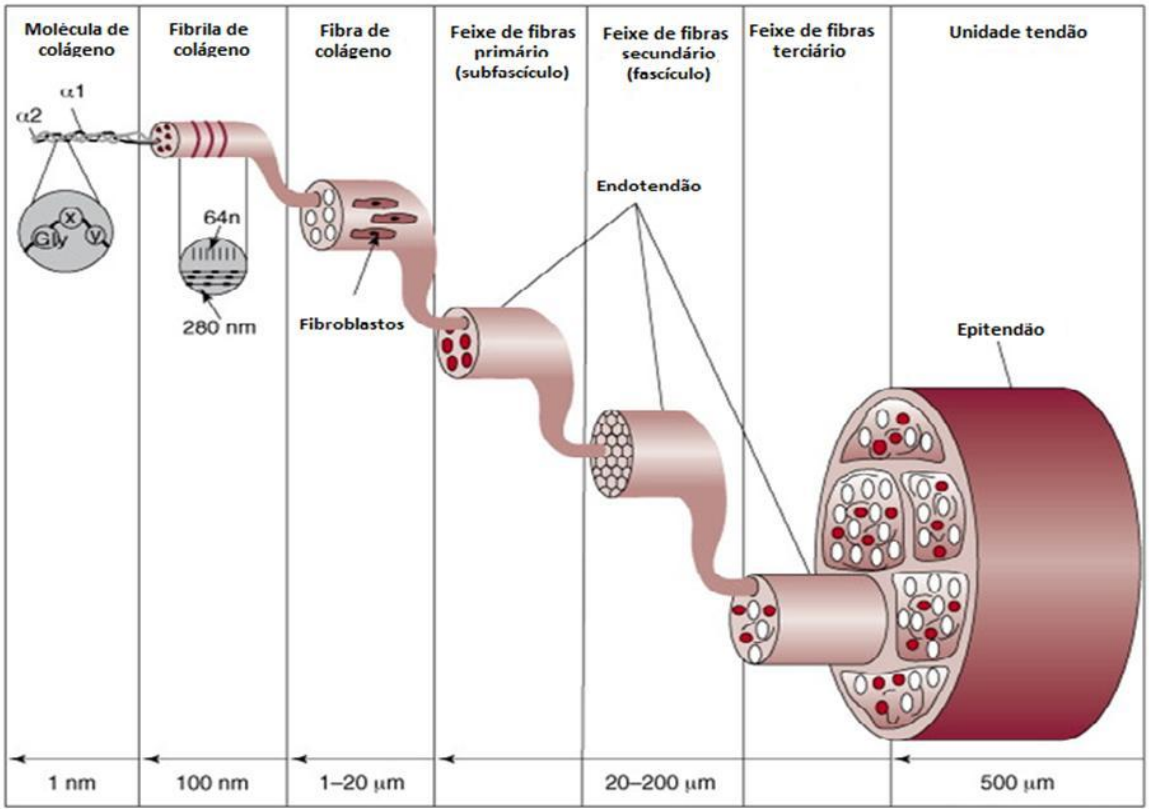

FIGURA 1 – Ilustração esquemática da estrutura hierárquica do tendão. O tendão tem uma estrutura composta por moléculas de colágeno, fibrilas, feixes de fibras, fascículos e a unidade de tendão que correm paralelas ao eixo longitudinal. Fonte: YANG et al. (2008).

Os ligamentos anulares ou retináculos mantêm o tendão junto ao osso, prevenindo seu deslocamento em articulações de grande mobilidade (STASHAK, 1994). Em locais onde o tendão necessita de maior proteção, os mesmos sofrem processo de ossificação para formar ossos sesamóides, ou condrificação nas inserções junto ao osso, como por exemplo, a inserção do tendão do músculo flexor digital superficial (KILLINGSWORTH, 1993).

O suprimento vascular do tecido tendíneo provém dos vasos que penetram pelo paratendão, dos capilares da junção miotendínea e do osso ao qual se adere. Essa região é denominada de junção teno-óssea, e não é considerada uma área importante de vascularização. Acredita-se que nos tendões envoltos por bainha sinovial há difusão de nutrientes do líquido sinovial para a bainha tendínea, sendo essa a sua maior fonte de nutrição. Os ossos e os músculos são responsáveis por 25% do aporte vascular tanto proximal quanto distal do tendão, com exceção da região metacarpiana central, que está associada com o tendão do músculo flexor digital superficial. Nessa região há vasos intrínsecos interconectados por uma rede capilar difusa localizados na periferia medial e lateral do tendão que irrigam mais de 25% do tecido (PAYNE & TOMLINSOM, 1993).

A principal função do tendão é manter o equilíbrio estático e dinâmico do corpo, transmitindo aos ossos e articulações toda a força exercida pelos músculos para gerar movimento (ALBERTS et al., 2006). Essa força, conhecida como força biomecânica é armazenada e transmitida na forma de energia propulsora pelos tendões. Outras funções atribuídas às fibras tendíneas são a amplificação dinâmica durante as contrações musculares rápidas, reserva de energia elástica e atenuação de forças durante movimentos abruptos (MCILWRAITH, 1994). Os ligamentos possuem função similar ao tendão, mas para tal, unem duas extremidades ósseas (SMITH & WEBBON, 1996).

2.2 Lesões tendíneas

Os sinais clínicos das lesões variam de acordo com alguns fatores, como localização, tipo, severidade e evolução da lesão. As lesões agudas

geralmente são severas e caracterizam-se por sinais clássicos como dor, edema e aumento da temperatura local. No exame estático, a palpação deve ser realizada inicialmente com o membro em apoio e, posteriormente, flexionado e elevado. Nessa posição, os tendões e os ligamentos apresentam-se relaxados e são facilmente palpáveis. Além disso, é importante promover movimentos de flexão e extensão, o que induz o deslizamento dos tendões notando-se eventual presença de aderências e ou fibroses após o trauma (ALVES & MIKAIL, 2006).

Suspeita-se de ruptura ou avulsão do tendão calcâneo comum pelos achados do exame físico. Para facilitar o diagnóstico, o animal deve sustentar seu peso sobre o membro afetado, o que permite a visualização de hiperflexão do tarso e hiperextensão do joelho (BLOOMBERG, 1998). Essas alterações posturais, juntamente com a flacidez do tendão por ocasião da flexão do tarso e o edema palpável na região confirmam o diagnóstico (FOSSUM et al., 2002). Caso não exista qualquer ferimento cutâneo, deve-se suspeitar da avulsão da tuberosidade calcânea (BLOOMBERG, 1998). Nesse caso, a palpação cuidadosa revela a extremidade distal do tendão de consistência firme devido à fibroplasia a cerca de dois a três centímetros proximais à tuberosidade calcânea (PIERMATTEI & FLO, 1999).

Quando um tendão é submetido a uma força de grande magnitude ou a uma súbita tração diferente da habitual, pode ser lesado gravemente a ponto de ocorrer a sua ruptura (WESTPHALEN, 1995). Nos animais, os tendões frequentemente envolvidos estão localizados nas porções distais dos membros (RAISER, 2000). Dentre as injúrias observadas no cão, encontram-se as lesões do mecanismo de Aquiles (Figura 2A), onde a ruptura é relatada com frequência (COSTA NETO et al*.,* 1999). Anatomicamente, o tendão calcâneo comum ou mecanismo de Aquiles, consiste de três tendões que se inserem na tuberosidade calcânea do tarso: o tendão do músculo gastrocnêmio; o tendão comum dos músculos bíceps femoral, semitendinoso e grácil; e o tendão do músculo flexor digital superficial (Figura 2B) (PIERMATTEI & FLO, 1999). Dentre esses, o tendão do músculo gastrocnêmio é o principal componente deste mecanismo (FOSSUM et al., 2002).

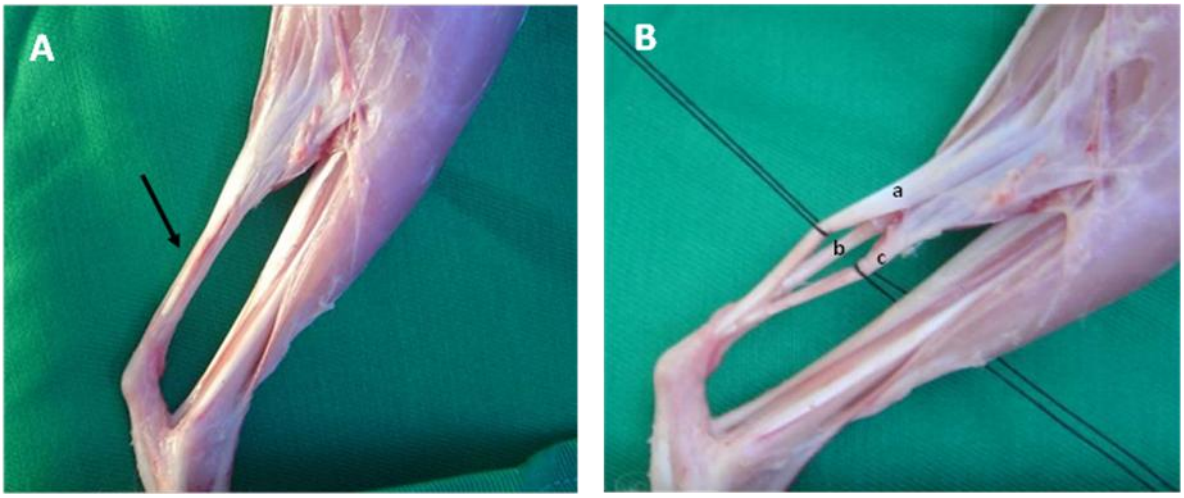

FIGURA 2 - Membro pélvico esquerdo de coelho (*Oryctolagus cunicullus*). (A) tendão calcanear comum integro (seta). (B) tendão calcanear comum formado pelos tendões: (a) tendão do músculo gastrocnêmio, (b) tendão do músculo flexor superficial dos dedos e (c) tendão comum proveniente dos músculos semitendinoso, grácil e bíceps femoral. Fonte: BERETTA (2005).

As rupturas do tendão calcâneo comum podem ocorrer em qualquer ponto entre a junção músculo-tendínea e o tubérculo do calcâneo (REINKE, 1982). As lesões agudas que provocam ruptura ou avulsão do tendão estão associadas a um ferimento penetrante ou a um traumatismo contuso direto, resultante de quedas (FOSSUM et al., 2002). Esse tipo de trauma é bastante comum nas espécies canina (BONNEAU et al., 1983), equina (GOODSHIP, 1993) e humana (NYSTROM & HOLMLUND, 1983). Em alguns casos, a substituição do tendão torna-se necessária, especialmente quando há grande perda de tecido. Nesses episódios, os enxertos ou as próteses fornecem suporte e orientação para a migração de células e formação das fibras tendíneas (VALDÉS-VÁSQUEZ et al., 1996).

Em alguns casos pode ocorrer uma lesão crônica, também denominada de ruptura por “fadiga”, caracterizada por degeneração gradual das fibras tendíneas (PETERSEN, 1998). Outros fatores atribuídos às tenopatias com rupturas espontâneas são o uso de fármacos responsáveis por danos de origem oxidativa nas células (SIMONIM et al., 2000).

Quando o tendão flexor digital superficial sofre secção, o membro torna-se mais plantígrado que o normal (BLOOMBERG, 1998), porém se esse tendão estiver intacto, o animal permanece com os dígitos flexionados e apóia-se

nas extremidades distais das almofadas plantares. Com frequência é observado edema regional e dor logo após a lesão. Posteriormente, a região torna-se tomada pela fibroplasia e o músculo gastrocnêmio retrai-se, tracionando a extremidade distal do tendão, proximalmente (PIERMATTEI & FLO, 1999).

Em equinos, as causas mais comuns de lacerações tendíneas são lesões promovidas por arames de cerca, nas quais os tendões extensores geralmente estão envolvidos. Já nos tendões flexores, as lacerações se devem ao pisoteio e coices em objetos cortantes (STASHAK, 1994). Nessas situações há um grande prejuízo funcional devido à perda de aposição entre as extremidades rompidas, uma vez que a cicatrização espontânea do tendão não proporciona um reparo ideal. Além disso, a força e o comprimento habitualmente não readquirem proporções normais (WESTPHALEN, 1995).

De acordo com POWER (1981), as rupturas parciais geralmente acontecem na junção músculo-tendínea, e as rupturas totais ocorrem com maior frequência próxima à inserção do tendão junto ao tubérculo do calcâneo. Ainda, segundo o autor, a etiologia das injúrias tendíneas pode estar relacionada com a idade do animal, uma vez que, com o envelhecimento ocorre uma degeneração dos tendões e eventualmente uma moderada contração resulta em ruptura. Essa hipótese também é defendida por BRINKER (1990).

A etiologia da ruptura do tendão junto à sua porção tendínea em fêmeas caninas idosas, assim como ocorre em mulheres idosas, pode estar relacionada a fatores que incluem a osteoporose, o hipotireoidismo, excesso de peso, altas doses de corticóides e vida sedentária associada à inatividade. Todos esses fatores causam diminuição do suprimento sanguíneo e subsequente degeneração do tendão com alteração na matriz colágena. Além disso, fraturas avulsivas em cães com menos de dois anos de idade estão associadas à incompleta maturação do osso no sítio de inserção do tendão (REINKE & MUGHANNAM, 1994).

2.3 Reparação do tecido tendíneo

Durante a tenorrafia, sob o ponto de vista biomecânico, a resistência

elástica do tendão aumenta proporcionalmente ao número de fios que cruzam a linha de ruptura e é incrementada quando é feito apenas um nó por ponto posicionado fora da área de reparo. A sutura de Kessler modificada (Figura 3) é a que melhor se presta para tenorrafia em Medicina Veterinária, pois atende a maioria dos requisitos necessários (BLOOMBERG, 1998; RAISER, 1995). Como os fios geralmente se rompem nos nós de sutura, o posicionamento desses fora da linha de reparação evita a ação enzimática na área (WANG, 1998). Além disso, esse padrão de sutura não danifica a microvascularização do tendão, evitando áreas focais de isquemia e posteriormente decréscimo na força de sustentação da sutura (ARON, 1996).

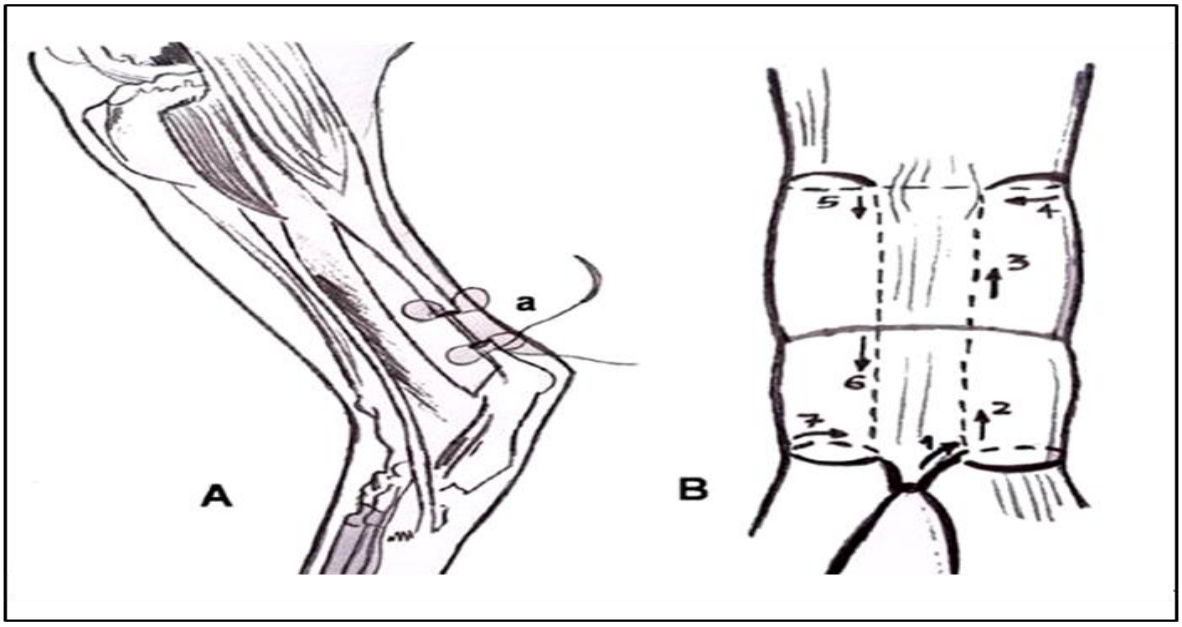

FIGURA 3 - Representação esquemática da tenorrafia do tendão do músculo gastrocnêmio de coelho. (A) membro pélvico de coelhos: (a) sutura modificada de Kessler. (B) os números representam as perfurações e as setas a direção da sutura modificada de Kessler. Fonte: BERETTA (2005).

Nas reconstituições tendíneas são recomendados fios monofilamentares, como náilon e polipropileno, já que suturas com material trançado, como poliéster, poliglactina 910 ou ácido poliglicólico deslizam com dificuldade entre as fibras tendíneas na aproximação dos segmentos rompidos (KILLINGSWORTH, 1993).

Com relação ao tempo, a tenorrafia pode ser primária, primária

protelada, secundária e secundária protelada. A reparação primária é aquela iniciada em 12 horas após a ruptura, a primária protelada de dez a 14 dias, a secundária após o período de duas semanas e a secundária protelada após quatro semanas (RAISER et al., 2001). No homem, o tratamento de eleição é o reparo primário, enquanto que em animais a reparação é protelada na maioria das vezes, devido à dificuldade de se obter uma ferida limpa. Assim, o procedimento cirúrgico só deve ser realizado quando a ferida não apresentar contaminação ou infecção. Uma abordagem atraumática é necessária para prevenir futuras aderências dos tecidos peritendíneos ao tendão e evitar danos à vascularização que penetra pelo paratendão oriunda de vasos da junção miotendínea (PAYNE & TOMLINSOM, 1993).

O objetivo fundamental da reparação do tendão é manter a função de sustentação do tendão rompido, enquanto o desempenho do deslizamento é de importância secundária (RAISER, 2000). A reparação secundária é necessária em animais quando há falha, ou não tenha sido tentada a reparação primária. No entanto, deve ser realizada entre duas e quatro semanas após cicatrização da ferida inicial. Ela oferece boa função de sustentação, mas a função deslizante pode ser perdida (KILLINGSWORTH, 1993).

Nos casos de reparo por segunda intenção, sem adequada aproximação, pode deixar o tendão longo e espessado, devido à formação de extensa cicatriz. Feridas extensas levam a destruição do tecido paratendíneo adjacente ao tendão, de modo que o tecido cicatricial se justapõe ao tecido tendíneo e não ao paratendíneo (MCILWRAITH, 1994).

Em equinos, não há um protocolo específico de tratamento para as lacerações tendíneas, mas algumas regras gerais podem ser estabelecidas. Em todos os casos devem-se respeitar os princípios da cirurgia asséptica, como limpar e debridar a ferida (MCILWRAITH, 1994). No caso de secção dos tendões extensores digitais, a ferida limpa é suturada para conseguir uma cicatrização por primeira intenção. Se há presença de infecção, deve-se deixar a ferida cicatrizar por granulação. Nesses casos pode-se esperar por mais de seis meses para que seja obtida a função plena. Os resultados gerais nas lacerações dos tendões flexores são menos satisfatórios (STASHAK, 1994).

Na maioria dos casos da ruptura tendínea completa do tendão

calcanear, procede-se ao reparo cirúrgico, não sendo indicado tratamento clínico. A atividade física do animal deve ser limitada ou ausente até a realização do procedimento cirúrgico (FOSSUM et al., 2002). Com base nessas observações, recomenda-se tentar a reparação tendínea por primeira intenção, pois reparações após 30 dias com contratura muscular podem requerer o uso de enxerto (WANG, 1998).

O tendão calcâneo é abordado por meio de incisão cutânea caudo-lateral do membro afetado (FOSSUM et al., 2002). Em lesões agudas, a extremidade avulsionada do tendão gastrocnêmio estará imediatamente evidente e é possível identificar cada componente do complexo de Aquiles e suturá-los individualmente (PIERMATTEI & FLO, 1999). Nos casos de ruptura crônica, o reparo torna-se mais difícil devido à retração das extremidades tendíneas e pela presença de um tecido de cicatrização extenso no local, impossibilitando a identificação de cada componente (CASTRO & MATERA, 2002). Nesses casos, o complexo é tratado como uma única estrutura (FOSSUM et al., 2002).

Independente da técnica cirúrgica escolhida para a reparação, é importante minimizar o trauma às estruturas circunvizinhas, pois o tendão é relativamente avascular e depende delas para reparar-se (CASTRO & MATERA, 2002). Na maioria dos casos é possível trazer a extremidade do corte para aposição com a tuberosidade quando as articulações do joelho e do tarso estão em ângulos normais (PIERMATTEI & FLO, 1999) e então, o tendão é fixado pela aplicação da sutura na sua parte distal (BLOOMBERG, 1998).

Membros que sofreram rupturas tendíneas parciais ou totais e que foram submetidos ao tratamento conservador ou cirúrgico devem ser imobilizados. A imobilização é realizada em posição semi-estendida perdurando de três a seis semanas. Posteriormente, aplica-se bandagem por três semanas, preservando a aposição dos cotos tendíneos rompidos e impedindo tensão na sutura aplicada (PIERMATTEI & FLO, 1999).

O sucesso do tratamento e, consequentemente o bom prognóstico, está associado à resolução do processo da forma mais eficiente e rápida possível. Para as lesões em tecidos moles, o prognóstico está associado às lesões de menor severidade, com menor reação inflamatória e ao tratamento precoce. Dentre as formas de terapia citadas para a fase aguda, destacam-se o uso

parenteral, tópico ou ambos de anti-inflamatórios não-esteróides (DAHLGREN et al., 2005), a crioterapia (ALVES & MIKAIL, 2006) e repouso associado aos exercícios controlados (GILLIS, 1997).

O uso de anti-inflamatório é preconizado por suas propriedades analgésicas, anti-inflamatórias e antipiréticas, com ação inibitória da cicloxigenase e consequente diminuição da produção de prostaglandinas. A fenilbutazona é utilizada nas enfermidades do aparelho locomotor, pela sua eficácia e baixo custo. Outros fármacos empregados são a flunixina meglumina, cetoprofeno, narprofeno, carprofeno e o meloxicam (DAHLGREN et al., 2005).

O uso da crioterapia é eficaz na diminuição da formação de hematomas e edema, uma vez que promove vasoconstrição local. As formas mais comuns de crioterapia são as bolsas de gelo e banhos de imersão em baldes contendo água e gelo. As sessões diárias são recomendadas até a remissão dos sinais inflamatórios agudos (LOPES, 2006).

Quanto mais longo o período de recuperação, maiores são os prejuízos financeiros, já que o animal fica impedido de desempenhar a atividade para a qual foi selecionado e preparado. Na tentativa de acelerar os processos reparativos e regenerativos, têm sido utilizados no pós-operatório de diversas cirurgias os chamados adjuvantes da cicatrização (RAISER et al., 2001). Dentre eles, encontram-se o laser, o ultrassom terapêutico, a estimulação elétrica transcutânea e a eletroacupuntura (GUM et al., 1997). A hidroterapia é utilizada na prevenção de edema (LEWIS, 2002), assim como a fisioterapia (BROMILEY, 2000) e a laserterapia na aceleração do processo regenerativo, modulando a formação de tecido de granulação tão abundante no processo cicatricial (GIANINI, 2003).

As aderências podem ocorrer devido ao trauma cirúrgico, provocando limitações articulares e prejuízo no mecanismo de deslizamento dos tendões. BUNNELL (1956) relatou que após o trauma ou lesão tendinosa, ocorre um grande extravasamento de exsudado serofibrinoso para fora dos tecidos. Com o membro imobilizado por um período prolongado esse exsudato rico em proteína e fibrina se organiza e dificulta o deslizamento das partes moles, o que resulta em aderência tendinosa, devido à proliferação fibroblástica. KESSLER & NISSIN (1969) referiram que lesões parciais ou totais dos tendões desenvolvem uma

intensa reação fibrótica, mas que com uma boa sutura a quantidade de aderência é significativamente reduzida. O movimento precoce muda o curso natural das aderências e preserva a função fisiológica do tendão.

No contexto anatômico, a bainha sinovial desempenha importante função na prevenção de aderências. Deve-se evitar sua ressecção e preconiza-se a sua reparação após o trauma (LUNDBORG et al., 1980). Estudos comprovam a importância do líquido sinovial e da vascularização na cicatrização do tendão, onde lesões tendíneas acompanhadas de alterações da circulação intrínseca e extrínseca desencadeiam um processo isquêmico promovendo a aderência do tendão (MATTAR JR., 1991). No entanto, além do processo isquêmico, a hemorragia trans e pós-operatória também tem sido apontada como uma das principais causas de aderência. Essa pode ser evitada utilizando coagulador bipolar durante os procedimentos cirúrgicos para auxiliar na adequada hemostasia (HATANO et al., 2000).

2.4 Cicatrização tendínea

A evolução do processo cicatricial envolve uma série de eventos que representam tentativas de restabelecer a estrutura anatômica e a função normal da região afetada. Neste fenômeno, vários fatores sistêmicos e locais estão envolvidos e o desequilíbrio ou ausência de elementos, principalmente a formação de colágeno, pode comprometer o resultado final da regeneração (COELHO et al., 2002). Dentre os fatores sistêmicos, destacam-se a idade do paciente e a concentração sérica de proteínas (WITTE & BARBUL, 1997) e entre os fatores locais, pode-se citar a região anatômica da ferida, a presença de infecção e a desvitalização dos tecidos envolvidos (SANTOS, 2000).

A cicatrização tendínea após o trauma segue o padrão similar ao da maioria dos outros tecidos conjuntivos, sendo bem definida em relação à perfeita união e a resistência cicatricial após a união das extremidades tendíneas (CLARK, 1993). Pacientes com carência nutricional apresentam cicatrização lenta em decorrência do suporte nutricional deficiente (FOSSUM et al., 2002). Um quadro de hipoproteinemia, além de terem prolongado o tempo de cicatrização,

pode apresentar imunossupressão, diminuindo a oxigenação e a perfusão tissular, que são essenciais na manutenção da integridade do processo cicatricial (JOHNSTON, 1990). As proteínas são fundamentais para todos os aspectos da reparação tecidual, tal qual a síntese de colágeno, a proliferação epidérmica e a neovascularização (STARKEY, 2001).

Logo que ocorre a lesão, inicia-se uma resposta vascular intensa, primeiramente com uma vasoconstricção por ação da noradrenalina e contração do endotélio. Em seguida, a vasodilatação promove a chegada de células inflamatórias para o local e sob a ação da histamina, ocorre alteração da permeabilidade vascular formando o edema, característico da inflamação aguda (BAXTER, 1994). O processo cicatricial inicia-se com o surgimento de capilares e invasão de fibroblastos indiferenciados a partir do paratendão e dos tecidos adjacentes (RAISER, 1995).

A sequência inflamatória começa no momento do trauma e estende-se por aproximadamente três dias, com formação de coágulo de fibrina. Nessa fase ocorre fagocitose das células e dos fragmentos de colágeno e, em seguida, inicia-se a formação da substância fundamental e síntese do novo colágeno a partir de fibroblastos derivados do epitendão, endotendão e dos tecidos adjacentes (AUTEFAGE, 1999). Na segunda semana, ocorre uma intensa reação vascular acompanhada por proliferação fibroblástica e produção de colágeno, que alcançam seu pico máximo. Na terceira e quarta semanas, as fibras de colágeno próximas às extremidades tendíneas orientam-se longitudinalmente e aquelas no centro da ferida cicatricial permanecem desorganizadas e perpendiculares às linhas de estresse (RAISER, 1995).

O remodelamento ocorre a partir da quarta semana estendendo-se até a vigésima semana, período este caracterizado pela redução do tamanho da ferida devido ao processo de colagenólise. Assim, as fibras de colágeno são direcionadas em um plano paralelo ao eixo longitudinal do corpo do tendão, se organizando. Essa organização confere resistência à tensão e é dependente de movimentação do tendão que enfraquece as aderências aos tecidos adjacentes (RAISER, 1995).

Em oito semanas, a resistência do tendão está aumentada e os fibroblastos tornam-se tenócitos inativos com mínima capacidade para dividir-se

ou sintetizar proteína fibrosa em quantidade suficiente para desenvolver uma forte união entre os segmentos rompidos. O fator mais importante para recuperar a função deslizante não é a prevenção de aderências aos tecidos adjacentes, mas a redução no teor de cicatriz. Essa redução depende de um mínimo traumatismo evitando-se a formação de hematoma e abscesso. Deve-se proporcionar repouso para permitir ótima cicatrização já que a ruptura de aderências, à medida que se formam, aumenta a inflamação e a posterior formação de cicatriz. Um tendão cicatrizado com uma função deslizante satisfatória é caracterizado não pela ausência de aderências, mas pela presença de aderências que tenham sido fonte de fibroblastos e vasos sanguíneos e que agora, tenham um tamanho que permita o deslizamento adequado do tendão (JOHNSTON, 1985).

Conforme a cicatriz amadurece, a organização das fibras colágenas dentro do tendão altera-se. Alterações na arquitetura da cicatriz são notáveis em situações em que o tendão precisa restabelecer a função deslizante. O colágeno na cicatriz entre as extremidades suturadas torna-se orientado em feixes paralelos que lembram um tendão normal. Em contraste, fibrilas colágenas adjacentes às superfícies deslizantes aumentam, mas mantêm sua orientação livre, criando uma configuração de tecido frouxo. Os vasos sanguíneos na cicatriz peritendínea tornam-se espiralados e tortuosos, permitindo movimento sem perda da integridade. Assim, após vários meses, o tecido colágeno livremente orientado é reorganizado em estruturas que lembram a condição pré-injúria (MADDEN, 1970).

A resistência das fibras tendíneas é igual a 56% na sexta semana após intervenção e aumenta 79% após um ano. Por isso é possível permitir um exercício limitado a partir da sexta semana, mas deve-se considerar ao menos um ano para autorizar o exercício completo (AUTEFAGE, 1999). Após o colágeno depositar-se na ferida, o ganho de resistência continua a aumentar devido ao entrelaçamento e reorientação das fibras colágenas já formadas. Este aumento ocorre por dois anos ou mais e há um ganho quase imperceptível na resistência. As fibras colágenas adjacentes são submetidas à menor tensão linear que aquelas no tendão e parecem desaparecer ou ser substituídas por fibras mais finas e menores (JOHNSTON, 1985).

A cicatrização do tendão pode ser afetada por certos fatores

mecânicos. Um dos mais importantes é a quantidade de tecidos moles que são traumatizados. Grandes quantidades de tecidos lesionados correlacionam-se com a cicatrização predominantemente extrínseca. Portanto, técnica cirúrgica deficiente e injúrias com alta energia podem aumentar a formação de aderências, assim como bandagens aplicadas inadequadamente comprometem a drenagem venosa e o fluxo linfático, causando edema e claudicação após o procedimento cirúrgico (WANG, 1998).

A cicatrização requer imobilização do tendão por três semanas após a cirurgia, para que receba suprimento vascular e o processo cicatricial tome lugar e forme-se mínima cicatriz ao redor do tendão. O movimento restrito após três semanas remodela o tecido peritendíneo. É importante não romper as aderências, mas remodelar a cicatriz. Conforme permitido o movimento ativo, o ganho de resistência na quinta semana será três vezes maior que na terceira (JOHNSTON, 1985). Todos os tratamentos cirúrgicos para rupturas do tendão calcâneo em cães têm em comum a imobilização temporária da articulação tarsica em parcial extensão para diminuir a tensão e promover uma revascularização precoce (CLARK, 1993).

Uma das grandes dificuldades encontradas para o reparo de tendões tem sido em situações em que há perda de substância com consequente não união das extremidades tendíneas. Tal situação tem despertado o interesse de vários autores no sentido de encontrar um material que seja adequado à cicatrização do tendão lesado, com resistência suficiente, sem alterar seu comprimento e manter sua capacidade de deslizamento. Enxertos biológicos, bem como próteses sintéticas tem sido empregados nas rupturas tendíneas severas, porém se faz necessário compreender o mecanismo reparativo desse material (RAISER et al., 2001).

Diversas pesquisas têm sido desenvolvidas no intuito de encontrar um material adequado para reparação de tendões extensamente lesionados. Técnicas corretivas são realizadas com a utilização de membranas biológicas devido à sua fácil obtenção, conservação e custo reduzido. Tendões de cães (RAISER et al., 2001) e peritônio de bovinos (COSTA NETO et al., 1999) conservados em glicerina a 98%, são utilizados principalmente na reparação do tendão calcanear comum de algumas espécies domésticas. Em equinos pode-se

fazer transposição tendínea embora limitadamente, pois em grandes rupturas não há como colher segmentos de tendão sem comprometer a funcionalidade dos sítios doadores (VAUGHAN, 1979).

O uso de enxertos biológicos é benéfico na reconstituição de ligamentos ou tendões. Os enxertos tendíneos autólogos são os preferidos, pois não promovem reação antigênica. Já os enxertos homólogos não devem ser antigênico ou carcinogênico, ser facilmente incorporado ao leito receptor, estimular as propriedades mecânicas do segmento original e ser facilmente armazenado e implantável. Embora haja pouca dúvida de que o colágeno solúvel possa ser específico para espécie e possua caráter antigênico, a maioria dos dados prova que o colágeno maduro é insolúvel e não antigênico (VÁMHIDY et al., 1990). Além disso, a sobrevivência do enxerto dependerá de sua adequada nutrição pelos tecidos adjacentes, já que os tendões são avasculares e seu suprimento sanguíneo é oriundo do paratendão, da junção músculo-tendínea e ósteo-tendínea (PAYNE & TOMLINSOM, 1993).

Quando se pretende utilizar os implantes biológicos em extensas injúrias tendíneas é necessário que após a colheita dessas estruturas haja um processo de redução da antigenicidade por meio de sua preservação em meios químicos ou físicos. A preservação de enxertos pode ser feita em etanol, mertiolate (CORDREY et al., 1963), glicerina (PIGOSSI, 1967), por congelamento, soluções mercuriais, betapropriolactona, glutaraldeído (VÁMHIDY et al., 1990), além da criopreservação a seco que permite fácil armazenamento por um período indeterminado. A principal desvantagem dessa técnica é o alto custo para sua realização (VÁMHIDY et al., 1990).

Segundo MAGNAGHI et al. (1994), a integração de enxertos tendíneos homólogos liofilizados em coelhos se dá por meio da neoformação vascular, invasão de células mesenquimais e organização de fibras colágenas. A utilização de tecidos liofilizados proporciona bons resultados, assim como os biomateriais que apresentam propriedades de biocompatibilidade o que diminui a capacidade antigênica do material e permitiu sua preservação à temperatura ambiente.

Os biomateriais interagem com o sistema biológico e são utilizados na área médica ou biomédica. São alternativas efetivas para a substituição de tecidos, pois não apresentam riscos de transmissão de doenças ou rejeição

imunológica, além de apresentarem disponibilidade ilimitada (HALL et al., 1999). Pesquisadores têm mostrado interesse nesses novos materiais capazes de serem associados a outras substâncias que favoreçam a reparação e ou regeneração (PARK et al., 2003).

Segundo VACANTI et al. (1995), a engenharia de tecidos é uma estratégia interdisciplinar que emprega os princípios das ciências biológicas e de materiais. É aplicada na geração de substitutos biológicos para criar, preservar ou restaurar funções orgânicas. Embora outros pesquisadores possam ter definições diferentes, há o consenso de que a engenharia tecidual depende de três componentes básicos: a presença de células com capacidade de gerar novos tecidos (células-tronco), moléculas indutoras (fatores de crescimento) para orientar a atividade celular e um carreador adequado (biomateriais) para servir como substrato para adesão, proliferação e diferenciação celular.

Assim, os biomateriais são empregados na engenharia tecidual em associação ou não com as células. Quando implantados devem direcionar e sustentar os processos regenerativos e serem capazes de substituir tecidos ou órgãos que perderam a sua estrutura e/ou função. Os materiais utilizados devem garantir uma estrutura funcional como: integração do implante no organismo receptor, sua interação com as células do leito tecidual e a sua substituição progressiva pelo tecido endógeno neoformado (VACANTI et al., 1995).

Dentre os biomateriais associados à terapia celular empregados na Medicina Veterinária encontram-se os *scaffolds.* Utilizados na engenharia tecidual, possuem propriedades biodegradáveis, são porosos e tridimensionais. Quando embebidos em células específicas e/ou fatores de indução iniciam o processo de reparação, sendo substituídos gradualmente. Apresentam uma alta superfície área-volume e mimetizam a nanoestrutura da matriz extracelular do tecido natural, facilitando a invasão de células com proliferação e deposição de matriz. Além disso, sua característica hidrofílica facilita a invasão celular com deposição de MEC e formação tecidual (MA & CHOI, 2001).

Apesar dos avanços nas terapias envolvendo autoenxertos e aloenxertos, permanecem significantes limitações no manuseio dessas condições. Enxertos biológicos apresentam limitações quanto à escassez de doador, possíveis complicações no sítio doador, rejeição tecidual e transmissão de doenças,

enquanto os dispositivos protéticos apresentam complicações como a baixa durabilidade e o pobre desempenho com o tempo (SOMMERICH et al., 1993). A engenharia tecidual assegura promessas no tratamento dessas condições pela substituição do tecido lesionado por tecidos com características mecânicas e funcionais similares (LANGER & VACANTI, 1993).

Outra modalidade de tratamento em lacerações tendíneas parciais é o transplante autólogo de células-tronco intralesional. Nesse tipo de terapia empregam-se as células-tronco mesenquimais da medula óssea, promovendo sua diferenciação em linhagens de células específicas capazes de substituir órgãos e tecidos lesionados. Apesar de estar ainda em fase experimental, essa terapia apresenta resultados encorajadores e promissores (SMITH & WEBBON, 2005).

3 TERAPIA CELULAR

O avanço tecnológico da ciência tem proporcionado benefícios consideráveis para a humanidade por meio da introdução de novas terapias, aumentando a expectativa de vida e promovendo melhorias na saúde das pessoas de todo o mundo (SOUZA et al., 2003). Neste contexto, a terapia celular é definida por ZAGO (2006b) como um conjunto de métodos e abordagens tecnológicas fundamentadas no conhecimento de várias ciências, que visam a utilização de células para o tratamento de inúmeras doenças sem tratamento específico ou efetivo (KASSEM et al., 2004).

Essas novas técnicas são aplicadas a fim de retardar ou curar muitos tipos de câncer, doenças neurológicas, lesões medulares, diabetes e cardiopatias. Deste modo, a medicina regenerativa desponta como uma ferramenta terapêutica no tratamento de várias doenças crônico-degenerativas, lançando mão de células, como as células-tronco mesenquimais da medula óssea, plaquetas, fatores de crescimento, biomateriais e enxertos biológicos que permitem ao próprio organismo reparar tecidos lesionados (SANTOS et al., 2004; NIH, 2009).

Por meio de uma abordagem terapêutica, a terapia celular visa a recuperação e ou regeneração de tecidos mediante o uso de diferentes tipos

celulares ou grupos de células. Suas formas clássicas incluem o transplante de medula óssea e a transfusão de sangue. Entretanto, a utilização das células diferenciadas e indiferenciadas associadas à engenharia de tecidos cresce como nova forma dessa terapia (ZAGO, 2006a).

A tendência de se pesquisar células-tronco vem, sobretudo, da esperança de que o uso destas células revolucionem as formas de tratamentos de enfermidades que cursam com morte celular (COLOMÉ, 2007). Além disso, o seu uso associado aos biomateriais desponta como uma ferramenta terapêutica, no intuito de ampliar e acelerar os efeitos dos fatores de crescimento (BARBOSA et al., 2008). Alguns ensaios científicos acentuaram a necessidade de mais estudos no campo experimental, estimulando inúmeras pesquisas e ocupando o foco da imprensa mundial (ZAGO & COVAS, 2006).

3.1 Células da medula óssea

A medula óssea (MO) apresenta dois sistemas-tronco distintos, o hematopoiético e o não-hematopoiético que produzem tipos celulares com funções específicas, dentre esses as células hematopoiéticas, as mesenquimais e células progenitoras endoteliais (SHORT et al., 2003). As células-tronco hematopoiéticas (CTHs) originam células sanguíneas e as do sistema imune, sendo utilizadas para restaurar componentes do sangue e do sistema imunológico. As mesenquimais são primordialmente indiferenciadas, caracterizadas pela auto-renovação e potencial de diferenciarem-se em vários tecidos. Quando estimuladas adequadamente originam músculos, ossos, cartilagens e células de gordura (CAMPAGNOLLI et al., 2001). As células progenitoras se diferenciam em células endoteliais, que integram os vasos sanguíneos e capilares. A capacidade proliferativa, combinada com suas habilidades especializadas, as tornam únicas (KIRSCHSTEIN, 2001).

As células-tronco mesenquimais são utilizadas na reparação e regeneração celular. Isso se deve ao seu potencial de diferenciação em vários tipos de células em resposta à transdução de sinais mediados por citocinas (FRIEDENSTEIN et al., 2002). São facilmente colhidas e, como são provenientes

da medula óssea do próprio paciente, elimina-se a possibilidade de rejeição. Além disso, a colheita do material autólogo não provoca controvérsias no que diz respeito aos aspectos éticos e legais (WANG et al., 2004).

No ser humano, a medula óssea é a principal fonte das células mesenquimais, porém estas são isoladas de outros órgãos e tecidos, como músculo esquelético (YOUNG et al., 2001), tecido adiposo (ZUK et al., 2001), membrana sinovial (DE BARI et al., 2001), endotélio e subendotélio da veia umbilical (COVAS et al., 2003), rim (ALMEIDA-PORADA et al., 2002), sangue do cordão umbilical (YU et al., 2004) e cartilagem articular (ALSALAMEH et al., 2004). Segundo RASKIN (1998), a medula óssea de cães e gatos pode ser obtida na epífise dos ossos longos e nas regiões do ílio, como crista ilíaca ou borda acetabular (Figura 4). Além disso, sugere-se a colheita na crista ilíaca de cães, pela facilidade de localização. Contudo, em cães de pequeno porte ou gatos, as amostras medulares são obtidas na porção proximal do fêmur (Figura 5).

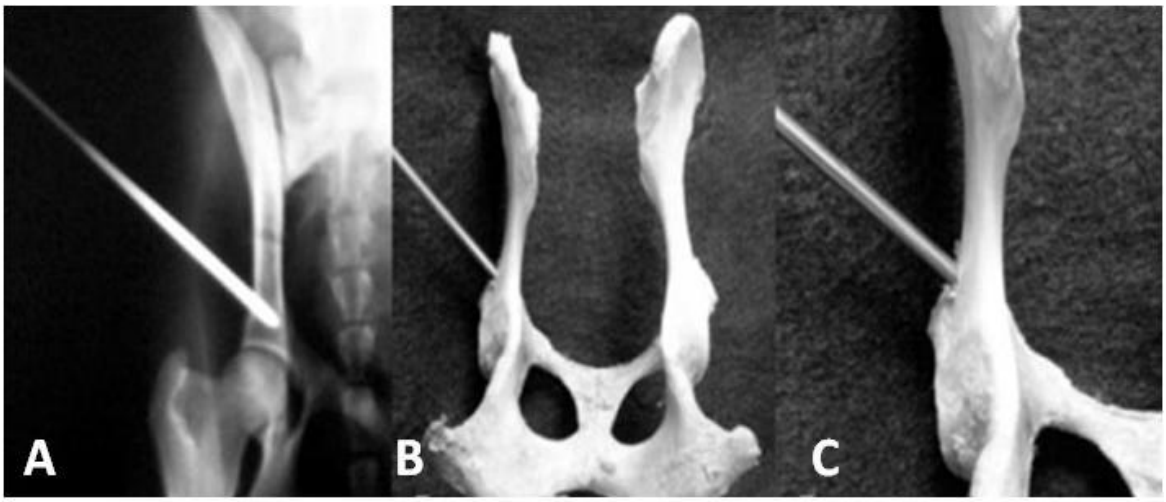

FIGURA 4 – Demonstração dos locais para obtenção de medula óssea. Imagens radiográficas e de peças anatômicas referentes à região pélvica de cães. (A) imagem radiográfica na posição ventro-dorsal da região pélvica de um cão com a agulha introduzida no corpo do ílio; (B) e (C) demonstração em peça anatômica dos locais de introdução da agulha no corpo do ílio. Fonte: MÜLLER et al. (2009).

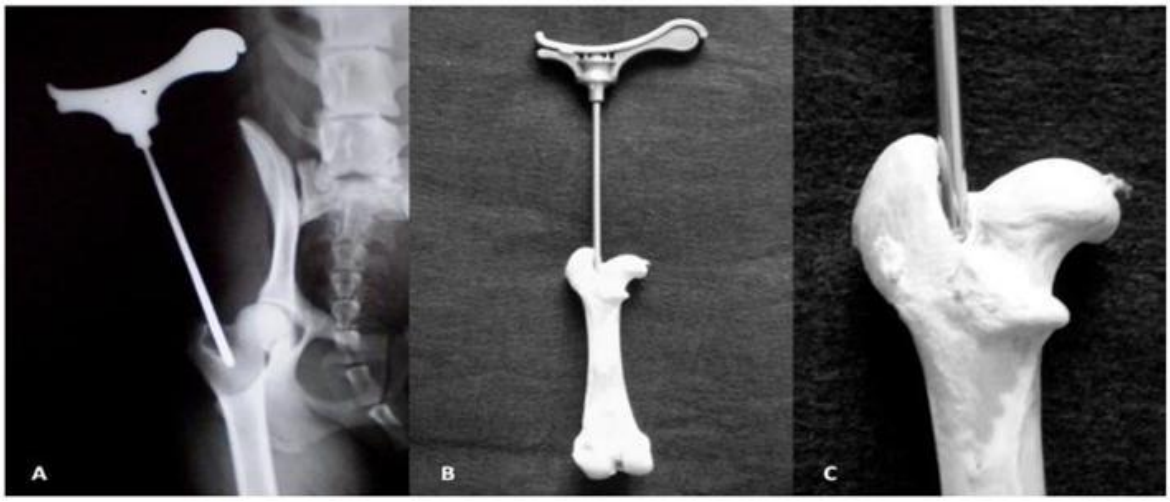

FIGURA 5 - Demonstração da punção medular através da fossa trocantérica do fêmur de cão com agulhas Steiss. Imagens radiográficas e de peças anatômicas referentes ao osso fêmur de cão. (A) imagem radiográfica na posição ventro-dorsal; (B) e (C) detalhes do local da introdução da agulha apoiada contra a face medial do trocânter maior do fêmur. Fonte: MÜLLER et al. (2009).

Para cães obesos ou musculosos, a porção crânio-lateral da tuberosidade maior do úmero (Figura 6) é uma ótima opção para colheita de material (ZAMPROGNO, 2007). No entanto, MÜLLER et al. (2009) sugeriram a epífise proximal da tíbia (Figura 7) como uma região para a obtenção de grande quantidade de medula óssea, assim como a porção proximal do fêmur.

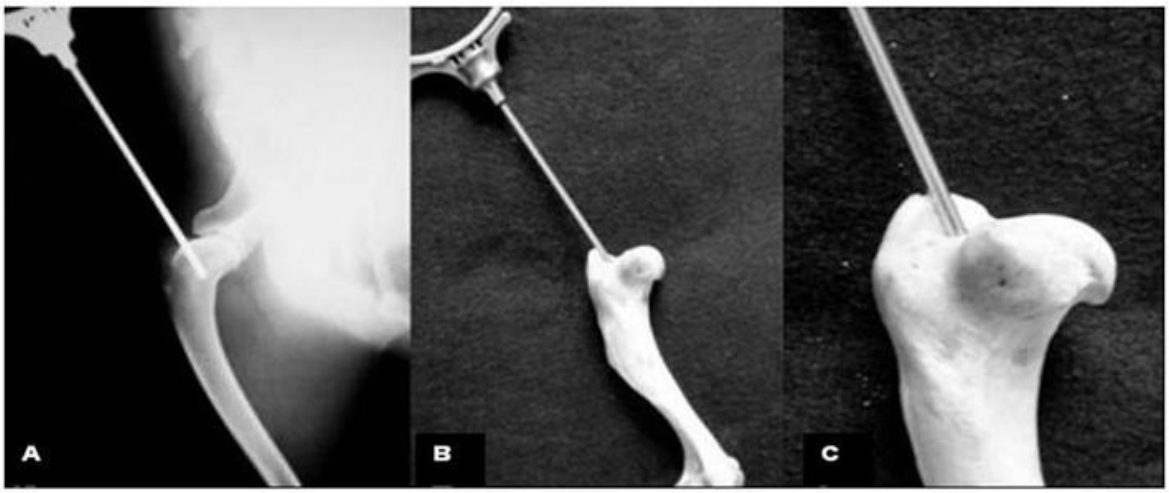

FIGURA 6 - Demonstração da punção medular através do tubérculo maior do úmero com agulha de Steiss em cão. Imagens radiográficas e de peças anatômicas referentes ao osso úmero. (A) imagem radiográfica ventrodorsal do úmero de cão com a agulha introduzida no tubérculo maior do úmero. (B) e (C) detalhes do posicionamento da agulha em peça anatômica. Fonte: MÜLLER et al. (2009).

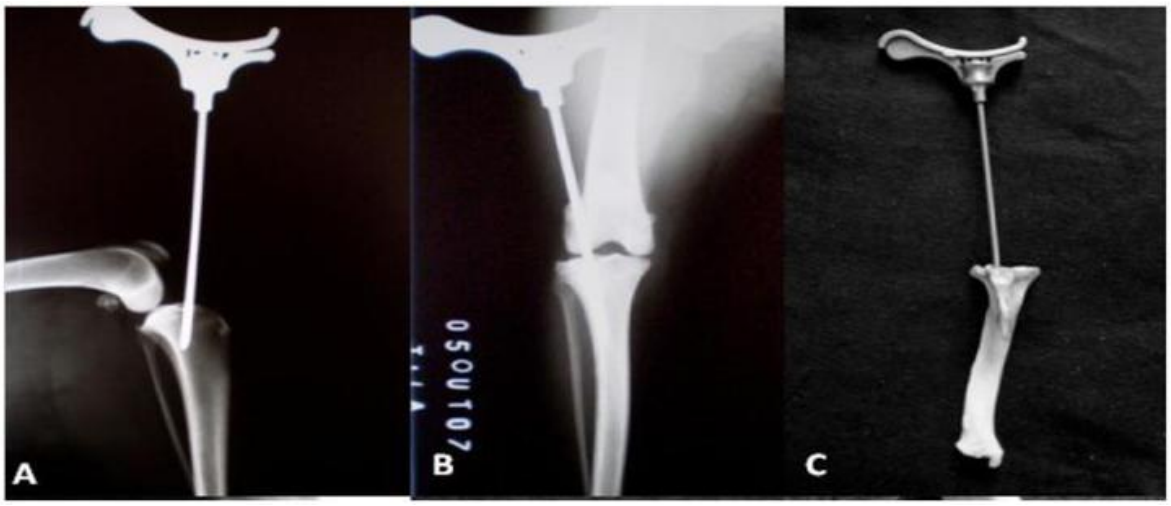

FIGURA 7 - Demonstração da punção medular na região epifisária proximal da tíbia com agulha de Steiss em cão. Imagens radiográficas e de peças anatômicas referentes a tíbia. (A) imagem radiográfica látero-lateral e (B) crâniocaudal da agulha introduzida na região epifisária proximal da tíbia; (C) detalhe do local demonstrado em peça anatômica. Fonte: MÜLLER et al. (2009).

Apesar do número limitado dessas células na medula óssea, a sua proliferação e a expansão dessas células sob condições adequadas podem ser obtidas *in vitro* (KRAUS & KIRKEY-HEAD, 2006). A caracterização morfológica e funcional das células estromais foi estabelecida em roedores e humanos. Entretanto, em outras espécies são necessárias novas pesquisas para estimular a terapia celular na Medicina Veterinária (MARTIN et al., 2002).

3.2 Conceitos, fisiologia e classificação das células-tronco

A terminologia “célula-tronco” tem essa denominação por ser um tronco comum do qual se originam outras células. Essa versatilidade as torna a grande promessa para o tratamento de doenças degenerativas graves (MAYHALL et al., 2004).

A presença de células precursoras não-hematopoiéticas na medula óssea foi sugerida por Julius Cohnheim em 1867 (citado por PROCKOP, 1997; FEHRER & LEPPERDINGER, 2006). Estas células foram identificadas a partir de células mononucleares da medula óssea de camundongos, denominadas células formadoras de colônias fibroblásticas (FRIEDENSTEIN et al., 1966). As células-

tronco mesenquimais correspondem a 0,001% a 0,01% de todas as células nucleadas medulares. São isoladas a partir de aspirados de medula óssea, separando-se a fração mononuclear por gradiente de densidade. Expressam um amplo espectro de citocinas, receptores de citocinas e fatores de crescimento. Também produzem moléculas de matriz extracelular, incluindo fibronectina, laminina, colágenos e proteoglicanos (COVAS, 2006).

As células-tronco são definidas com base no potencial de auto-renovação, na capacidade de diferenciação em múltiplas linhagens celulares e na habilidade de reconstituir funcionalmente, *in vivo,* um tecido lesado. Inicialmente essas características foram demonstradas nas células-tronco hematopoiéticas e nas células-tronco embrionárias. Com o avanço da ciência, outras células foram isoladas e conceituadas como células-tronco, denominadas de células-tronco mesenquimais (VERFAILLIE, 2002). As células-tronco hematopoiéticas foram as primeiras a serem descritas, melhor compreendidas e as mais aplicadas em protocolos clínicos (NARDI & AFONSO, 2006). As células-tronco não-hematopoiéticas apresentam ampla capacidade de diferenciação, bem como de originar e regenerar diversos tecidos (POUNTOS & GIANNOUDIS, 2005).

As células-tronco são caracterizadas por serem indiferenciadas e não apresentarem função específica nos tecidos. São capazes de se proliferarem, mantendo-se indiferenciadas por longos períodos de tempo, tanto *in vitro,* quanto *in vivo*. Esta última propriedade, denominada de auto-regeneração, permite que o compartilhamento de células seja mantido constante ao longo do tempo (NARDI & ALFONSO, 2006). Conforme a Figura 8, quando uma célula-tronco se divide, uma das células filhas fica para substituir a progenitora, enquanto que outra se divide e diferencia em células maduras, com o aspecto do tecido específico (SANTOS et al., 2004).

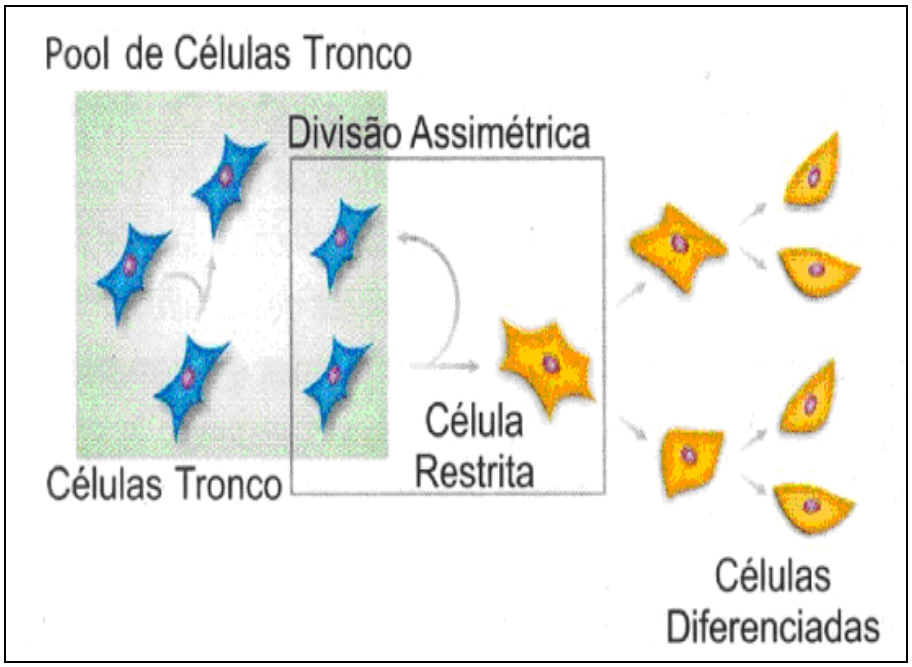

FIGURA 8 - Representação esquemática da propriedade das células-tronco de se dividirem e permanecem indiferenciadas ou se diferenciam e amadurecem Fonte: ZAGO (2006a).

O processo de auto-renovação é importante, uma vez que, se todas as células filhas se tornassem células progenitoras, a população diminuiria progressivamente a partir de cada evento de ativação. Isso resultaria em uma depleção rápida de células de todos os tecidos normais, resultando em um número insuficiente para suportar os processos de remodelação e reparação do organismo (LIN, 1998).

As células-tronco e as progenitoras estão presentes na maioria dos tecidos e são fundamentais para a saúde, manutenção e resposta a lesões ou doenças durante a vida. São as fontes de tecidos formados pelos sistemas de reparo e remodelação (BIANCO et al., 2001). Dentre essas, são conhecidas as da pele, mucosa intestinal, epitélio olfativo, cérebro, fígado, gordura, córnea, pulmões e músculos esqueléticos e cardíacos. Denominadas de células-tronco somáticas, podem dar origem a um único ou alguns tipos de células diferenciadas, como unipotentes, oligopotentes ou multipotentes (ZAGO, 2006b). Além disso, são moduladas por sinais químicos e físicos que controlam sua ativação, proliferação, migração, diferenciação e sobrevida (BIANCO et al., 2001).

De acordo com o grau de diferenciação que as células-tronco podem se submeter, são classificadas em diferentes categorias. As totipotentes ou embrionárias que são capazes de diferenciar em todos os tecidos do corpo humano, inclusive a placenta e anexos embrionários. As células-tronco pluripotentes que conseguem se diferenciar em quase todos os tipos de tecidos de um indivíduo adulto, com exceção da placenta e anexos embrionários. Além disso, existem as multipotentes que são isoladas de vários órgãos adultos auto-renováveis e diferenciadas em múltiplos tipos celulares específicos. As células adultas com capacidade restrita de se diferenciar em poucos tipos celulares e normalmente da mesma linhagem são chamadas de oligopotentes. Além disso, as com limitado poder de renovação e diferenciação em apenas um único e definido tipo celular são denominadas de unipotentes (DEL CARLO, 2005; ZAGO, 2006a).

Existem evidências de que células-tronco da medula óssea circulam no sangue periférico e se dirigem para tecidos lesados, tanto no contexto de doenças hematológicas (XU et al., 2005), quanto não-hematológicas (ABE et al., 2004). Consequentemente voltam para a medula óssea em um processo fisiológico regulado por uma complexa interação de citocinas (PETIT et al., 2005). Observações recentes de quimerismo cardíaco após transplante de medula podem ser explicadas por esse fenômeno fisiológico (DEB et al., 2003).

Sugere-se que as células-tronco somáticas de um tecido possam atravessar as barreiras das linhagens celulares e adotar um perfil de expressão gênica, função e fenótipo de células de outros tecidos (HERZOG et al., 2003). Isso ocorre por um mecanismo conhecido como plasticidade, mas que ainda não foi bem esclarecido (VERFAILLIE, 2005).

Há pelo menos quatro explicações para essa plasticidade. A transdeterminação das células-tronco programadas para gerar linhagens de células; a transdiferenciação, processo pelo qual a célula se diferencia e ganha fenótipo de outra diferenciada (Figura 9) e a dediferenciação, quando as células progenitoras ou precursoras se diferenciam em outras células adultas e, por fim, o processo de fusão em adulta (WATT, 2003).

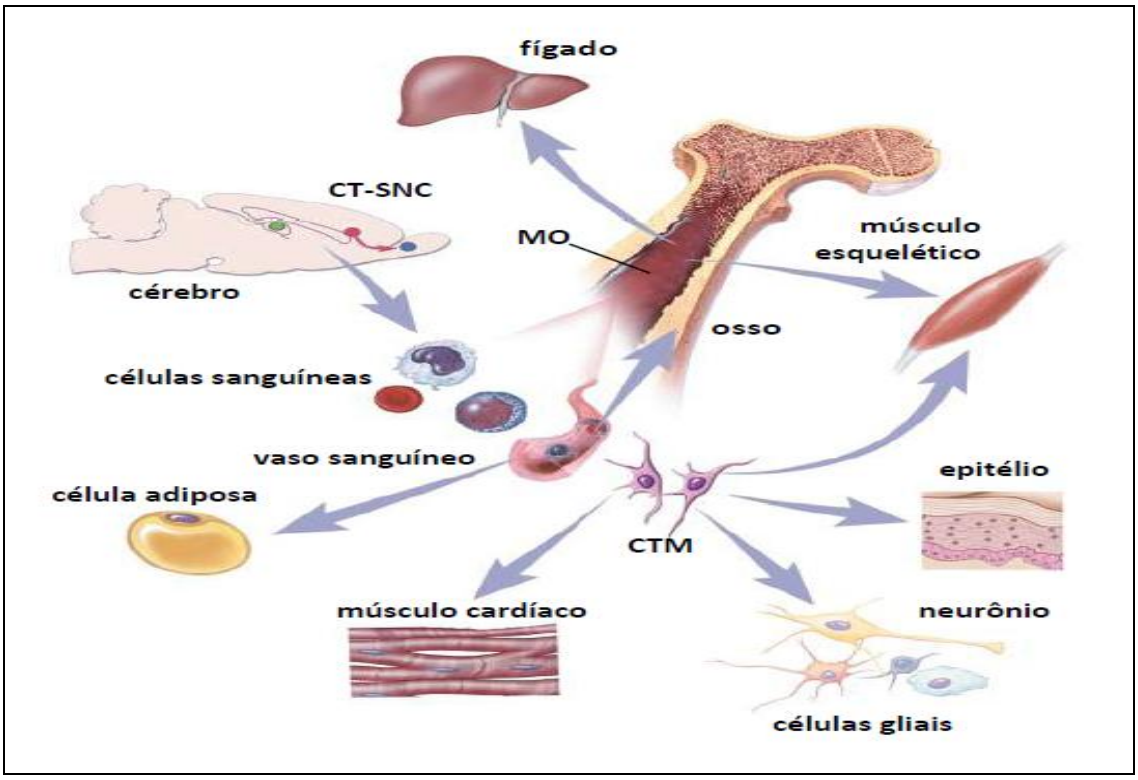

FIGURA 9 - Representação de diferentes possibilidades de transdiferenciação das células-tronco adultas (CTA), demonstrando haver grande plasticidade celular. Célula-tronco do sistema nervoso central (CT-SNC). Célula-tronco mesenquimal (CTM). Medula óssea (MO) Fonte: Adaptado de NIH (2001).

Enquanto se observa relativa facilidade de avaliar o potencial de diferenciação celular *in vitro,* o mesmo não acontece *in vivo,* pois o significado fisiológico e a correspondência destes processos são questionáveis (NARDI & ALFONSO, 2006). Diante do exposto, a resposta final depende da avaliação do quanto um determinado tipo de célula, após administração *in vivo*, pode originar células de diferentes tecidos. Geralmente se tem utilizado a sua administração com marcadores específicos a fim de determinar a identidade celular por análise morfológica, imunofenotípica e/ou funcional (COLOMÉ, 2007).

3.3 Isolamento celular: gradiente de densidade

Em testes de histocompatibilidade, imunoensaios celulares *in vitro*, protocolos de cultivo celular e outros procedimentos em geral, têm sido utilizados

diversos gradientes de densidade de alto peso molecular, os quais apresentam a função de isolar linfócitos e células mononucleares do sangue periférico e da medula óssea (ISLAM, 1994). São constituídos por uma mistura de polissacarídeos neutros hidrofílicos de alta densidade que se dissolve prontamente em solução aquosa. BOYÜM (1968) foi o primeiro pesquisador a descrever a técnica de isolamento de células mononucleares utilizando o ficoll como gradiente de densidade. Nesse estudo, o autor demonstrou que a baixa viscosidade do gradiente, comparado com outros agentes de agregação de eritrócitos, foi eficaz no isolamento *in vitro* de linfócitos do sangue periférico humano a partir de centrifugações rápidas e de baixa velocidade.

O gradiente de densidade ficoll tem merecido destaque, por ser de fácil aplicabilidade, rápido e favorecer a concentração de células mononucleares da medula óssea, atingindo altos níveis de rendimento celular (SOUZA, 2009). O Ficoll-Paque® 400 é uma solução aquosa com densidade de 1,077 ± 0,001 g/mL contendo 5,7g de Ficoll, 9g de diatrizoato de sódio e 0,0231g de ácido etilenodiaminotetracético para cada 100mL. Essa composição é responsável pela formação de uma solução de baixa viscosidade e alta densidade (AMERSHAM BIOSCIENCES, 2002).

O princípio da técnica de separação baseia-se na densidade do gradiente em relação aos linfócitos, monócitos e plaquetas, os quais não conseguem penetrar pelo gradiente (Figura 10A). Esses se depositam na interface entre o ficoll e o plasma, formando o chamado “anel celular” (Figura 10B). A migração celular durante o processo de centrifugação com o ficoll resulta na formação de camadas contendo diferentes tipos celulares. A fração celular constituída de eritrócitos e granulócitos atravessa o gradiente e se sedimenta no fundo dos tubos, podendo ocorrer o aprisionamento de alguns linfócitos durante a agregação eritrocitária da medula óssea a fresco. Contudo, esse processo pode ser evitado diluindo-se inicialmente o sangue, aumentando o rendimento celular e reduzindo a agregação das células vermelhas (AMERSHAM BIOSCIENCES, 2002).

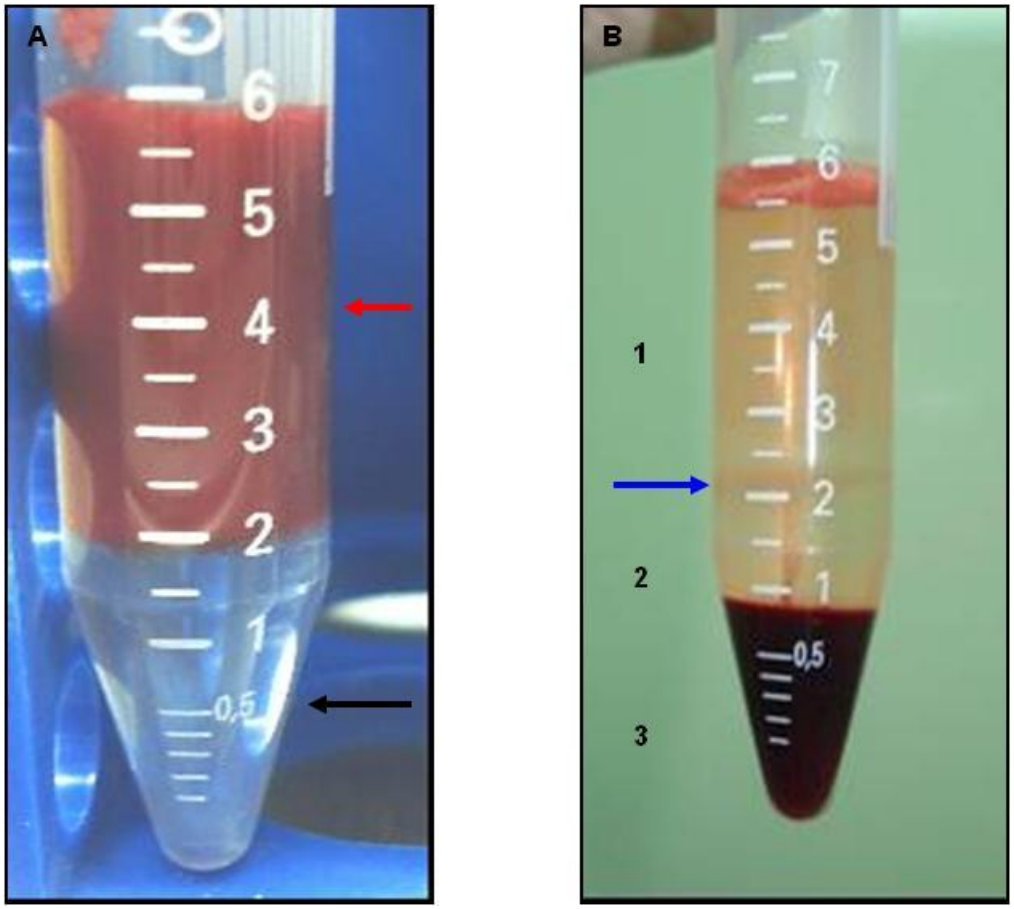

FIGURA 10 – Técnica de separação das células mononucleares da medula óssea por gradiente de Ficoll-paque®. (A) seta vermelha indica a solução composta por 2,0mL de medula óssea íntegra e 2,0mL da solução salina tamponada. Seta preta aponta o volume de 2,0mL de solução Ficoll-paque®. (B) o mesmo tubo após centrifugação á 495G durante 30 minutos a 15ºC. (1) plasma e sedimentos, (2) Ficoll-paque® e (3) células vermelhas. A seta azul exibe a nuvem de células mononucleares da medula óssea. Fonte: SOUZA (2009).

As principais soluções para a diluição da medula óssea ou do sangue periférico são a solução salina tamponada (PBS) (OLIVEIRA, 2009) e meios de cultivo modificados (CURY, 2005), podendo estes últimos serem suplementados com soro fetal bovino (SFB) a 10% (BITTENCOURT et al., 2006). A amostra diluída é, em seguida, depositada lentamente sobre o gradiente de densidade de separação de células (CURY, 2005). Um fator a ser considerado é a temperatura de centrifugação, pois a agregação eritrocitária é favorecida em altas temperaturas (37ºC), enquanto que em baixas (4ºC), a taxa de agregação é

reduzida, porém, o tempo de separação é aumentado, o qual também reduz o rendimento celular. Uma temperatura entre 18-20ºC fornece bons resultados no processo de isolamento (AMERSHAM BIOSCIENCES, 2002).

Após o processo de centrifugação, o plasma sobrenadante é desprezado utilizando-se uma micropipeta e o anel celular transferido para outro tubo. Lavagens subsequentes são recomendadas com soluções salinas balanceadas, com a finalidade de remover o remanescente de plasma, plaquetas e a solução de ficoll. O rendimento e a diminuição da pureza dos linfócitos dependem consideravelmente da eficácia na remoção das células vermelhas. Diversos produtos comerciais estão disponíveis, como a solução de lise FACS (NAKAGE et al., 2009) e/ou preparadas em laboratório, como o cloreto de amônio 0,16 M em solução de Tris 0,17 M, pH 7,6, recomendando-se diluir 1mL ao “botão celular” isolado e manter em repouso durante cinco minutos. O tampão de lise, segundo estudos, favorece a contagem das células na câmara hemocitométrica de Neubauer, reduzindo as falhas na determinação do rendimento celular (OLIVEIRA, 2009).

3.3.1 Determinação do rendimento e viabilidade celular

A determinação do rendimento e viabilidade celular precisam ser os mais confiáveis possíveis, a fim de refletirem o estado de integridade da membrana, uma vez que o sucesso de um transplante celular depende dessa integridade para que as células possam colonizar a área afetada em uma determinada lesão, interagindo com as demais células do hospedeiro e recuperando o tecido lesado (CURY, 2005).

Existem vários testes para a determinação da integridade celular como a citometria de fluxo e o método de exclusão vital pelo azul de Tripan. Este último refere-se a um corante que tem a capacidade de penetrar no interior da célula, cuja membrana esteja rompida. Tal teste é amplamente empregado devido a sua praticidade, porém possui o inconveniente de produzir artefatos na penetração do corante, comprometendo a sua determinação (MASCOTTI et al., 2002). Há protocolos alternativos ao azul de Tripan, como aqueles baseados na citometria de fluxo, os quais utilizam uma combinação de marcadores, como a Anexina, uma

proteína que possui afinidade pelos fosfolipídios expostos pela membrana celular, e o corante 7-AAD, o qual penetra no interior da célula fornecendo informações acerca da formação de poros da membrana celular (HÖPPNER et al., 2002).

3.4 Cultivo celular

O cultivo de tecidos se desenvolveu a partir dos últimos anos do século XIX, como uma continuação das técnicas de embriologia, quando células do embrião de aves eram mantidas em solução salina durante dias. Porém, o zoólogo Ross Harrison é considerado o pioneiro no cultivo de tecidos animais já que em 1907, empregou técnicas *in vitro* para o estudo de fenômenos *in vivo*, realizando cultivos de medula espinhal embrionária de anfíbios. Pôde observar o crescimento dos axônios dos neuroblastos e estabeleceu que o axônio se formava por expansão, a partir do corpo neuronal e não pela fusão de uma cadeia de células (REYNA, 2003).

Inicialmente, a primeira limitação para o estabelecimento de cultivos era desenvolver um meio nutritivo adequado. Burrows, em 1910, utilizou plasma de aves para nutrir explantes de tecidos embrionários e provou ser um método eficaz, o qual lhe permitiu observar o crescimento de tecido nervoso, coração e pele. Nesse mesmo ano, Burrows e Carrel realizaram os primeiros intentos de estabelecer cultivos de células de mamíferos e conseguiram manter explantes obtidos de cães, gatos e coelhos, assim como o crescimento de tumores sólidos. Demonstraram que se pode prolongar a vida do cultivo mediante subculturas em plasma suplementado com extratos de embrião. Em 1916, Rous e Jones utilizaram, pela primeira vez, extratos enriquecidos em tripsina para dissociar células embrionárias, estabelecendo o primeiro cultivo celular. Um dos maiores problemas constatados no cultivo foi o aparecimento de múltiplas contaminações e se desenvolveram numerosos métodos de manipulação em condições assépticas, que ainda são utilizadas até hoje (FRESHNEY, 2005).

Em 1913, Carrel demonstrou a possibilidade de manter em cultivo células extraídas de embrião de aves por um período de tempo superior à vida deste. Manteve em cultivo células de aves durante 34 anos, o que só foi possível

pela utilização do frasco de Carrel (SONDAHL & SHARP, 1977). Entre os anos de 1920 e 1940, foram desenvolvidas diferentes estratégias de obtenção de cultivo e a manutenção das condições estéreis, mas sem grandes avanços. A partir dos anos 40, com o surgimento dos primeiros antibióticos, se desenvolveram numerosas aplicações (REYNA, 2003).

3.4.1 Tipos de Culturas Celulares

A) Explante primário versus desagregação

Quando as células são isoladas do tecido do doador podem ser mantidas sob diversas formas. Um pequeno fragmento de tecido que se adere à superfície de crescimento, seja espontâneo ou por auxílio mecânico, como os coágulos ou uma matriz extracelular constituinte (colágenos), geralmente dão suporte ao crescimento celular. Esse tipo de cultura é conhecido como um explante primário e as células que migram do tecido são células em crescimento. Essas são selecionadas, no primeiro instante, pela sua habilidade em migrar do explante e subsequentemente, subcultivadas pela habilidade de proliferação (FRESHNEY, 2005). Quando uma amostra de tecido é desagregada, seja mecânica ou enzimaticamente, forma-se uma suspensão de células e pequenos agregados capazes de se ligarem a um substrato sólido, formando uma monocamada (Figura 11).

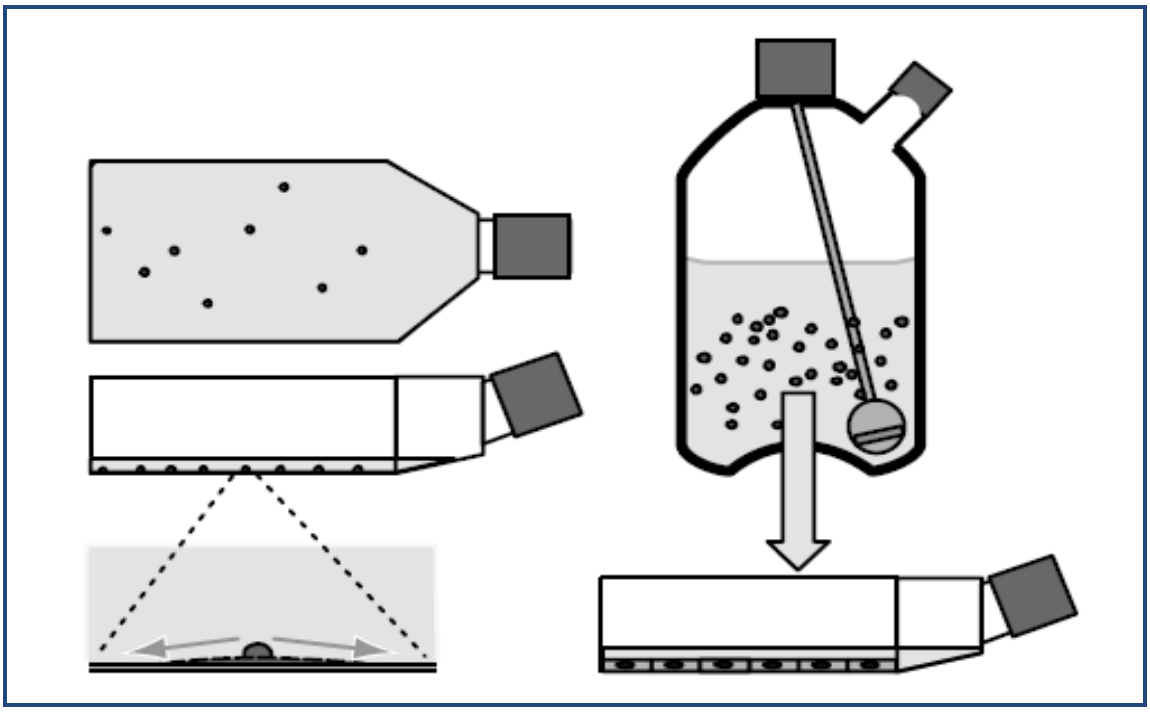

FIGURA 11 – Representação das culturas explante e por desagregação tecidual enzimática em frascos de poliestireno. À esquerda, cultura explante com migração e crescimento das células em sentido radia, visto no diagrama abaixo. À direita, na desagregação tecidual enzimática células em suspensão dispostas em uma monocamada. Fonte: FRESHNEY (2005).

As células da monocamada com capacidade de se proliferar são então selecionadas da primeira subcultura e, como as do explante primário, possivelmente originam uma linhagem celular. A desagregação tecidual é capaz de produzir culturas com mais rapidez que a cultura explante, porém esta última pode ser preferida quando são obtidos pequenos fragmentos de tecidos ou quando a fragilidade das células impede sua sobrevivência após a desagregação (FRESHNEY, 2006).

A vantagem dessas culturas é que, quando são recentemente removidas da sua situação *in vitro*, espera-se que as suas características funcionais se assemelhem às das células *in vivo.* Como desvantagens, são citadas as reações das culturas às mudanças do ambiente e as alterações na composição da cultura ocasionadas por células de culturas mistas que morrem e outras que proliferam e/ou diferenciam (MATHER & ROBERTS, 1998).

Na desagregação, o tecido passa pelos estágios de lavagem, dissecação, e ainda desagregação mecânica ou digestão enzimática em tripsina

e/ou colagenase. Este geralmente é requerido não para se ter uma suspensão celular simples, pois muitas células primárias sobrevivem melhor em pequenos agregados (FRESHNEY, 2006). A desagregação tecidual contém uma variedade de diferentes tipos celulares, sendo necessária a utilização de técnicas de isolamento como por gradiente de densidade de separação (PRETLOW & PRETLOW, 1989), ou imunotipagem em vidrarias magnetizadas, utilizando frascos com magneto positivo para se selecionar as células de interesse (CARR et al., 1999) ou negativos para eliminar as células indesejadas (SAALBACH et al., 1997). A população celular deve ser enriquecida, posteriormente, por meios de cultivos adequados, os quais estão disponíveis comercialmente (FRESHNEY, 2006).

B) Subculturas

As subculturas podem ser requeridas periodicamente com a intenção de promover nova fonte de nutrientes e espaço para o crescimento contínuo das linhagens celulares. A frequência de subcultura, a proporção de semeadura e a densidade de células plaqueadas dependem das características de cada linhagem celular. Caso as células sejam rompidas com frequência, ou plaqueadas a uma baixa densidade, essas podem não se desenvolver sob cultivo (MATHER & ROBERTS, 1998).

Nas subculturas, deve-se realizar a remoção do meio de crescimento, lavagem da placa, dissociação das células aderentes por enzimas proteolíticas e diluição da suspensão celular em meio fresco, método este conhecido como “passagem”. As trocas do meio devem ser feitas quando as células atingirem aproximadamente 70% de confluência com o substrato (PEREIRA et al., 2008). As passagens celulares para novos recipientes de cultura podem ser realizadas inúmeras vezes com o objetivo de se obter um rendimento expressivo de células (FRESHNEY, 2006).

Caso a subcultura seja feita em soro e a proporção de semeadura seja alta, não se faz necessária a remoção da tripsina residual. Entretanto, em culturas mantidas em meios livres de soro, deve-se neutralizar a enzima utilizando um inibidor de protease, como o inibidor de tripsina *soybean* (MATHER & ROBERTS,

1998). Espera-se que, nos primeiros dias de subcultura, as CTMs da medula apresentem um formato arredondado e refringência, e que, com o passar do tempo, elas adquiram uma aparência fibroblástica (Figura 12) (BOURIN et al., 2008).

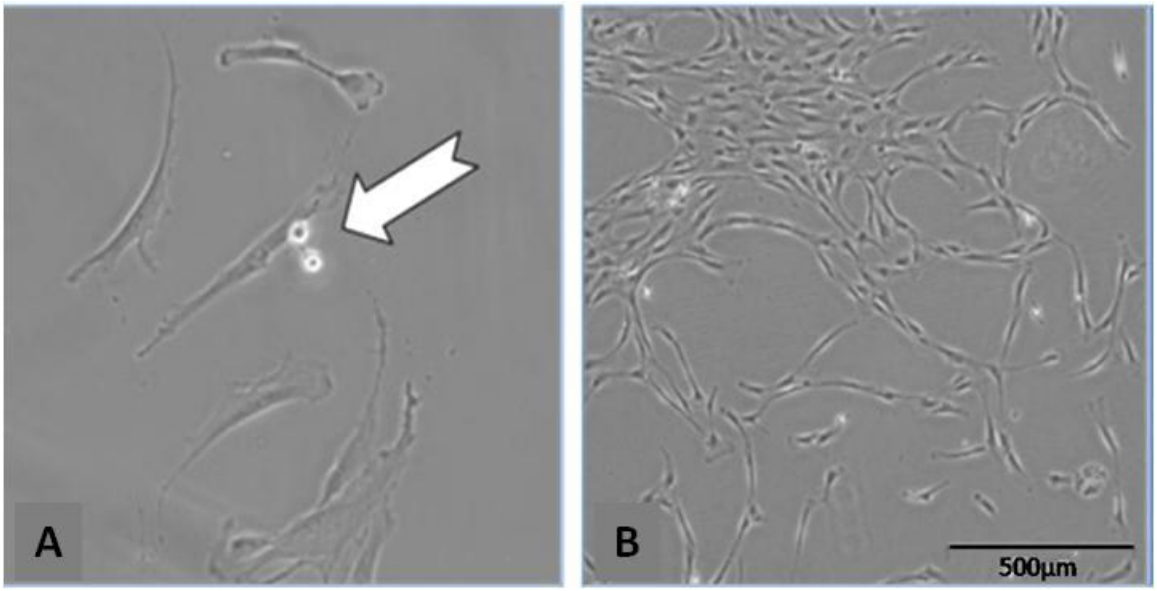

FIGURA 12 – Células mesenquimais da medula óssea, subcultivadas em meio modificado de Eagle suplementado com soro fetal bovino a 10%. (A) primeiros dias da subcultura, as células refringentes e com formato arredondado, o que corresponde à fase de divisão (seta branca). (B) células com formato alongado semelhante a fibroblastos. Fonte: BOURIN et al. (2008).

3.4.2 Ambiente de cultivo

Para o cultivo celular são utilizados meios artificiais preparados mediante a mescla de componentes purificados ou de soluções orgânicas completas, instrumentos que mantêm as condições físico-químicas adequadas e recipientes que isolam as células do meio externo. Por esse fato, considera-se que o ambiente de cultivo seja formado por quatro elementos: a natureza do substrato onde as células crescem; a natureza e composição da fase gasosa; as condições físico-químicas e fisiológicas do meio e as condições de incubação, como a temperatura e a umidade (REYNA, 2003).

3.4.3 Método de tripsinização

A maior parte das células que se mantém em cultivos de desagregação tecidual precisa estar aderida ao substrato (frascos e placas de cultivo) para o seu desenvolvimento e manutenção. Para se ressuspender essas células, deve-se realizar a desagregação mecânica ou digestão enzimática, empregando o método de tripsinização (FRESHNEY, 2006). REYNA (2003) descreveu que para a maioria das linhagens celulares, após as trocas do meio de cultivo, deve-se utilizar tripsina 0,01 a 0,5% diluída em solução salina tamponada (PBS), e mantida em estufa a 37ºC durante cinco a 15 minutos.

3.5 Aplicabilidade e potencial terapêutico das células-tronco

A maioria das pesquisas com células-tronco focaliza aspectos básicos da fisiologia celular e sua capacidade de diferenciação em tecidos diversos, sendo que uma parcela menor enfoca a aplicação clínica dessas células em modelos experimentais. Alguns dos alvos terapêuticos mais investigados são órgãos considerados por muito tempo como incapazes de desenvolver qualquer processo de regeneração, como o cérebro e o coração. Apesar de todo potencial terapêutico, poucas células isoladas parecem não ser suficientes para levar à cura dependendo do dano tecidual que tenha ocorrido (SANTOS et al., 2004).

Segundo NHI (2009), houve um grande avanço nas terapias celulares para as cardiopatias. Nos casos de infarto do miocárdio, a injeção de células-tronco nas bordas da área lesionada pela isquemia induziu o reparo do miocárdio, ocasionando melhora funcional, tanto em modelos animais como em humanos. Isso comprova que as células-tronco obtidas do mesmo indivíduo são eficazes no tratamento de insuficiência cardíaca de origem isquêmica e indicam o potencial de utilização dessa terapia em outras cardiopatias. De maneira semelhante, esse modelo poderia ser extrapolado para outras doenças como doença de Alzheimer, mal de Parkinson, lesões na coluna espinhal, diabetes, queimaduras, osteoartrite e artrite reumatóide (ZAGO & COVAS, 2004; GIORDANO et al., 2007; NIH, 2009).

A utilização de células-tronco mesenquimais para diferenciação em

células condrogênicas e osteogênicas para reparação cartilaginosa e óssea tem sido aplicada experimentalmente em Medicina Veterinária, tendo ainda pouca aplicação clínica, diferentemente de tendões e ligamentos, que já são tratados por meio desta terapia há alguns anos (SUTTER, 2007). A reconstituição de tendões e ligamentos de equinos e coelhos demonstraram a possibilidade de incremento nas propriedades mecânicas dessas estruturas, sendo comprovada a diferenciação dessas células em tenócitos com regeneração tecidual (OLSSON, 2009; SCHNABEL et al., 2009).

Em tecido ósseo, os principais alvos terapêuticos das células-tronco são a osteoporose em humanos e as fraturas em animais. Essas são utilizadas para reparar o osso com células novas e funcionais por meio da osteogênese (BURWELL, 1985). Precursoras da linhagem osteogênica e encontradas na medula, estão mais concentradas próximo à superfície endosteal com altos índices osteogênicos (ASHTON et al., 1984). Em lesões articulares com perda ou deformação de discos cartilaginosos, os estudos indicam melhora das articulações pela infusão de condrócitos ou ainda pela reconstrução *in vitro* com a utilização de arcabouços constituídos por biomateriais responsáveis pela adesão celular (ZAMPROGNO, 2007; BYDLOWSKI et al., 2009).

Os mecanismos de reparo com a utilização das células-tronco ainda são controversos e não totalmente definidos. No entanto, são amplamente testadas em experimentos e mais pesquisas em relação à metodologia de avaliação dos tecidos são necessárias tanto para garantir a segurança em utilizá-las como para aperfeiçoar todo o seu potencial terapêutico. Todos esses estudos preliminares têm o intuito de facilitar a aplicação clínica das células-tronco no futuro. Assim, faz-se necessário a utilização de métodos para a avaliação dos tecidos neoformados após a utilização das terapias celulares. Dentre os quais estão os exames macroscópicos, histológicos e por imagem (NIH, 2009).

3.6 Métodos de avaliação de tendões

3.6.1 Macroscópico

O exame macroscópico avalia a eficácia da reparação tendínea após um determinado tratamento, pela caracterização externa do tecido neoformado. Segundo FERRARO et al. (2005), as principais alterações macroscópicas que devem ser observadas em uma lesão tendínea são os crescimentos teciduais adjacentes e na área da lesão a aproximação das extremidades nos casos de rupturas e formação de aderências. O diâmetro e a retração tecidual decorrente do processo de reparação também podem estar alterados (REES et al., 2006). Nas tenopatias em geral, a aparência macroscópica é de um tecido desorganizado com alterações na coloração e consistência dos tendões.

3.6.2 Histológico

O colágeno participa ativamente no restabelecimento da integridade estrutural e força dos tendões, e pode ser avaliado histologicamente quanto a sua quantidade e orientação. Os exames histológicos utilizam métodos de colorações tradicionais para processar tecidos que são embebidos em parafina ou congelados. Rotineiramente, nas colorações com hematoxilina e eosina (HE), pode-se avaliar a orientação do colágeno e a densidade absoluta da matriz extracelular. Corantes específicos de colágeno como “picrosirius red” são muito utilizados não apenas na detecção da orientação e maturidade, mas também no conteúdo de colágeno relativo. Outro método que pode ser utilizado na detecção de colágeno é a extração bioquímica de colágeno e mensuração da hidroxiprolina liberada, esta encontrada exclusivamente no colágeno (CARPENTER & HANKENSON, 2004).

3.6.3 Microscopia eletrônica

A microscopia eletrônica é bastante difundida na avaliação de materiais biológicos, pois permite a definição de imagens intracelulares, definição da

morfologia celular e aspectos gerais das organelas, fornecendo informações de impossível visualização na microscopia ótica (GALLETI, 2003).

Os microscópios eletrônicos são classificados em dois tipos o de transmissão (MET) e o de varredura (MEV). No MET, também chamado de microscópio eletrônico direto, a formação das imagens se dá simultaneamente à passagem do feixe de luz pela amostra, demonstrando alto poder de resolução. Pode ser utilizado quando se deseja estudar os detalhes mais finos de uma estrutura celular ou constituintes subcelulares, e dificilmente se obtém informações sobre estruturas em três dimensões. O MEV, por outro lado, é ideal no estudo da topografia superficial de materiais sólidos, porém, fornece pouca ou nenhuma informação relacionada às estruturas internas. Seu poder de resolução não se iguala ao do microscópio de transmissão, embora seja adequado para muitos propósitos (BOZZOLA & RUSSELL, 1999). A definição de qual equipamento deve ser utilizado depende do objetivo da pesquisa que está se desenvolvendo, a fim de se atingir os resultados desejados (GALLETI, 2003).

3.6.4 Ultrassonografia

A ultrassonografia é uma técnica não invasiva de imagem que auxilia no diagnóstico e prognóstico de lesões em tendões e ligamentos em associação a outros exames físicos como a inspeção e palpação (ARISTIZÁBAL et al., 2005). Esse meio diagnóstico tem sido utilizado com frequência em equinos com o objetivo de identificar alterações ultrassonográficas da área transversal, textura e ecogenicidade dos tendões e ligamentos. Esses parâmetros indicam adaptação dos tendões ao exercício, permitindo controlar a carga de trabalho a que os animais são submetidos para evitar a ocorrência de tendinites (GREIG et al., 2005).

Para a devida interpretação dos achados ultrassonográficos é fundamental um amplo conhecimento anatômico da região a ser avaliada (MCDIARMID, 1995). A imagem ultrassonográfica de tendões sadios no corte longitudinal apresenta os feixes de fibras como linhas longitudinais paralelas ecogênicas e como pontos ecogênicos homogêneos uniformemente distribuídos no corte transversal (MAAR et al., 1993).

3. 7 Objetivos

Os temas foram abordados em quatro capítulos, os quais representam os objetivos principais do trabalho: capítulo 1: efetuar revisão bibliográfica detalhada sobre os principais aspectos relacionados à anatomia, cicatrização tendínea e métodos de avaliação do reparo tecidual. Assim como, discorrer sobre a terapia celular e suas particularidades; capítulo 2: realizar a obtenção e expansão *in vitro* das células-tronco mesenquimais obtidas da fração mononuclear da medula óssea de coelhos após separação imunomagnética e expansão em meio MesenCult®, para posterior aplicação *in vivo*; capítulo 3: estabelecer um protocolo terapêutico empregando células-tronco mesenquimais alógenas da medula óssea associadas à esponja de colágeno no reparo do tendão do músculo gastrocnêmio de coelhos; capítulo 4: relatar as principais perspectivas frente aos tratamentos propostos e os resultados encontrados.

4 REFERÊNCIAS

1. ABE, S.; BOYER, C.; LIU, X.; WEN, F. Q.; KOBAYASHI, T.; FANG, Q.; WANG, X.; HASHIMOTO, M.; SHARP, J. G; RENNARD, S. I. Cells derived from the circulation contribute to the repair of lung injury. **American Journal of Respiratory and Critical Care Medicine**, Washington, v.170, n.11, p.1158-1163, 2004.
2. ALBERTS, B.; JOHNSON, A.; LEWIS, J.; RAFF, M.; ROBERTS, K.; WALTER, P. **Biologia Molecular da Célula**. 4ed. Porto Alegre: Artmed, 2006. 1463p.
3. ALMEIDA-PORADA, G.; EL SHABRAWY, D.; PORADA, C.; ZANJANI, E. D. Differentiative potential of human metanephric mesenchymal cells. **Experimental Hematology,** Washington, v.30, n.12, p.1454-1462, 2002.
4. ALSALAMEH, S.; AMIN, R.; GEMBA, T.; LOTZ, M. Identification of mesenchymal progenitor cells in normal and osteoarthritic human articular cartilage. **Arthritis Rheumatism**, New Jersey, v.50, n.5, p.1522-1532, 2004.
5. ALVES, A. L. G. **Influência da beta-aminopropionitrila associada à atividade física na reparação de eqüinos após agressão pela colagenase. Análise ultrasonográfica e morfológica.** 1998, 92p. Tese (Doutorado em Patologia) Faculdade de Medicina, Universidade Estadual Paulista, Botucatu.
6. ALVES, A. L. G.; MIKAIL, S. Afecções tendíneas e ligamentares. In: MIKAIL, S.; PEDRO, C. R. **Fisioterapia Veterinária**. São Paulo: Manole, 2006, p.199-208.
7. AMERSHAM BIOSCIENCES. **Ficoll-Paque Plus. For in vitro isolation of lymphocytes**. New Jersey, 2002. 18p.
8. ARISTIZÁBAL, M. F. A.; SOUZA, M. V.; ARANZALES, J. R. M.; RIBEIRO JUNIOR, J. I. Valores biométricos obtidos dos tendões flexores e ligamentos

acessório inferior e suspensório da região metacárpica palmar de cavalos Mangalarga Marchador**. Arquivo Brasileiro de Medicina Veterinária e Zootecnia**, Belo Horizonte, v.57, n.2, p.156-162, 2005.

9. ARON, D. N. Técnicas de reparo de tendões. In: BOJRAB, M. J. **Técnicas atuais em cirurgia de pequenos animais**. 3.ed. São Paulo: Roca, 1996. cap.40, p.516-527.
10. ASHTON, B. A.; ALLEN, T. D.; HOWLETT, C. R. Distribution of fibroblastic colony-forming cells in rabbit bone marrow and assay of their osteogenic potential by in vivo diffusion chamber method. **Calcified Tissue International,** New York, v.36, n.1 p.83-86, 1984.
11. AUER, J.; STICK, J. A. **Equine surgery**. 2.ed. Philadelphia: W.B. Saunders, 1999. 937p.
12. AUTEFAGE, A. La cicatrizzazione dei tendini e dei ligamenti. **Summa**, Itália, v.16, n.1, p.29-34, 1999.
13. AWAD H. A.; BOIVIN, P.; DRESSLER, M. R.; SMITH, F. N.; YOUNG, R. G.; BUTLER, D. L. Repair of patellar tendon injures using a cell-collagen composite. **Journal of Orthopaedic Research**, New York, v.21, n.3, p.420-431, 2003.
14. BARBOSA, A. L. T.; DEL CARLO, R. J.; GOMES, H. C.; OLIVEIRA, A. C.; MONTEIRO, B. Z.; DEL CARLO, B. D. Plasma rico em plaquetas para a reparação de falhas ósseas em cães. **Ciência Rural**, Santa Maria, v.38, n.5, p.1335-1340, 2008.
15. BAXTER, D.G. **Therapeutic Lasers: Theory e and Practice**. New York: Churchill Livingstone, 1994. 67-69p.
16. BERENSON, M. C.; BLEVINS, F. T.; PLASS, A. H. K.; VOGEL, K. G. Proteoglycans of human rotator cuff tendons. **Journal of Orthopaedic Research***,* New York, v.14, n.4, p.518-525, 1996.
17. BERETTA, D. C. **Influência da estimulação elétrica transcutânea na cicatrização do tendão do ventre lateral do músculo gastrocnêmio em coelhos.** 2005, 47p. Dissertação (Mestrado em Ciências Veterinárias). Faculdade de medicina Veterinária da Universidade Federal de Uberlândia, Uberlândia.
18. BIANCO, P.; PRIMINUCCI, M.; GRONTHOS, S.; ROBEY, P. G. Bone marrow stem cells. Nature, biology, and potential applications. **Stem Cells**, Durham, v.19, n.3, p.180-92, 2001.
19. BITTENCOURT, R. A. C.; PEREIRA, H. R.; FELISBINO, S. L.; MURADOR, P.; OLIVEIRA, A. P. E.; DEFFUNE, E. Isolamento de células-tronco mesenquimais da medula óssea. **Acta Ortopédica Brasileira**, São Paulo, v.14, n.1, p.22-24, 2006.
20. BLOOMBERG, M. Músculos e tendões. In: SLATER, D. **Manual de cirurgia de pequenos animais**. 2.ed. São Paulo: Manole, 1998. v.2, cap.146, p.2351-2378.
21. BONNEAU, N. H.; OLIVIERI, M. O.; BRETON, L. B. Avulsion of the gastrocnemius tendon in the dog causing flexion of the hock and digits. **Journal of the American Animal Hospital Association**, South Bend, v.19, n.5, p.717-722, 1983.
22. BOURIN, P.; GADELORGE, M.; PEURAFITTE, J. A.; FLEURY-CAPPELLESSO, GOMEZ, M.; RAGE, C.; SENSEBÉ, L. Mesenchymal progenitor cells: tissue origin, isolation and culture. **Transfusion Medicine**

and Hemotherapy, Basel, v.35, p.160–167, 2008.

23. BOYÜM, A. Isolation of leucocytes from human blood. A two-phase system for removal of red cells with methylcellulose as erythrocyte-aggregating agent. **Scandinavian Journal of Clinical and Laboratory Investigation**, suppl.1, Oslo, v.97, p.9-29, 1968.
24. BOZZOLA, J. J.; RUSSELL, L. D. **Electron microscopy**. Boston: Jones and Bartlett Publishers, 1999. 670p
25. BROMILEY, M. W. Physical therapy in equine veterinary medicine: useful or useless? In: AMERICAN ASSOCIATION OF EQUINE PRACTITIONERS, 46., 2000, San Antonio. **Proceedings…** [on line]. p.94-97. Lexington: AAEP, 2000. Disponivel em: http//www.ivis.org/proceedings/aaep/2000/contents.pdf. Acesso: 27 jul. 2009
26. BUNNELL, S. **Surgery of hand.** 3nd, London: Lippincott Company, 1956, 1079p.
27. BURWELL, R. G. The function of bone marrow in the incorporation of a bone graft. **Clinical Orthopaedics**, Philadelphia, v.200, n.1, p.125-141, 1985.
28. BUTLER, H. C. Tendon, muscle, and fascia. In: ARCHIB ALD, J. **Canine Surgery**. 2.ed. Santa Barbara: American Veterinary Publications, 1974. cap.23, p.933-947.
29. BYDLOWSKI, S. P.; DEBES, A. A.; DUARTE, S. A.; JANZ, F. L.; CAVAGLIERI, R. C.; MASELLI, L. M. F. Células-tronco do líquido amniótico. **Revista brasileira de hematologia e hemoterapia,** Rio de Janeiro, v.31, supl.1, p.45-52, 2009.
30. CAMPAGNOLI, C.; ROBERTS, A. G.; KUMAR, S.; BENNETT, P. R.; ELLANTUONO, I.; FISK, N .M. Identification of mesenchymal stem/progenitor cells in human first-trimester fetal blood, liver, and bone marrow. **Blood**, Washington, v.98, n.8, p.2396-2402, 2001.
31. CARPENTER, J. E.; HANKENSON, K. D. Animal models of tendon and ligament injuries for tissue engineering applications. **Biomaterials**, Guilford, v.25, n.9, p.1715–1722, 2004.
32. CARR, T.; EVANS, P.; CAMPBELL, S.; BASS, P.; ALBANO, J. Culture of human renal tubular cells: positive selection of kallikrein-containing cells. **Immunopharmacology**, Amsterdam, v.44, n.1, p.161–167, 1999.
33. CASTRO, P. F.; MATERA, J. M. Tenorrafia tardia do tendão calcâneo em três cães. **Revista Brasileira de Ciência Veterinária**, Niterói, v.9, n.1, p.49-51, 2002.
34. CLARK, M. D. Tendon injury and repair. In: BOJRAB M. J. **Disease mechanisms in small animal surgery**, 2.ed. Philadelphia: Lea & Febiger, 1993. p.1079-82.
35. COELHO, C.; CARRAZONI, P.; MONTEIRO, U.; MOTA, A.; MELO, F. A. D.; FILHO, F. T. Biopolímero produzido a partir da cana-de-açúcar para cicatrização cutânea. **Acta Cirúrgica Brasileira**, São Paulo, v.17, supl.1, p.11-13, 2002.
36. COLOMÉ, L. M. **Avaliação do envolvimento de células tronco autólogas de medula óssea em associação com técnica de tubulização por prótese de silicone na regeneração do nervo tibial de coelhos.** 2007, 77p. Dissertação (Mestrado em Medicina Veterinária) - Curso de Pós-Graduação em Medicina Veterinária, área de concentração em cirurgia veterinária, Universidade Federal de Santa Maria.

37. CORDREY, L. J.; MCCORKLE, H.; HILTON, E. A comparative study of fresh autogenous and preserved homogenous tendon grafts in rabbits. **Journal of Bone and Joint Surgery**, Boston, v.45B, n.1, p.182-195, 1963.
38. COSTA NETO, J. M.; DALECK, C. R.; ALESSI, A. C.; BRACCIALLI, C. S. Tenoplastia experimental do calcâneo em cães com peritônio bovino conservado em glicerina. **Ciência Rural,** Santa Maria, v.29, n.4, p.697-703, 1999.
39. COVAS, D. T. Células-tronco mesenquimais. In: ZAGO, M. A.; COVAS, D. T. **Células-tronco, a nova fronteira da medicina.** São Paulo: Atheneu, 2006. p.35-48.
40. COVAS, D. T.; SIUFI, J. L.; SILVA, A. R.; ORELLANA, M. D. Isolation and culture of umbilical vein mesenchymal stem cells. **Brazilian Journal of Medical and Biological Research**, Ribeirão Preto, v.36, n.9, p.1179-1183, 2003.
41. CURY, C. C. **Análise das células-tronco mesenquimais da medula óssea de ratos wistar submetidos á criopreservação**. 2005, 70f. Dissertação (Mestrado em Ciências da Saúde) – Pontifícia Universidade Católica, Curitiba.
42. DAHLGREN, L. A.; MOHAMMED, H. O.; NIXON, A. J. Temporal expression of growth factors and matrix molecules in healing tendon lesions. **Journal of Orthopaedic Research**, West Sussex, v.23, n.1, p.84-92, 2005.
43. DE BARI, C.; DELL'ACCIO, F.; TYLZANOWSKI, P.; LUYTEN, F. P. Multipotent mesenchymal stem cells from adult human synovial membrane. **Arthritis Rheumatism**, New Jersey, v.44, n.8, p.1928-1942, 2001.
44. DEB, A.; WANG, S.; SKELDING, K. A.; MILLER, D.; SIMPER, D.; CAPLICE, N. M. Bone marrow-derived cardiomyocytes are present in adult human heart - a study of gender-mismatched bone marrow transplantation patients. **Circulation**, Boston, v.107, n.9, p.1247-1249, 2003.
45. DEL CARLO, R. J. Células tronco: células da esperança. **Revista CFMV**, Brasília, v.11, n.35, p.60-68, 2005.
46. ELLIOT, D. H. Structure and function of mammalian tendons. **Biological Reviews**, Cambridge, v.40, n.3, p.392-421, 1965.
47. EZURA, Y.; CHAKRAVARTI, S.; OLDBERG, A.; CHERVONEVA, I.; BIRK, D. E. Differential expression of lumican and fibromodulim regulate collagen fibrilogenesis in developing mouse tendons. **Cell Biology**, New York, v.151, n.4, p.779-787, 2000.
48. FEHRER, C.; LEPPERDINGER, G. Mesenchymal stem cell aging. **Experimental Gerontology**, **Österreichischen,** v.40, n.12, p.926-930. 2006.
49. FERRARO, G. C.; MORAES, J. R. E.; PEREIRA, G. T.; MORAES, F. R.; BUENO DE CAMARGO, M. H. Clinical and morphological evaluation of snake venom derived fibrin glue on the tendon healing in dogs. **Journal of Venomous Animals and Toxins including Tropical Diseases**, Botucatu, v.11, n.4, p.433-446, 2005.
50. FILHO, M. C.; NAVARRO, R. D.; AJZEN, S.; BATTLEHNER, C. N.; MONTES, G. S. Estudo ultra-sonográfico e morfológico do tendão patelar doador na reconstrução intra-articular do ligamento cruzado anterior. **Revista Brasileira de Ortopedia**, São Paulo, v.30, n.5, p.279-288, 1995.
51. FOSSUM, T. W.; HEDLUND, C. S.; HULSE, D. A.; JOHNSON, A. L.; SEIM, H. B.; WILARD, M. D.; CARROLL, G. L. Tratamento de lesões ou doenças

musculares e tendíneas. In: **Cirurgia de pequenos animais**. São Paulo: Roca, 2002. cap.31, p.1104-1111.

52. FRESHNEY, R. I. **Basic principles of cell culture. Culture of Cells for Tissue Engineering**, Nova Jersey: Editora John Wiley & Sons, cap.1, p.3-22, 2006.
53. FRESHNEY, R. I. **Culture of Animal Cells, a Manual of Basic Technique**, 5ed. Nova Jersey: Editora John Wiley & Sons, 2005. 672p.
54. FRIEDENSTEIN, A. J.; PETRAKOVA, K.; KUROLESOVA, A. Heterotopic of bone marrow. Analysis of percursor cells for osteogenic and hematopoietic tissues. **Transplation**, Baltimore, v.6, n.2, p.230-247, 2002.
55. FRIEDENSTEIN, A. J.; PIATETZKY-SHAPIRO, I. I.; PETRAKOVA, K. V. Osteogenesis in transplants of bone marrow cells. **Journal of Embryology and Experimental Morphology**, New York, v.16, n.3, p.381-390, 1966.
56. GALLETI, S. R. Introdução á microscopia eletrônica. **Biológico**, São Paulo, v.65, n.1-2, p.33-35, 2003.
57. GIANINI, C. G. **Restabelecimento funcional do tendão extensor digital longo submetido a tenectomia em eqüinos: observação macroscópica, ultrassonográfica e histopatológica**, 2003, 40p. Dissertação (Mestrado em Medicina Veterinária e Zootecnia) Universidade Estadual de São Paulo, UNESP, Botucatu.
58. GILLIS, C. L. Rehabilitation of tendon and ligament injures. In: AMERICAN ASSOCIATION OF EQUINE PRACTITIONERS, n.43. 1997, Phoenix. **Proceedings**…Lexington: AAEP, 1997. p.306-309.
59. GIORDANO, A.; GALDERISI, U.; MARINO, I. R. From the laboratory bench to the patient's bedside: an update on clinical trials with mesenchymal stem cells. **Journal of Cellular Physiology**, Philadelphia, v.211, n.1, p.27–35, 2007.
60. GOODSHIP, A. E. The pathophysiology of flexor tendon injury in the horse. **Equine Veterinary Journal**, Newmarket, v.5, n.1, p.23-29, 1993.
61. GOODSHIP, A. E.; BIRCH, H. L.; WILSON, A. M. The pathobiology and repair of tendon and ligament injuries. **The Veterinary Clinics of North America Equine Practice**, Philadelphia, v.10, n.2, p.323-349, 1994.
62. GREIG, C. R.; BRASS, K. E.; OLIVEIRA, F. G.; DE LA CORTE, F. D.; SILVA, J. H.; SILVA, C. A. M. Relevância dos tendões flexores em cavalos Puro Sangue de corrida na adaptação ao treinamento. **Ciência Rural**, Santa Maria, v.35, n.4, p.832-836, 2005.
63. GUM, S. L.; REDDY, G. K.; STEHNO-BITTEL, L.; ENWEMEKA, C. S. Combined ultrasound, electrical stimulation, and laser promote collagen synthesis with moderate changes in tendon biomechanics. **American Journal of Physical Medicine and Rehabilitation**, Indianápolis, v.76, n.4, p.288- 296, 1997.
64. HALL, E. E.; MEFFERT, R. M.; HERMANN, J. S.; MELLONIG, J. T.; COCHRAN, D. L. Comparison of bioactive glass to demineralized freeze-dried bone allograft in the treatment of intrabony defects around implants in the canine mandible. **Journal Periodontology**, Copenhagen, v.70, n.5, p.526-535, 1999.
65. HATANO, I.; SUGA, T.; DIAO, E.; PEIMER, C. A.; HOWARD, C. Adhesions from flexor tendon surgery: animal study comparing surgical techniques. **The journal of Hand Surgery**, St. Louis, v.25, n.2, p.252-259, 2000.
66. HERZOG, E. L.; CHAI, L.; KRAUSE, D. S. Plasticity of marrow-derived stem

cells. **Blood,** Washington, v.102, n.10, p.3483-3493, 2003.
67. HÖPPNER, M.; LUHM, J.; SCHLENKE, P.; KORITKE, P.; FROHN, C. A flow-cytometry based cytotoxity assay using stained effector cells in combination with native targel cells. **Journal of Immunological Methods**, Missouri, v.267, n.2, p.157-163, 2002.
68. HUANG, H.; ZHAO, X.; CHEN, L.; XU, C.; YAO, X.; LU, Y.; DAI, L.; ZHANG, M. Differentiation of human embryonic stem cells into smooth muscle cells in adherent monolayer culture. **Biochemical Biophysical Research Communication,** New York, v.351, n.2, p.321-327, 2006.
69. ISLAM, A. A new, fast and convenient method for layering blood or bone marrow over density gradient medium. **Journal of Clinical Pathology**, Londres, v.48, n.7, p.686-688, 1995.
70. JOHNSTON, D. E. Tendons, skeletal muscles, and ligaments in health and disease. In: NEWTON, C.D., NUNAMAKER, D.M. (Eds.). **Textbook of small animal orthopaedics**, Philadelphia: Lippincott, 1985. cap.4. p.65-76.
71. JOHNSTON, D. E. Wound healing in skin. **Veterinary Clinics of North America: Small Animal Practice**, Philadelphia, v.20, n.1, p.1-25, 1990.
72. JÓZSA, L.; KVIST, M.; KANNUS, P.; VIENO, T.; JARVINEN, M.; LEHTO, M. Structure and macromolecular compostion of the myotendineal junction. Histochemical, immunohistochemical and electron microscopic study of the rat calf muscles. **Acta Morphologica Hungarica***,* Budapest, v.39, n.4, p.287-297, 1991.
73. KANG, H. J.; PARK, B. M.; HAHN, S. B.; KANG, E. S. An experimental study of healing of the partially severed flexor tendon in chickens. **Yonsey Medicine Journal,** Seoul, v.31, n.3, p.264-273, 1990.
74. KASSEM, M.; KRISTIANSEN, M.; ABDALLAH, B. M. Mesenchymal stem cells: cell biology and potential use in therapy. **Basic Clinical Pharmacology, Toxicology,** Denmark**,** v.95, n.5, p.209-214, 2004.
75. KESSLER, I.; NISSIN, F. Primary repair without immobilization of flexor tendon division within the digital sheath. **Acta Orthopedica Scandinavica**, Copenhagen, v.40, n.5, p.587-601, 1969.
76. KILLINGSWORTH, C.R. Repair of injured peripheral nerves, tendons and muscles. In: HARARI, J. (Ed.). **Surgical complications and wound healing in the small animal practice**, Philadelphia: Saunders, 1993. cap.7, p.169-202.
77. KIRSCHSTEIN, R. Sten cells: scientific progress and future research. Bethesda: The National Institute of Health. Departament of Health and Human Services.2001. Disponível em <http://stemcells.nih.gov/info/scireport/2001report>. Acessado em out. 2009.
78. KOSACHENCO, B. G.; RAISER, A. G.; FIALHO, S. A. G.; SANTOS, M. N. Artrodese de joelho de cães pela fixação externa. **Ciência Rural**, Santa Maria, v.28, n.2, p. 271-275, 1998.
79. KOTTON, D. N.; MA, B. Y.; CARDOSO, W. V.; SANDERSON, E. A.; SUMMER, R.S.; WILLIAMS, M. C.; FINE, A. Bone marrow-derived cells as progenitors of ling alveolar epithelium. **Development**, Cambridge v.128, n.24, p.5181-5188, 2001.
80. KRAMPERA, M.; PIZZOLO, G.; APRILI, G.; FRANCHINI, M. Mesenchymal stem cells for bone, cartilage, tendon and skeletal muscle repair. **Bone**, Boston, v.39, n.4, p.678-683, 2006.

81. KRAUS, K. H.; KIRKEY-HEAD, C. Mesenchymal stem cells and bone regeneration. **Veterinary Surgery**, Philadelphia, v.35, n.3, p.232-242, 2006.
82. LANGER, R.; VACANTI, J. P. Tissue engineering. **Science**, New York, v.260, n.5110, p.920-926, 1993.
83. LEWIS, L. M. Healing the bowed tendon. In: **American Association of Equine Practitioners**, USA, 2002. Disponível em: http://www.myhorsematters.com. Acesso: 08 ago. 2009.
84. LIN, H. The self-renewing mechanism of stem cells in the germline. **Current Opinion in Cell Biology**, Danvers, v.10, n.6, p.687-693, 1998.
85. LIN, T. W.; CARDENAS, L.; SOSLOWSKY, L. J. Biomechanics of tendon injury and repair. **Journal Biomechanics**, Netherlands, v.37, n.6, p.865-877, 2004.
86. LOPES, A. D. Crioterapia. In: MIKAIL, S.; PEDRO, C. R. **Fisioterapia Veterinária**, São Paulo: Manole, 2006. p.67-71.
87. LUNDBORG, G.; HOLM, S.; MYRHAGE, R. The role of flexor f the synovial fluid and tendon sheath for tendon nutition: An experimental tracer study on diffusional pathways in dogs. **Scandinavian Journal of plastic Reconstructive Surgery**, Stockholm, v.14, n.1, p.99-107, 1980.
88. MA, P. X.; CHOI, J. W. Biodegradable polymer scaffolds with well-defined interconnected spherical pore network. **Tissue Engineering**, New York, v.7**,** n.1, p.23-33, 2001.
89. MADDEN, J. W. Current concepts of wound healing as applied to hand surgery. **Orthopedic of Clinics North American**, New York, v.1, n.2, p.325-334, 1970.
90. MARR, C. M.; MCMILLAN, I.; BOYD, J. S.; WRIGHT, N. G.; MURRAY, M. Ultrasonographic and histopathological findings in equine superficial digital flexor tendon injury. **Equine Veterinary Journal,** Cambridge, v.25, n.1, p.23-29, 1993.
91. MAGNAGHI, A.; MATTAR JR. R.; AZZE, R. J.; OLIVEIRA, N. R. B.; CANEDO, A.; RESENDE, M. U.; PRADO, J. A. Estudo experimental sobre as propriedades histológicas dos enxertos de tendões liofilizados. **Revista Brasileira de Ortopedia**, São Paulo, v.29, n.4, p.205-210, 1994.
92. MARTIN, D. R.; COX, N. R.; HATHCOCK, T. L., NIEMEYER, G. P.; BAKER, H. J. Isolation and characterization of multipotential mesenchymal stem cells from feline bone marrow. **Experimental Hematology**, Washington, v.30, n.8, p.879-886, 2002.
93. MASCOTTI, K.; MCCULLOUGH, J.; BURGER, S. R. HPC viability measurement: trypan blue versus acridine orange and propidium iodide. **Transfusion**, Massachusetts, v.40, n.6, p.693-696, 2002.
94. MATTAR JR, R. **Lesões traumáticas dos tendões flexores dos dedos e polegar.** Apostila do I curso sobre Traumatologia do punho e mão. Faculdade de Medicina da Universidade de São Paulo. cap.16, p.184-189, 1991.
95. MAYHALL, E. A.; PAFFETT-LUGASSY, N.; ZON, L. I. The clinical potencial of stem cells. **Current Opinion in Cell Biology**, Philadelphia, v.16, n.6, p.713-720, 2004.
96. MCILWRAITH, C. W. Doenças das articulações, tendões, ligamentos e estruturas relacionadas. In: ADAMS, O. R.; STASHAK, T. S. **Claudicação em eqüinos**. 4.ed. São Paulo: Roca, 1994, p.462-478.

97. MÜLLER, D. C. M.; PIPPI, N. L.; BASSO, P. C.; OLSSON, D. C.; SANTOS JUNIOR, E. B.; GUERRA, A. C. O. Técnicas e sítios de coleta de medula óssea em cães e gatos. **Ciência Rural**, Santa Maria, v.39, n.7, p.2243-2251, 2009.
98. NAKAGE, A. P. M.; SANTANA, A. E.; CÁPUA, M. L. B.; GODOY, A. V. Quantificação de células CD34+ do sangue do cordão umbilical de cães. **Ciência Rural**, Santa Maria, v.39, n.2, p.434-441, 2009.
99. NARDI, N. B.; ALFONSO, Z. C. Células Tronco Hematopoiéticas. In: ZAGO, M. A.; COVAS, D. T. **Células Tronco, a nova fronteira da medicina.** São Paulo: Atheneu, 2006. p.49-65.
100. NEURINGER, I. P.; RANDELL, S. H. Stem cells and repair of lung injuries. **Respiratory Research**, New York, v.5, n.6, p.1-9, 2004.
101. NIH - National Institutes of Health. Department of Health and Human Services, 2001. stem cells: **Scientific progress and future research directions**. Disponível em: http://stemcells.nih.gov/info/basics/defaultpage. Acesso em: 07 out. 2009.
102. NIH - National Institutes of Health. Department of Health and Human Services,2009. **Stem Cell Basics**, Disponível.em: http://stemcells.nih.gov/info/basics/defaultpage. Acesso em: 07 out. 2009.
103. NYSTROM, B.; HOLMLUND, D. Experimental evaluation of immobilization in operative and non-operative treatment of Achiles tendon. A radiographic study in the rabbit. **Acta Chirurgica Scandinavica**, Stockholm, v.149, n.7, p.669-673, 1983.
104. OLIVEIRA, B. J. N. A. **Enxerto osteocondral alógeno, associado à inoculação de células mononucleares da medula óssea e proteína morfogenética óssea no reparo do sulco troclear de coelhos.** 2009. 53f. Dissertação (Mestrado em Ciências Veterinárias) – Faculdade de Medicina Veterinária, Universidade Federal de Uberlândia, Uberlândia.
105. OLSSON, D. C.; PIPPI, N. L.; MARTINS, D. B.; TOGNOLI, G. K.; SANTOS JÚNIOR, E. B.; MULLER, D. C.; LOPES, S. T. A.; MARCONATO, F.; MÖRCHBÄCHER, P. D.; TEIXEIRA, L. V. Colheita de medula óssea em cães: modelo para obtenção da fração total de células mononucleares. **Ciência Rural**, Santa Maria, v.39, n.1, 2009.
106. PARK, J. S.; CHOI, S. H.; MOON, I. S.; CHO, K. S.; CHAI, J. K.; KIM, C. K. Eight-week histological analysis on the effect of chitosan on surgically created one-wall intrabony defects in beagle dogs. **Journal of Clinical Periodontology**, Copenhagen, v.30, n.5, p.443-453, 2003.
107. PAYNE, J. T.; TOMLINSOM, J. L. Composition, structure, and function of muscle, tendon and ligament. In: BOJRAB, M.J. (Ed.). **Disease mechanisms in small animal surgery.** 2.ed. Philadelphia: Lea & Febiber, 1993. cap.95. p.656-662.
108. PEREIRA, I. S. O.; PONTES, P.; EÇA, L. P.; FERREIRA, A. T.; MAZZETTI, P. M. V.; SILVA, L.; SOUZA, F. C. Protocolo piloto de separação e quantificação de células tronco de tecido adiposo de coelhos para posterior uso em laringe. **Acta Otorrinolaringologia**, São Paulo, v.26, n.3, p.11-16, 2008.
109. PETERSEN, S. W. Cirurgia da musculatura esquelética e dos tendões. In: BICHARD, S. J.; SHERDING, R. G. **Manual Saunders: clínica de pequenos animais**. São Paulo: Roca, 1998. cap.21, p.1190-1192.

110. PETIT, I.; GOICHBERG, P.; SPIEGEL, A.; PELED, A.; BRODIE, C.; SEGER, R.; NAGLER, A.; ALON, R.; LAPIDOT, T. Atypical PKC- regulates SDF-1-mediated migration and development of human CD34+ progenitor cells. **Journal of Clinical Investigation**, Michigan, v.115, n.1, p.168-176, 2005.
111. PIERMATTEI, D. L.; FLO, G. L. Fraturas e outras lesões ortopédicas do tarso, metatarso e falanges. In: **Manual de ortopedia e tratamento das fraturas dos pequenos animais**. São Paulo: Manole, 1999. cap.19, p.564-612.
112. PIGOSSI, N. **A glicerina na conservação de dura-máter.** 1967, 36p. Tese (Livre-Docência) – Faculdade de Medicina de São Paulo, Universidade de São Paulo, São Paulo.
113. POUNTOS, I.; GIANNOUDIS, P. V. Biology of mesenchymal stem cells. **Injury**, New York, v.36, Suppl 3, p.8-12, 2005.
114. POWER, J. W. **Muscular, tendinous and ligamental injuries**. In: ARCHIBAL, D. J. Management of trauma in dogs and cats. Califórnia, American Veterinary Publications, v.12, p.369-388, 1981.
115. PRETLOW, T. G.; PRETLOW, T. P. Cell separation by gradient centrifugation methods. **Methods in Enzymology***,* New York, v.171, n.1967, p.462–482, 1989.
116. PROCKOP, D. J. Marrow stromal cells as stem cells for nonhematopoietic tissues. **Science**, Pennsylvania, v.276, n.5309, p.71-74, 1997.
117. RAISER, A. G. **Patologia Cirúrgica Veterinária**, Santa Maria: Universidade Federal de Santa Maria, 1995. v.1, p.124-126.
118. RAISER, A. G. **Homoimplante ortotópico de tendão calcâneo comum, preservado em glicerina a 98%, e tratado com radiação laser arseneto de gálio em cães.** 2000. 80f. Tese (Doutorado em Cirurgia Veterinária) - Universidade Federal de Santa Maria, Santa Maria.
119. RAISER, A. G.; PIPPI, N. L.; ZINN, L. L.; SILVEIRA, D. S.; BORDION, A. I.; BAIOTTO, G. C.; RIOS, M. V. Aloimplante ortotópico de tendão calcanear comum conservado em glicerina a 98% em cães. Influência da imobilização e da radiação laser arsenato de gálio. **Veterinária Noticias**, Uberlândia, v.7, n.1, p.21-31, 2001.
120. RASKIN, R. Medula óssea. In: SLATTER, D. **Manual de cirurgia de pequenos animais**. São Paulo: Manole, 1998. cap.64, p.1135-1142.
121. REDDY, G. K.; STEHNO-BITTEL, L.; ENWEMEKA, C. S. Laser photostimulation of collagen production in healing rabbit Achilles tendons. **Lasers in Surgery and Medicine**, New York, v. 22, n.5, p.281-287, 1998.
122. REES, J. D.; WILSON, A. M.; WOLMAN, R. L. Current concept in the management of tendon disorders. **Rheumatology**, Oxford, v.45, n.5, p.508–521, 2006.
123. REYNA, M. Técnicas de estudio de líneas celulares [online]. Universidad de Barcelona, 2003. Disponível:http://www.ub.es/biocel/wbc/tecnicas_de_cultivo celular.htm. Acesso em: 30 ago. 2009.
124. REINKE, J. D.; MUGHANNAM, A. J. Avulsion of the gastrocnemius tendon in three cats. **Journal of the American Veterinary Medical Association**, Washington, v.30, n.6, p.551-556, 1994.
125. REINKE, D. J. Achilles mechanism injury in the dog. **The Compendium**: **continuing education for veterinarians**, Yardley, v.4, n.8, p.639-45, 1982.

126. RICHARDS, M.; HUIBREGTSE, B. A.; CAPLAN, A. I.; GOULET, J. A.; GOLDSTEIN, S. A. Marrow-derived progenitor cell injections enhance new bone formation during distraction. **Journal of Orthopaedic Research,** New York, v.17, n.6, p.900-908, 1999.
127. SAALBACH, A.; AUST, G.; HAUSTEIN, U. F.; HERRMANN, K.; ANDEREGG, U. The fibroblast specific MAb AS02: A novel tool for detection and elimination of human fibroblasts. **Cell and Tissue Research**, New York, v.290, n.3, p.593–599, 1997.
128. SANTOS, R. R.; SOARES, M. B. P.; CARVALHO, A. C. C. Transplante de células da medula óssea no tratamento da cardiopatia chagásica crônica. **Revista da Sociedade Brasileira de Medicina Tropical,** Rio de Janeiro, v.37, n.6, p.490-495, 2004.
129. SANTOS, V. L. C. G. Avanços tecnológicos no tratamento de feridas e algumas aplicações em domicílio. In: DUARTE, Y. A. O.; DIOGO, M. J. D. **Atendimento domiciliar: um enfoque gerontológico**. São Paulo: Atheneu, 2000. 306p.
130. SCHNABEL, V. L.; LYNCH, M. E.; VAN DER MEULEN, M. C. H.; YEAGER, A. E.; KORNATOWSKI, M. A.; NIXON, A. J. Mesenchymal stem cells and insulin-like growth factor-i gene-enhanced mesenchymal stem cells improve structural aspects of healing in equine flexor digitorum superficialis tendons. **Journal of Orthopaedic Research** [online], 2009. Disponível em: http:// www.interscience.wiley.com. Acesso em: 30 set. 2009.
131. SHORT, B.; BROUARD, N.; OCCHIODORO-SCOTT, T.; RAMAKRISHNAN, A.; SIMMONS, P. J. Mesenchymal Stem Cells. **Archives of Medical Research,** New York, v.34, n.6, p.567-571, 2003.
132. SIMONIM, M.; POTTIE, P.; MINN, A.; GILLET, P.; NETTER, P.; TERLAIN, P. Perfloxacin-induced Achilles tendon toxicity in rodents: biochemical changes in proteoglican synthesis and oxidative damage to collagen. **Antimicrobial Agents and Chemotherapy**, França, v.44. n.4, p.867–872, 2000.
133. SMITH, R. K. W.; WEBBON, P. M. The physiology of normal tendon and ligament. In.: Dubai International Equine Symposium**,** 1996. p.55-81.
134. SMITH, R. K. W.; WEBBON. P. M. Harnessing the stem cell for the treatment of tendon injuries: heralding a new dawn. **British Journal of Sports Medicine**. London: UK, 2005. Disponível em: http//www.vetcell.com/literaturereview.htm>. Acesso: 11 jul. 2009.
135. SOMMERICH, C. M.; MCGLOTHLIN, J. D.; MARRAS, W. S. Occupational risk factors associated with soft tissue disorders of the shoulder: a review of recent investigations in the literature. **Ergonomics**, London, v.36, n.6, p.697-717, 1993.
136. SOUZA, L. A. **Enxerto osteocondral alógeno, associado à inoculação de células mononucleares autólogas da medula óssea no reparo do sulco troclear de coelhos.** 2008, 82f. Dissertação (Mestrado em Medicina Veterinária) - Universidade Federal de Uberlândia, Uberlândia.
137. SOUZA, V. F.; LIMA, L. M. C.; REIS, S. R. A.; Células-tronco: uma breve revisão. **Revista de Ciências Médicas e Biológicas**, Salvador, v.2, n.2, p.251-256, 2003.
138. SÖNDAHL, M. R.; SHARP, W. R. High frequency induction of somatic embryos in cultured leaf explants of C*offea arabica* L. **Zeitschrilt Pflanzenphysiologie**, Stuttgart, v.81, n.4, p.395-408, 1977.

139. STAINKI, D. R.; RAISER, A. G.; GRAÇA, D. L.; BECKER, C. Influência da radiação laser arseneto de gálio (AsGa) sobre a regeneração de nervo periférico após reparação cirúrgica primária. **Arquivo Brasileiro de Medivina Veterinária e Zootecnia**, Belo Horizonte, v.47, n.6, p.763-771, 1995.
140. STARKEY, C. **Recursos terapêuticos em fisioterapia**. 2.ed. São Paulo: Manole, 2001. 404p.
141. STASHAK, T. S. Divisão traumática dos tendões extensores dos membros torácicos e pélvicos. In: **Claudicação em eqüinos segundo Adams**. 4.ed. São Paulo: Roca. cap.8, p.798 – 802, 1994.
142. STEVENS, A.; LOWE, J. S. Histologia. 1.ed. São Paulo: Manole, 1995. 378p.
143. VACANTI, C. A.; KIM, W.; UPTON, J.; MOONEY, D.; VACANTI, J. P. The efficacy of periosteal cells compared to chondrocytes in the tissue engineered repair of bone defects. **Tissue Engineering**, New York, v.1, n.3, p.301-308, 1995.
144. VALDÉS-VÁSQUEZ, M. A.; MCCLURE, J. R.; OLIVER III, J. L.; RAMIREZ, S.; SEAHORN, T. L.; HAYNES, P. F. Evaluation of an autologous tendon graft repair method for gap healing of the deep digital flexor tendon in horses. **Veterinary Surgery**, Philadelphia, v.25, n.4, p.342-350, 1996.
145. VÁMHIDY, L.; STRAUCH, B.; BIRÓ, V. Preserved tendon grafts in reconstructive hand surgery: a review. **Acta Chirurgica Hungarica**, Budapest, v.31, n.3, p.209- 15, 1990.
146. VAUGHAN, L. C. Muscle and tendon injuries in dogs. **Journal of Small Animal Practice**, Oxford, v.20, n.12, p.711-736, 1979.
147. VERFAILLIE, C. M. Adult stem cells: assessing the case for pluripotency. **Trends Cell Biology**, London, v.12, n.11, p.502-508, 2002.
148. VERFAILLIE, C. M. Stem cell plasticity. **Hematology,** Amsterdam, v.10, Suppl.1, p.293-296, 2005.
149. YANG L.; RAMANATH, H. S.; DONG-AN, W. Tendon tissue engineering using scaffold enhancing strategies. **Trends in Biotechnology**, Amsterdam, v.26, n.4, p.201-209, 2008.
150. YOUNG, H. E.; STEELE, T. A.; BRAY, R. A.; HUDSON, J.; FLOYD, J. A.; HAWKINS, K.; THOMAS, K.; AUSTIN, T.; EDWARDS, C.; CUZZOURT, J.; DUENZL, M.; LUCAS, P. A.; BLACK JR., A. C. Human reserve pluripotent mesenchymal stem cells are present in the connective tissues of skeletal muscle and dermis derived from fetal, adult, and geriatric donors. **Anatomical Record,** New York, v.264, n.1, p.51-62, 2001.
151. YU, M.; XIAO, Z.; SHEN, L.; LI, L. Mid-trimester fetal blood-derived adherent cells share characteristics similar to mesenchymal stem cells but full-term umbilical cord blood does not. **British Journal of Haematology***,* London, v.124, n.5, p.666-675, 2004.
152. WANG, D. E. Tendon repair. **Journal of Hand Thermal**, Lund, v.11, n.2, p.105-110, 1998.
153. WANG, J.; LI, C.; FAN, H. E. H.; SUN, Y. Allograft bone-marrow derived mesenchymal sten cells transplanted into heart infracted model of rabbit to renovate infracted heart. **Journal of Zhejiang University Science***,* China, v.5, n.10, p.1279-1285, 2004.
154. WATT, S. M. Stem cell plasticity. **British Journal of Haematology**, London, v.122, n.6, p.877-891, 2003.

155. WESTPHALEN, A. C. Tendão x cicatrização, retomada da resistência. **Acta Cirúrgica Brasileira**. São Paulo, v.10, n.4, p.169-172, 1995.
156. WITTE, M. B.; BARBUL, A. General principles of wound healing. **Surgical Clinics of North America**, Philadelphia, v.77, n.3, p.509-528, 1997.
157. XU, M.; BRUNO, E.; CHAO, J.; NI, H.; LINDGREN, V.; NUNEZ, R.; MAHMUD, N.; FINAZZI, G.; FRUCHTMAN, S. M.; POPAT, U.; LIU, E.; PRCHAL, J. T.; RONDELLI, D.; BAROSI, G.; HOFFMAN, R. The constitutive mobilization of bone marrow-repopulating cells into the peripheral blood in idiopathic myelofibrosis. **Blood**, Washington, v.105, n.4, p.1699-1705, 2005.
158. ZAGO, M. A. Células-tronco: terapia celular, transplante de células de tecidos ou de órgãos. In: ZAGO, M.A.; COVAS, D. T. **Células-tronco, a nova fronteira da medicina.** São Paulo: Atheneu, 2006a, p.3-20.
159. ZAGO, M. A. Células-tronco origens e propriedades In: ZAGO, M. A.; COVAS, D. T. **Células-tronco, a nova fronteira da medicina.** São Paulo: Atheneu, 2006b, p.109-113.
160. ZAGO, M. A.; COVAS, D. T. Pesquisas com células-tronco: aspectos científicos, éticos e sociais. In: SEMINÁRIO DO INSTITUTO FERNANDO HENRIQUE CARDOSO, 2004, São Paulo. **Anais**... São Paulo: Instituto Fernando Henrique Cardoso, 2004, 23p.
161. ZAGO, M. A.; COVAS, D. T. Células tronco: Origens e propriedades. In: ZAGO, M. A.; COVAS, D. T. **Células tronco, a nova fronteira da medicina**. São Paulo: Atheneu, 2006. p.109-113.
162. ZAMPROGNO, H. Células-tronco esqueléticas para o tratamento da não união de fraturas. **Acta Scientiae Veterinariae,** Porto Alegre, v.35, n.2, p.289-290, 2007.
163. ZUK, P. A.; ZHU, M.; MIZUNO, H.; HUANG, J.; FUTRELL, J. W.; KATZ, A. J.; BENHAIM, P.; LORENZ, H. P.; HEDRICK, M. H. Multilineage cells from human adipose tissue: implications for cell-based therapies. **Tissue Engineering***,* New York, v.7, n.2, p.211-228, 2001.

CAPÍTULO 2 - MÉTODO IMUNOMAGNÉTICO ASSOCIADO AO MEIO MESENCULT® NA OBTENÇÃO DE CÉLULAS-TRONCO MESENQUIMAIS DA MEDULA ÓSSEA DE COELHOS

RESUMO

A capacidade das células-tronco se diferenciarem em outros tecidos é a base da elaboração de estratégias terapêuticas promissoras. A expansão desses tipos celulares *in vitro* de forma purificada torna viável sua aplicação *in vivo* em doenças descritas como incuráveis. Objetivou-se com este estudo descrever um protocolo de isolamento das células mononucleares da medula óssea de coelhos, seguido de purificação por depleção negativa com o anticorpo monoclonal CD45 para separação das células-tronco mesenquimais e posterior cultivo em meio de cultura MesenCult® expansão celular. No isolamento pelo gradiente de densidade Ficoll-paque® foi obtido um rendimento médio de $7{,}31 \times 10^6$ células/mL. Após purificação e obtenção das células-tronco mesenquimais pela base imunomagnética, houve um decréscimo do rendimento para $2{,}28 \times 10^6$ células/mL, mas o processo de expansão foi incrementado. Os resultados indicaram que as células-tronco mesenquimais obtidas da fração mononuclear da medula óssea, cultivadas *in vitro* foram capazes de gerar células aderentes 24 horas após o cultivo, com predominância de células fibroblastóides. Concluiu-se que a obtenção, de células-tronco mesenquimais pode ser alcançada após purificação das células mononucleares da medula óssea de coelhos pelo método imunomagético, o meio de cultura MesenCult® proporciona um ambiente adequado para a rápida expansão *in vitro* e o número de passagens exerce influência negativa sobre as características morfológicas das células.

Palavras-chave: células-tronco mesenquimais, fibroblastos, lagomorpha, separação imunomagnética, viabilidade celular

CHAPTER 2 – IMMUNOMAGNETIC METHOD ASSOCIATED WITH MESENCULT® MEDIUM TO OBTAIN BONE MARROW MESENCHYMAL STEM CELL OF RABBITS

ABSTRACT

The ability of stem cells differentiation into other tissues is the elaboration of promising therapeutic strategies basis. The *in vitro* expansion of these cells types in a purified way makes possible its application *in vivo* in diseases described as incurable. The aim of this study was to describe a protocol for isolation of mononuclear cells from bone marrow of rabbits, followed by purification by negative depletion with CD45 monoclonal antibody for separation of mesenchymal stem cells and further cultivation in MesenCult® medium for cell expansion. In isolation by density gradient Ficoll-Paque®, an average yield of 7.31 x 10^6 cells/mL was obtained. After purification and acquisition of mesenchymal stem cells by immunomagnetic base there was a decrease of the yield to 2.28 x 10^6 cells/mL, but the expansion process was increased. The results indicated that the mesenchymal stem cells obtained from the mononuclear fraction of bone marrow cultured in vitro were able to generate adherent cells 24 hours after culture with a predominance of fibroblastoid cells. It was concluded that the collection, isolation, purification and rapid expansion of mesenchymal stem cells obtained from bone marrow mononuclear fraction of rabbits can be achieved using the density gradient Ficoll-Paque®, the negative depletion of hematopoietic cells in immunomagnetic base and the culture in human medium MesenCult®. However, in vitro cultivation may require adjustments with respect to the amount of antimicrobials. Furthermore, the number of passages exerts a negative influence on the morphology of the cells. It was concluded that obtaining mesenchymal stem cells can be achieved after purification of the mononuclear cells from rabbits bone marrow by immunomagnetic method, the MesenCult® medium provides a suitable environment for the rapid *in vitro* expansion and the number of passages exerts negative influence effect on the morphological characteristics of cells.

Keywords: mesenchymal stem cells, fibroblasts, lagomorphs, immunomagnetic separation, cell viability

INTRODUÇÃO

As pesquisas científicas empregando células-tronco (CT) fundamentam-se na expectativa destas unidades teciduais revolucionarem as terapêuticas convencionais de enfermidades que cursam com morte celular (RAFF, 2003). O termo células-tronco, do inglês *stem cell,* significa células precursoras que possuem a capacidade de diferenciação e autorenovação ilimitadas, podendo originar uma variedade de tecidos. Portanto, acredita-se que estas células tenham papel regenerativo quando estes sofrem lesões ou injúrias (BYDLOWSKI et al., 2009).

A medula óssea possui um *pool* de células-tronco mesenquimais (CTMs), facilmente aspiradas de organismos adultos (BERTRAM et al., 2005). Suas características regenerativas criaram expectativas de uso em terapias celulares para regeneração de tecidos e órgãos acometidos por doenças tidas como incuráveis. Para multiplicação *in vitro,* é necessário isolá-las e purificá-las, sendo que ao se multiplicarem em cultura caracterizam-se por apresentarem aderência ao plástico, ter aspecto de fibroblastos e se diferenciar em células distintas (POUNTOS & GIANNOUDIS, 2005). Após o isolamento e expansão podem se diferenciarem em osteoblastos (KASSEL et al., 1993), condrócitos (JHONSTONE et al., 1998), músculo esquelético (SAMPAOLESI et al., 2005), endotélio (ABE et al., 2004), cardiomiócitos (LEE et al., 2004), hepatócitos (JUSTESEN et al., 2002), adipócitos (JIANG et al., 2002), tecido tendíneo (KWAN et al., 2003) e outros tipos celulares não-mesodérmicos como os neurônios (DE BARI et al., 2001).

Diferentes métodos de obtenção associados a protocolos de isolamento e cultivo de células mesenquimais já foram empregados com sucesso, mas todos envolvem uma etapa inicial de separação de células mononucleares por meio de gradiente de densidade Ficoll-paque® (EURIDES et al., 2010; SOUZA 2009). Apesar dos resultados positivos observados, estudos relataram dificuldades no isolamento, cultivo e manutenção dessas células *in vitro* (YU et al., 2004), situação que ainda deixa vários questionamentos sobre o assunto, sem respostas confiáveis. Assim, pesquisas envolvendo o isolamento, a expansão

celular e posterior aplicação *in vivo* podem ser uma alternativa eficaz para o tratamento de doenças ou lesões críticas, crônicas e degenerativas.

Assim, objetivou-se com esse estudo realizar a obtenção e expansão *in vitro* das células-tronco mesenquimais obtidas da fração mononuclear da medula óssea de coelhos após separação imunomagnética e expansão em meio MesenCult®, para posterior aplicação *in vivo*.

MATERIAL E MÉTODOS

Após aprovação pelo Comitê de Ética em Pesquisa da Universidade Federal de Goiás (UFG), sob o protocolo n° 134/11 foram utilizados dez coelhos machos, adultos da raça Nova Zelândia, com idade média de 1,0±0,2 anos e peso médio 3,5±0,24kg, para padronização da metodologia de colheita, isolamento, purificação e cultivo de células-tronco mesenquimais. O estudo foi desenvolvido na Escola de Medicina Veterinária e Zootecnia e no Laboratório de Genética Molecular e Citogenética do Instituto de Ciências Biológicas, ambos da UFG.

Colheita da medula óssea e isolamento das células mononucleares

Precedendo a colheita da medula óssea (MO), as unidades experimentais foram submetidas à medicação pré-anestésica composta por 2,0mg/kg de cloridrato de tramadol (Tramal®, Pfizer Ltda, São Paulo, SP) e 0,05mg/kg de acepromazina (Acepran® 1%, Vetnil, Ltda, Louveira, SP) por via intramuscular. Posteriormente, a indução anestésica constou de uma associação de 30,0mg/kg cetamina (Cetamin®, Syntec, Patrocínio Paulista, SP) e 5,0mg/kg xilazina (Kensol®, Konig, Santana de Parnaíba, SP) pela mesma via. Na sequência procedeu-se a tricotomia e antissepsia das regiões escápulo-umerais.

A colheita medular foi realizada por meio de uma agulha metálica de Rosenthal (16 gauge) heparinizada, que foi inserida no tubérculo maior do úmero e aspirados 8,0mL de medula óssea integra de cada animal com auxilio de uma seringa de 10,0mL, contendo 0,3mL de solução estéril de heparina com

5000U/mL (Figura 1) (Liquemine®, Produtos Roche Químicos e Farmacêuticos S/A, Rio de Janeiro, RJ).

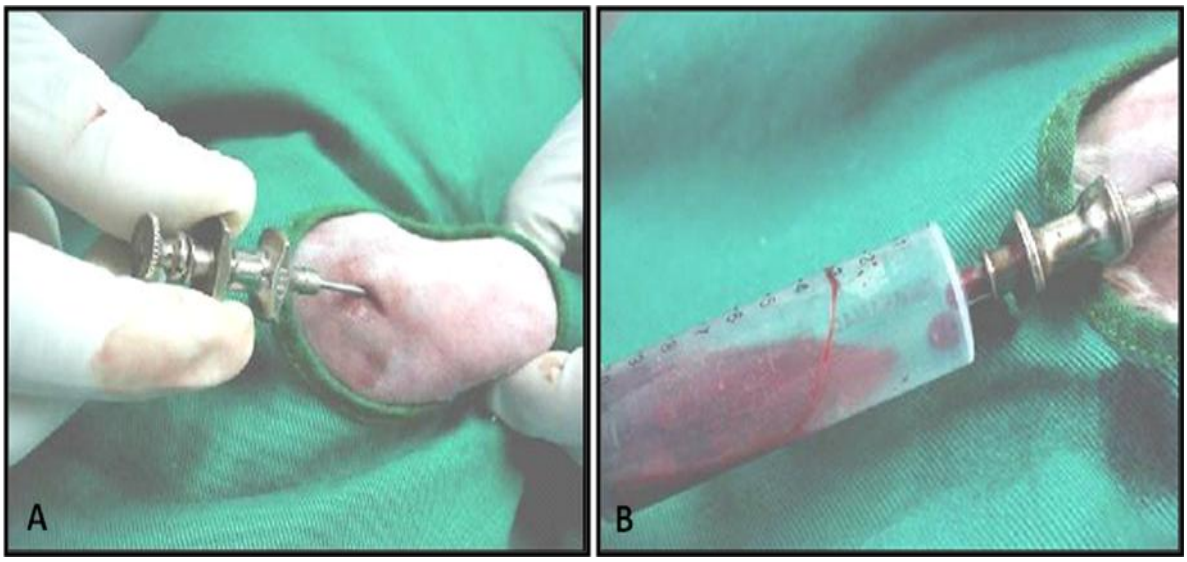

FIGURA 1 – Punção da medula óssea de coelhos. (A) agulha metálica de Rosenthal 16 gauge introduzida no tubérculo maior do úmero. (B) seringa de 10,0mL contendo 0,3mL de heparina sódica acoplada a agulha de Rosenthal para colheita de 8,0mL do aspirado medular.

Em capela de fluxo laminar, os aspirados de cada animal foram divididos em quatro amostras acondicionadas em tubos cônicos estéreis de 15,0mL. Cada amostra foi diluída em 2,0mL de solução salina tamponada (DPBS®, Gibco Invitrogen, São Paulo, SP), acrescida de soro fetal bovino (SFB) a 10% e 10mM de EDTA (ácido etilenodiamino tetra-acético) (Gibco®, Invitrogen, São Paulo, SP). Em seguida, foram depositadas sobre 2,0mL de solução Ficoll-paque® na densidade de 1,077g/mL (Amersham Biosciences, São Paulo, SP) contida em outros tubos. As quatro soluções resultantes de cada animal foram centrifugadas a 495 x g durante 30 minutos a 15ºC. As amostras foram separadas em quatro porções distintas: plasma, nuvem celular, Ficoll-paque® e células vermelhas.

Dando sequência ao procedimento, o sobrenadante composto pelo plasma foi removido das quatro amostras referentes a cada animal e as nuvens celulares formadas sobre a solução de Ficoll-paque® transferidas para um único tubo estéril de 15,0mL com auxilio de uma pipeta Pasteur. Este foi centrifugado a 385 x g durante dez minutos a 4ºC por mais duas vezes com 10,0mL de DPBS e,

uma vez, com 10,0mL de meio de cultivo MesenCult® (MesenCult® MSC Basal Medium Human, StemCell™, Vancouver, Canadá) suplementado com 10% de SFB. Em seguida, o meio foi desprezado permanecendo aderido no fundo do tubo apenas o volume do aglomerado celular.

Determinação do rendimento e da viabilidade das células mononucleares

O sedimento contendo células mononucleares da medula óssea aderido no fundo dos tubos foram ressuspendidos em 2,0mL de meio MesenCult® para determinação do rendimento e da viabilidade celular pela técnica de exclusão vital por azul de Tripan (Sigma Aldrich®, St. Louis, EUA), conforme descreveram BITTENCOURT et al. (2006). Deste volume, uma alíquota de 10µL da suspensão foi adicionada a 10µL do corante azul de Tripan 0,4% em um microtubo do tipo eppendorf para contagem das células em câmara hemocitométrica de Neubauer. A contagem celular foi realizada sob microscopia de luz a partir de uma alíquota de 10µL da solução resultante (células e corante) e o cálculo do número de células por mililitro foi determinado pela seguinte fórmula: V x FN x FT/#Q, onde V = número de células viáveis contadas; FN = fator da câmara de Neubauer (10^4); FT = fator de diluição do azul de Tripan (2) e #Q = número de quadrantes da câmara utilizados para a contagem, conforme realizado por OLIVEIRA et al. (2011).

Obtenção das células-tronco mesenquimais em base imunomagnética

Após o isolamento das células mononucleares da medula óssea pelo gradiente de densidade Ficoll-paque®, as células-tronco mesenquimais contidas nessa fração foram obtidas a partir de um ensaio imunomagnético caracterizado pela depleção negativa das células hematopoiéticas, utilizando o anticorpo monoclonal CD45 de camundongo anti-coelho, complexo tetramérico e nanopartículas magnéticas (EasySep, StemCell®, Vancouver, Canadá).

Inicialmente foi adicionado nas amostras de células mononucleares um anticorpo monoclonal composto por imunoglobulina G (IgG1) de camundongo a 5%, permanecendo por cinco minutos. Na sequência, adicionou-se 20µL do

anticorpo CD45 com repouso de 15 minutos e 20µL das nanopartículas magnéticas. A amostra foi acondicionada em tubo de poliestireno e acrescida de PBS suplementado com 10% de SFB e EDTA até o volume final de 2,5mL. Inserido na base magnética, o tubo permaneceu por dez minutos e em seguida foi vertido em um novo tubo cônico de 15,0mL, onde foram depositadas apenas as células-tronco mesenquimais para nova contagem de rendimento e viabilidade pela técnica mencionada anteriormente. Procedeu-se a comparação entre o número de células viáveis obtidas nos dois momentos distintos, ou seja, após isolamento das células mononucleares com utilização de Ficoll-paque® e pelo ensaio imunomagnético caracterizado pela depleção negativa das células hematopoiéticas.

Expansão celular in vitro das células-tronco mesenquimais

As células-tronco mesenquimais isoladas pelo ensaio imunomagnético e obtidas da fração mononuclear foram semeadas em frascos de poliestireno de $25cm^3$ (Techno Plastic Products- TPP, Trasadingen, Switzerland), a uma densidade de $5x10^5$ células imersas em meio MesenCult® suplementado com SFB a 10%, 50µg/mL de gentamicina (Garamicina®, Shering-Plought, Rio de Janeiro, RJ) e 2µg/mL de anfotericina B (Fungizone®, Gibco, Invitrogen, São Paulo, SP), mantidas em estufa a 37°C e atmosfera umedecida contendo 5% de CO_2.

Após 72 horas da primeira semeadura, o meio de cultura presente nos frascos foi removido a fim de eliminar as células não aderentes, possibilitando a seleção das células-tronco mesenquimais por aderência em plástico. O meio foi substituído a cada três dias e o crescimento das células aderentes, a confluência e morfologia das colônias foram avaliadas diariamente em microscópio invertido. Quando as células atingiam confluência entre 80% e 90% eram realizados os repiques ou passagem possibilitando dessa forma a transferência das células para outros frascos de cultivo para obtenção de maiores rendimentos.

Passagens ou repiques das culturas

As passagens foram realizadas após tratamento com enzima proteolítica para que as células-tronco mesenquimais cultivadas perdessem a adesão ao plástico. Para isso, o meio de cultura foi removido e as células lavadas com solução de PBS. Após o descarte da solução, foi acrescentado 3,0mL de tripsina/EDTA a 0,25% (Invitrogen, Carlsbad, California, USA) e 3,0mL PBS, com o objetivo de recobrir toda a monocamada de células aderidas no fundo do frasco de cultivo. As amostras foram incubadas a 37°C por três minutos e, logo após, visualizadas em microscópio óptico invertido para a confirmação da perda de adesão ao plástico. A ação da tripsina foi paralisada depois da adição de 3,0mL de meio MesenCult® suplementado com SFB a 10%.

Posteriormente, as células contidas nos frascos foram transferidas para novos tubos cônicos e centrifugadas a 1.200rpm por 10 minutos a 15°C. As células aderidas no fundo dos tubos foram ressuspendidas em 2,0mL de meio MesenCult® e retirou-se uma alíquota de 10µL para determinação do rendimento celular pós-cultivo e avaliação da viabilidade por meio da exclusão vital pela coloração de Tripan. A cada passagem celular era realizada uma nova contagem total das células e a avaliação da viabilidade. Para visualização das colônias fibroblastóides uma alíquota de cada amostra das células-tronco mesenquimais foi fixada com formalina 4% e coradas pela técnica de Giemsa por 30 minutos em temperatura ambiente.

Conforme o número de repiques e os rendimentos encontrados, as células eram subcultivadas em garrafas de até 150cm^3 com densidade de 1x10^6 células e mantidas em estufa, conforme metodologia estabelecida anteriormente. Os valores das médias e dos desvios padrão foram utilizados para analisar o rendimento e a viabilidade celular das células mononucleares após o processo de isolamento por gradiente de densidade Ficoll-paque® e das células-tronco mesenquimais obtidas das frações mononucleares após purificação em base imunomagnética.

RESULTADOS E DISCUSSÃO

A colheita do material medular do tubérculo maior do úmero foi dependente do protocolo anestésico e não apresentou dificuldade para obtenção de um volume expressivo com apenas uma punção. No entanto, GRINDEM et al. (2002) recomendaram diversas punções na crista ilíaca e no trocânter maior do fêmur para se obter um volume medular satisfatório.

A heparinização das seringas e agulhas facilitou o procedimento da colheita e a proporção de anticoagulante (0,3mL) e volume medular (8,0mL) não comprometeu o rendimento e a viabilidade das amostras. MUSCHLER et al. (1997) não determinaram o volume adequado do anticoagulante, mas admitiram que valores inadequados podem lesar as células medulares e YANAI et al. (2005), empregando volumes variados de heparina em relação ao volume da amostra, não fizeram referência à morte celular. A proporção do gradiente Ficoll-paque para o volume medular (2:1) demonstrou eficácia no isolamento das células mononucleares de coelhos, conforme comprovado pela formação do anel celular.

A média e o desvio padrão [±dp] das células mononucleares quantificadas após isolamento em gradiente de densidade Ficoll-paque® foram de 7,31 [±4,03] x 10^6 células/mL, variando entre 1,06 x 10^6 e 13,70 10^6 células/mL. A viabilidade esteve entre 94,67% e 99,46%, com média de 97,15% [±1,47]. Após serem submetidas à purificação em base imunomagnética para obtenção das células-tronco mesenquimais, as amostras apresentaram rendimentos inferiores, variando de 0,22 x10^6 a 5,0 x10^6 células/mL e rendimento médio de 2,28 [±1,45] x10^6 células/mL com viabilidade média de 97,77% [±1,63], variando entre 94,67% e 100% de células viáveis. Os resultados individuais de rendimento e viabilidade das frações mononucleares isoladas por gradiente de densidade e das células-tronco mesenquimais obtidas após a separação magnética se encontram descritos na Tabela 1 e na Figura 2.

TABELA 1 – Valores de rendimento e viabilidade celular da fração mononuclear e células-tronco mesenquimais isoladas de 8,0mL da medula óssea após punção do tubérculo maior do úmero de coelhos da raça Nova Zelândia.

Amostras	Células mononucleares (CMNs)		Células-tronco mesenquimais (CTMs)	
	Rendimento (céls./mL) x 10^6	Viabilidade (%)	Rendimento (céls./mL x 10^6)	Viabilidade (%)
1	7,04	98,05	5,00	97,20
2	13,00	96,74	3,77	96,15
3	13,70	95,32	1,50	96,77
4	3,72	99,46	2,22	99,10
5	9,22	98,71	3,45	98,57
6	3,20	94,67	0,22	100,0
7	1,06	96,36	1,16	98,30
8	6,88	98,00	1,32	100,0
9	8,16	96,91	1,42	95,94
10	7,12	97,26	2,70	95,74
Média	7,31	97,15	2,28	97,77
DP	±4,03	±1,47	±1,45	±1,63

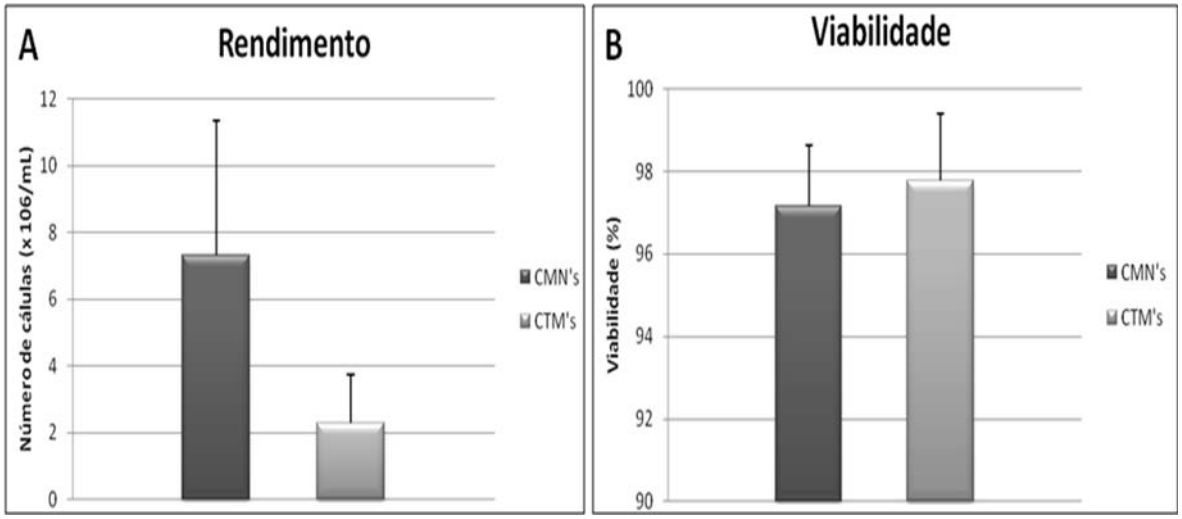

FIGURA 2 – Representação gráfica do rendimento médio, desvio padrão (barras) e viabilidade das células mononucleares (coluna escura) e das células-tronco mesenquimais (coluna clara) a partir de um volume de 8,0mL do aspirado medular de coelhos (n=10) após serem isoladas pelo gradiente Ficoll-paque® e purificadas em base imunomagnética. (CMN's-células mononucleares; CTM's–células-tronco mesequimais).

Apesar da padronização do volume medular colhido, foram encontrados diversos valores de rendimento e viabilidade para cada animal.

MUSCHLER et al. (1997), afirmaram que a diferença no rendimento de células mononucleares de um animal para outro é influenciada pelo volume de sangue aspirado e pela diluição com o sangue periférico. BYDLOWSK et al. (2009) acrescentaram que a idade do doador de células pode influenciar o processo de expansão celular, o que justifica a estandardização das idades dos animais utilizados neste experimento. No entanto, os achados do presente estudo estão de acordo com SOUZA (2009) e OLIVEIRA (2011), os quais afirmaram que apesar da padronização dos volumes medulares, existe grande variabilidade em relação ao rendimento e viabilidade encontrados, devido aos fatores intrínsecos e extrínsecos, microambiente, manipulação das células e da variação individual de cada espécie, possibilidades não apontadas por CONNOLLY et al. (1989).

A técnica de separação celular com microesferas magnetizadas em associação ao anticorpo monoclonal CD45 de camundongo anti-coelho, permitiu a seleção negativas das células hematopoiéticas, sendo removidas seletivamente pelo campo magnético. Diante dos resultados obtidos, é possível inferir que a separação imunomagnética foi eficaz, uma vez que 30% do total das células mononucleares isoladas pelo método de gradiente Ficoll-paque® eram compostas por células-tronco mesenquimais da medula óssea. Contrariando os achados de COVAS (2006) no qual relatou que as células-tronco mesenquimais podem corresponder de 0,001% a 0,01% de todas as células nucleadas medulares.

O baixo rendimento de células-tronco mesenquimais de 2,28 [±1,45] $x10^6$ células/mL após a purificação da fração mononuclear foi compensado pela expansão *in vitro,* obtendo uma população celular padronizada com menor número de subcultivos possíveis. A expansão utilizando o meio de cultura MesenCult® proporcionou amplificação em 60% no momento da segunda semeadura quando comparado o com o número de células semeadas na primeira, intensificando o rendimento celular conforme eram realizadas as passagens. FORRIOL & ESPARZA (2008) encontraram percentagens semelhantes, mas MAZZETTI et al. (2010) cultivando celulas do tecido adiposo de coelhos em meio DMEM, conseguiram incrementar o rendimento em 77% após a segunda passagem no vigésimo dia. Esses resultados foram expressivos, porém tardios quando comparados com o do presente estudo, pois a partir do décimo dia de cultivo já era possível descrever rendimentos equivalentes.

Durante os primeiros ensaios para expansão celular, foi observada contaminação bacteriana do cultivo entre 24 e 72 horas após a semeadura, mesmo substituindo os lotes do meio de cultura e os materiais utilizados no processo de isolamento e purificação das CTMs. O problema foi contornado após dobrar as doses do antibiótico e do antifúngico que inicialmente eram de 25µg/mL de gentamicina e de 1,0µg/mL de anfotericina B. Valores semelhantes foram recomendados por FONTANA (2009), que indicava 50µg/mL de gentamicina e 0,3µg/mL de anfotecina B para cultura de células-tronco mesenquimais obtidas da medula óssea humana. Assim, condições fundamentais como o meio de cultura, densidade celular de semeadura e o tratamento com diferentes doses de antimicrobianos e antifúngicos são necessárias para o desenvolvimento de uma boa cultura. Caso a expansão se torne inviável a posterior aplicação das células em estudos *in vivo* poderá ser prejudicada KASTEN et al. (2008).

As células-tronco mesenquimais obtidas da fração mononuclear da medula óssea foram capazes de gerar células com diferentes morfologias logo nas primeiras 24 horas após dar início ao cultivo, tempo necessário para que as células aderissem ao plástico e formassem uma matriz de ancoragem responsável pela sua sobrevivência e proliferação, resultados semelhantes foram obtidos por MANSO et al. (2002) e SUNG et al. (2008). No entanto, ROMANOV et al. (2003) conseguiram células aderentes apenas a partir do quinto dia, empregando meio de cultivo diferente do usado no presente trabalho. Neste contexto, o descarte das células não aderentes após o terceiro dia de cultivo pode ter sido fundamental para a expansão das células com características morfológicas diferentes das quais permaneciam aderidas na garrafa de cultura. Já BIEBACK et al. (2004), trabalhando com células-tronco obtidas do sangue de cordão umbilical, indicaram a remoção das células não aderentes a partir do sétimo dia de cultura, justificando o fato do lento processo de aderência.

Dentre a população celular encontrada, as alongadas de aspecto fibroblastóide eram predominantes, no entanto células ovais, bem como a formação de unidades formadoras de colônias fibroblásticas (CFU-F) também foram encontradas. As células que permaneciam aderidas ao frasco de cultura constituíam uma população rara da medula óssea e apresentavam elevada capacidade replicativa, principalmente as caracterizadas pelas colônias de

densidade e formato irregulares. Segundo MORI et al. (2005) esses tipos celulares são capazes de formar tecido *in vivo*, mesmo após terem sido extensivamente cultivados *in vitro*.

Após as passagens, houve predominância de células com características fibroblastóides resultando numa cultura homogênea de CTMs em diferentes fases de desenvolvimento (Figura 3A, 3B, 3C e 3D) e em alguns casos, presença de grandes células arredondadas e multinucleadas. Acrescenta-se que a técnica de coloração por Giemsa favoreceu a visualização das colônias fibroblásticas e do aspecto fibroblastóide das células-tronco mesenquimais no 3° dia após a semeadura (Figura 3E e 3F).

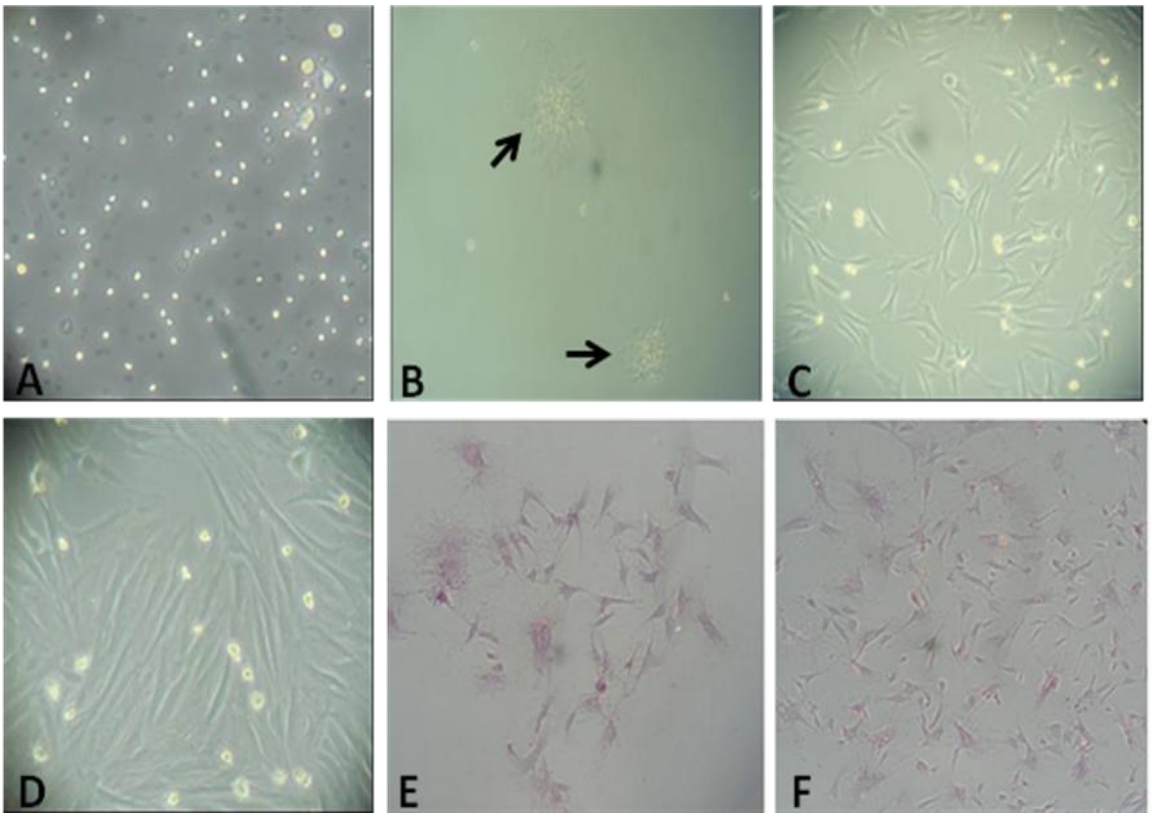

FIGURA 3 - Fotomicrografia das células-tronco mesenquimais aderentes provenientes da medula óssea de coelhos cultivadas em meio de cultura MesenCult®. (A) células-tronco mesenquimais no dia 0, (B) unidades formadoras de colônias fibroblásticas (setas), (C) início de confluência das células fibroblastóides no 3° dia, (D) células fibroblastóides confluentes no 10° dia de cultivo. (E) e (F) coloração pela técnica de Giemsa, início de confluência das células fibroblástóides no 3° dia. Aumento x40.

O meio de cultura empregado foi considerado etapa fundamental no processo de expansão celular e a escolha do MesenCult® livre de componente animal fundamentou-se no fato desse meio ser empregado com sucesso para cultura de células-tronco mesenquimais humanas e utilizado de forma eficaz para enumeração de colônias CFU-F. Na literatura consultada, autores como YANAI et al. (2005) e MAZZETTI et al. (2010) não relataram seu uso na expansão de células obtidas da medula óssea de coelhos. Portanto, ainda que o meio não contenha componentes de origem animal, os resultados apresentados indicam a eficácia na metodologia aqui empregada, pois o crescimento e o potencial celular de diferenciação foram mantidos durante todo o tempo de expansão.

Ressalte-se ainda que o meio de cultura MesenCult® apresentou outros aspectos positivos, como rápida expansão *in vitro* e a redução significativa das células hematopoiéticas remanescentes nas passagens iniciais. Além disso, a suplementação com soro fetal bovino a 10%, a adição de antimicrobianos e antifúngicos para manutenção e propagação celular foram medidas importantes no processo, pois, durante os primeiros ensaios notou-se que culturas livres de soro não havia proliferação celular. Possivelmente pela ausência de proteína da matriz extracelular encontrada no soro fetal bovino. Tais observações também foram feitas por KELLER et al. (2003).

O emprego de garrafas de 25cm^3 e 75cm^3 e em seguida o subcultivo em garrafas de 150cm^3, fase em que já se encontravam entre a 4ª e 7ª passagem, contribuíram para o aumento do rendimento das células cultivadas. As submissões das culturas a várias etapas de tripsinização para expansão e subdivisão celular possibilitaram a permanência em cultivo por períodos que variaram de dois a três meses. Tal conduta promoveu a redução do potencial de renovação dessas células, corroborando com KAWASAKI-OYAMA et al. (2008). Quando avaliadas, as células mesenquimais apresentavam características morfológicas de células inviáveis por meio da presença de vacúolos a partir da 10ª passagem. Contrariando esses achados, FRESHNEY (2006) relatou que as passagens celulares podem ser realizadas inúmeras vezes, sem comprometer o rendimento e a viabilidade do cultivo celular.

Durante a padronização da técnica, um dos pontos críticos no cultivo celular foi o tempo de atuação da tripsina no momento do subcultivo, uma vez que

o aumento do tempo de ação diminuiu a viabilidade celular da cultura, conforme afirmou também PRATA (2006). No presente estudo, o tempo considerado ideal foi de três minutos utilizando tripsina/EDTA (0,25%), contrariando tais resultados, MANSO et al. (2002) utilizando tripsina/EDTA (0,05%) e SILVEIRA et al. (2010) com concentrações iguais as apresentadas neste estudo empregaram a tripsina com tempos que variaram entre dois, cinco e dez minutos e não observaram diferenças em relação ao rendimento e viabilidade celular da cultura entre o primeiro e o segundo subcultivo empregando medula óssea.

Embora no presente estudo não tenham sido utilizados marcadores específicos de CTMs e indução de diferenciação celular para confirmação da presença de células-tronco, a intensa proliferação observada nas amostras foi um indicativo da presença de células-tronco mesenquimais. Esse argumento encontra-se respaldo no fato de as células diferenciadas ou senescentes possuírem um tempo de vida limitado, caracterizado pela perda da capacidade de proliferação, levando à estagnação da cultura conforme relatos de BIEBACK et al. (2004), situação não observada neste estudo. A aderência das células isoladas à superfície plástica e sua morfologia fibroblástica demonstrou a presença das CTMs na cultura, de acordo com o padrão para identificação desse tipo celular estabelecido por PITTENGER et al. (1999).

Acrescente-se que, apenas alguns autores como BAKSH et al. (2003), MIRANVILLE et al. (2004) e MARTIN et al. (2010) fizeram referência ao emprego do método imunomagnético de separação celular, mas não citaram o seu uso em coelhos, aspecto que valoriza os dados apresentados. Deste modo, os resultados *in vitro* obtidos no presente experimento, estão de acordo com os encontrados por KELLER et al. (2003) e incrementam o desenvolvimento de modelos *in vivo*, permitindo uma exploração mais acurada da relação entre as propriedades dos materiais e suas respostas biológicas quando associados às células-tronco mesenquimais da medula óssea.

CONCLUSÕES

A obtenção de células-tronco mesenquimais pode ser alcançada após purificação das células mononucleares da medula óssea de coelhos pelo método imunomagnético e que o meio de cultura MesenCult® proporciona um ambiente adequado para a rápida expansão *in vitro,* no entanto o número de passagens exerce influência negativa sobre as características morfológicas das células principalmente após a 10ª passagem.

REFERÊNCIAS

1. ABE, S.; BOYER, C.; LIU, X.; WEN, F. Q.; KOBAYASHI, T.; FANG, Q.; WANG, X.; HASHIMOTO, M.; SHARP, J. G; RENNARD, S.I. Cells derived from the circulation contribute to the repair of lung injury. **American Journal of Respiratory and Critical Care Medicine**, Washington, v.170, n.11, p.1158-1163, 2004.
2. BAKSH, D.; DAVIES, J. E.; ZANDSTRA, P. W. Adult human bone marrow–derived mesenchymal progenitor cells are capable of adhesion-independent survival and expansion. **Experimental Hematology**, Copenhagen, v.31, n.8, p.723-732, 2003.
3. BERTRAM, H.; MAYER, H.; SCHLIEPHAKE, H. Effect of donor characteristics, technique of harvesting and in vitro processing on culturing of human marrow stroma cells for tissue engineered growth of bone. **Clinical Oral Implants Research**, Denmark, v.16, n.5, p.524-531, 2005.
4. BIEBACK, K.; SUSANNE, K.; KLUTER, H., EICHLER, H. Critical parameters for the isolation of mesenchymal stem cells from umbilical cord blood. **Stem Cells,** Dayton, v.22, n.4, p.625-634, 2004.
5. BYDLOWSKI, S, P.; DEBES, A, A.; MASELLI, L, M, F.; JANZ, F, L. Características biológicas das células-tronco mesenquimais. **Revista Brasileira de Hematologia e Hemoterapia:** v.31, supl.1, p.25-35, 2009.
6. CONNOLLY, J. F.; GUSE, R.; LIPPIELLO, L.; DEHNE, R. Development of an osteogenic bone-marrow preparation. **Journal of Bone Joint Surgery**, Massachusetts, v.71, n.5, p.684-691, 1989.
7. COVAS, D. T. Células-tronco mesenquimais. In: ZAGO, M. A.; COVAS, D. T. **Células-tronco, a nova fronteira da medicina.** São Paulo: Atheneu, 2006. p.35-48.
8. DE BARI, C.; DELL'ACCIO, F.; TYLZANOWSKI, P.; LUYTEN, F.P. Multipotent mesenchymal stem cells from adult human synovial membrane. **Arthritis Rheumatism**, New Jersey, v.44, n.8, p.1928-1942, 2001.
9. EURIDES, D.; OLIVEIRA, B. J. N. A.; SOUZA, L. A.; SILVA, L. A. F. DALECK, C. R.; FREITAS, P. M. C. Obtenção de células mononucleares da medula óssea pela punção do tubérculo umeral de coelhos. **Ars Veterinária**, Jaboticabal, v.26, n.2, p.71-76, 2010.

10. FONTANA, V. **Análise da expressão gênica em células-tronco mesenquimais da medula óssea humana durante o comprometimento com a linhagem osteogênica.** 2009, 128p. Dissertação (Mestrado em genética) – Faculdade de Medicina de Ribeirão Preto, Universidade de São Paulo, Ribeirão Preto.
11. FORRIOL, F.; ESPARZA, R. Ingeniería tisular: aplicación de las células troncales pluripotenciales em cirúgia ortopédica y traumatológica. **Trauma Fund MAPFRE**, Madrid, v.19, n.2, p.88-101, 2008.
12. FRESHNEY, R. I. **Basic principles of cell culture. Culture of Cells for Tissue Engineering**. Editora John Wiley & Sons, cap.1, p.3-22, 2006.
13. GRIDEM, C. B.; NEEL, J. A.; JUOPPERI, T. A. Cytology of bone marrow. **Veterinary Clinics of North America: Small Animal Practice**, Philadelphia, n.32, n.6, p.1313-1374, 2002.
14. JHONSTONE, B.; HERING, T. M.; CAPLAN, A. I.; GOLDBERG, V. M.; YOO, J. U. In vitro chondrogenesis of bone marrow-derived mesenchymal progenitor cells. **Experimental Cell Research**, New York, v.238, n.1, p.265-272, 1998.
15. JIANG, Y.; JAHAGIRDAR, B. N.; REINHARDT, R. L.; SCHWARTZ, R. E.; KEENE, C. D.; ORTIZ-GONZALES, X. R.; REYES, M.; LENVIK, T.; LUND, T.; BLACKSTAD, M.; DU, J.; ALDRICH, S.; LISBERG, A.; LOW, W. C.; LARGAESPADA, D. A.; VERFAILLIE, C. M. Pluripotency of mesenchymal stem cells derived from adult marrow. **Nature**, New York, v.418, n.6893, p.41-49, 2002.
16. JUSTESEN, J.; STENDERUP, K.; ERIKSEN, E. F.; KASSEM, M. Maintenance of osteoblastic and adipocytic differentiation potential with age and osteoporosis in human marrow stromal cell cultures. **Calcified Tissue International**. New York, v.71, n.1, p.36-44, 2002.
17. KASSEL, M.; ROSKILDE, L.; ERIKSON, E. F. 1,25-dihydroxyvitamin D3 potentiates fluoride-stimulated collagen type I production in cultures of human bone marrow stromal osteoblast-like cells. **Journal of Bone and Mineral Research,** New York, v.8, n.12, p.1453-1458, 1993.
18. KASTEN, P.; BEYEN, I.; EGERMANN, M.; SUDA, A. J.; MOGHADDAM, A. A.; ZIMMERMANN, G.; LUGINBÜHL, R. Instant stem cell therapy: characterization and concentration of human mesenchymal stem cells in vitro. **European cells & Materials**, Davos, v. 23, n.16, p.47-55, 2008.
19. KAWASAKI-OYAMA, R. S.; BRAILE, D. M.; CALDAS, H. C.; LEAL, J. C. F.; BERTOLLO, E. M. G.; BERTELLI, E. C. P.; FILHO, M. A.; SANTOS, I. Cultivo de células mesenquimais do sangue de cordão umbilical com e sem uso do gradiente de densidade Ficoll-Paque. **Revista Brasileira de Cirurgia Cardiovascular**, São Paulo, v.23, n.1, p.29-34, 2008.
20. KELLER, J. C.; SCHNEIDER, G. B.; STANFORD, C. M.; KELLOGG, B. Effects of implant microtopography on osteoblast cell attachment. **Implant Dentistry**, Baltimore, v.12, n. 2, 175-181, 2003.
21. KWAN, D. M.; WAN, D. C.; LONGAKER, M. T. Skeletal-Tissue Engineering. In: LANZA, R.; LANGER, R.; VACANTI, J. **Principles of Tissue Engineering,** 3ed. San Diego: Elsevier Academic Press, 2003. cap.62, p.935-944.
22. LEE, M. W.; CHOI, J.; YANG, M. S.; MOON, Y. J.; PARK, J. S.; KIM, H. C.; KIM, Y. J. Mesenchymal stem cells from cryopreserved human umbilical cord blood. **Biochemical and Biophysical Research Communications,** Florida, v.320, n.1, p.273-278, 2004.

23. MANSO, M.; OGUETA, S.; PÉREZ-RIGUEIRO, J.; GARCÍA, J. P.; MARTÍNEZ-DUART, J. M. Testing biomaterials by the in-situ evaluation of cell response. **Biomolecular Engineering**, Amsterdam, v.19, n.2/6, p.239-242, 2002.
24. MARTIN, F. T.; DWYER, R. M.; KELLY, J.; KHAN, S.; MURPHY, J. M.; CURRAN, C.; MILLER, N.; HENNESSY, E.; DOCKERY, P.; BARRY, F. P.; O'BRIEN, T.; KERIN, M. J. Potential role of mesenchymal stem cells (MSCs) in the breast tumour microenvironment: stimulation of epithelial to mesenchymal transition (EMT). **Breast Cancer Research and Treatment**, Boston, v.124, n.2, p.317-326, 2010.
25. MAZZETTI, M. P. V.; OLIVEIRA, I. S.; FERREIRA, R. M.; FAUAZ, G.; RIBEIRO, C. N.; GOMES, P. O.; PONTES, P.; FERREIRA, A. T.; EÇA, L. T. Qualitative and quantitative analysis of rabbit's fat mesenchymal stem cells. **Acta Cirúrgica Brasileira**, São Paulo, v.25, n.1, p.24-27, 2010.
26. MIRANVILLE, A.; HEESCHEN, C.; SENGENÈS, C.; CURAT, C. A.; BUSSE, R.; BOULOUMIÉ, A. Improvement of postnatal neovascularization by human adipose tissue-derived stem cells. **Vascular Medicine**, London, v.110, p.349-355, 2004.
27. MORI, H.; KANEMURA, Y.; ONAYA, J.; HARA, M.; MIYAKE, J.; YAMASAKI M.; KARIYA, Y. Effects of heparin and its 6-O-and 2-O-desulfated derivatives with low anticoagulant activity on proliferation of human neural stem/progenitor cells. **Journal of Bioscience and Bioengineering**, Osaka, v.100, n.1, p.54-61, 2005.
28. MUSCHLER, G. V.; BOEHM, C.; EASLEY, K. Aspiration to obtain osteoblast progenitor cells from human bone marrow: the influence of aspiration volume. **Journal Bone Joint Surgery**, Massachusetts, v.79A, n.11, p.1699 -1709, 1997.
29. OLIVEIRA, B. J. N. A.; SOUZA, L. A.; EURIDES, D.; SILVA, L. A. F.; BAUNGARTEN, L. B.; BUSNARDO, C. A. Aislamiento, viabilidad y rendimiento de células mononucleares de médula ósea de conejos. **Acta Bioquímica Clínica Latinoamericana**, La Plata, v.45, n.1, 2011.
30. OLSSON, D. C.; PIPPI, N. L.; MARTINS, D. B.; TOGNOLI, G.K.; SANTOS JÚNIOR, E. B.; MULLER, D. C.; LOPES, S. T. A.; MARCONATO, F.; MÖRCHBÄCHER, P. D.; TEIXEIRA, L. V. Colheita de medula óssea em cães: modelo para obtenção da fração total de células mononucleares. **Ciência Rural**, Santa Maria, v.39, n.1, p.141-147, 2009.
31. PITTINGER, M. F.; MARTIN, B. J. Mesenchymal stem cells and their potencial as cardiac therapeutics. **Circulation Research**, v.95, n.1, p.9-20, 2004
32. POUNTOS, I.; GIANNOUDIS, P. V. Biology of mesenchymal stem cells. **Injury**, New York, v.36, supl.3, p.8-12, 2005.
33. PRATA, K. L. **Efeito da quimioterapia em altas doses sobre as células-tronco mesenquimais humanas**. 2006, 200f. Dissertação (Mestrado em Clínica Médica) – Faculdade de Medicina de Ribeirão Preto, Universidade de São Paulo, Ribeirão Preto.
34. RAFF, M. Adult stem cell plasticity: Fact or artifact? **Annual review of cell and developmental biology**, Palo Alto, v.19, n.1, p.1-22, 2003.

35. ROMANOV, Y. A.; SVINTSITSKAYA, V. A.; SMIRNOV, V. N. Searching for alternative sources of postnatal human mesenchymal stem cells: candidate MSClike cells from umbilical cord. **Stem Cells**, Dayton, v.21, n.1, p.105-110, 2003.
36. SAMPAOLESI, M.; BIRESSI, S.; TONLORENZI, R.; INNOCENZI, A.; DRAGHICI, E.; CUSELLA, A. M. G. COSSU, G. Cell therapy of primary myopathies. **Archives Italiennes de Biologie**. Pisa, v.143, n.3/4, p.235-242, 2005.
37. SILVEIRA, R. F. M.; FERREIRA, L. C.; GINANI, F.; BARBOZA, C. A. G. Influência do protocolo laboratorial no rendimento *in vitro* de células-tronco mesenquimais. **Revista de Ciências Médicas e Biológicas**, Salvador, v.9, n.1, p.7-21, 2010.
38. SOUZA, L. A. **Enxerto osteocondral alógeno, associado à inoculação de células mononucleares autólogas da medula óssea no reparo do sulco troclear de coelhos.** 2009, 67f. Dissertação (Mestrado em Ciências Veterinárias). Universidade Federal de Uberlândia. Faculdade de Medicina Veterinária, Uberlândia.
39. SUNG, J. H.; YANG, H. M.; PARK, J. B.; CHOI, G. S.; JOH, J. W.; KWON C. H.; CHUN, J. M.; LEE, S. K.; KIM, S. J. Isolation and characterization of mouse mesenchymal stem cells. **Transplantation Proceedings**, New York, v.40, n.8, p.2649-2654, 2008.
40. YANAI, T.; ISHII, T.; CHANG, F.; OCHIAI, N. Reparo de amplos defeitos de espessura completa da cartilagem articular em coelhos: os efeitos da distração do joelho e transplante autólogo de células mesenquimais derivadas da medula óssea. **Journal Bone Joint Surgery,** Massachusetts, v.87B, n.5, p.721-729, 2005.
41. YU, M.; XIAO, Z.; SHEN, L.; LI, L. Mid-trimester fetal blood-derived adherent cells share characteristics similar to mesenchymal stem cells but full-term umbilical cord blood does not. **British journal of haematology**. Oxford, v.124, n.5, p.666-675, 2004.

CAPITULO 3 – CÉLULAS-TRONCO MESENQUIMAIS DA MEDULA ÓSSEA ASSOCIADAS À MATRIZ EXTRACELULAR DE COLÁGENO NO REPARO DE LESÕES TENDÍNEAS DE COELHOS

RESUMO

A maioria das lesões tendíneas está relacionada a traumas, e as mais importantes envolvem secção parcial ou completa, devido à ação de objetos cortantes ou agudos levando a uma incapacidade funcional do membro. Avanços médicos têm demonstrado crescente interesse na utilização de terapia celular em tratamentos de doenças degenerativas com cicatrização lenta e ineficaz. Objetivou-se com este estudo estabelecer um protocolo terapêutico empregando células-tronco mesenquimais alógenas da medula óssea associadas à esponja de colágeno no reparo de lesões tendíneas de coelhos. Quarenta e oito coelhos machos da raça Nova Zelândia foram submetidos à tenectomia parcial do tendão do músculo gastrocnêmio. Os animais foram distribuídos em quatro grupos conforme o tratamento preconizado: controle (GC), células-tronco (GCT), esponja (GE) e células-tronco associadas à esponja de colageno (GCT-E). Foram realizadas avaliações clínicas, físicas, macroscópicas, histológicas e por microscopia eletrônica de transmissão (MET) das fibras tendíneas. Ao exame macroscópico observaram-se tendões com discretas aderências em todas as amostras analisadas. Nas leituras histológicas todos os grupos aos 45 e 90 dias de pós-operatório, não foi observado tecido conjuntivo denso que indicasse cicatrização total das lesões tendíneas. Os animais do grupo GCT e GCT-E apresentaram organização de fibroblastos mais intensa e significativa aos 45º dia, além de fibrocartilagem ectópica no reparo tendíneo. Por meio da MET observou-se, nos grupos GC e GE, região cicatricial caracterizada por fibras colágenas delgadas e desorganizadas. Discreto rearranjo das fibrilas de colágeno foi encontrado nos grupos GCT e GCT-E. Conclui-se que o grupo tratado com células-tronco mesenquimais da medula óssea cultivadas em MesenCult® associadas a esponja de colágeno apresentou melhores resultados em termos de progresso e qualidade da cicatrização em relação aos demais grupos.

Palavras-chave: colágeno, materiais biocompatíveis, MesenCult®, tendão.

CHAPTER 3 – BONE MARROW MESENCHYMAL STEM CELLS IN COLLAGEN EXTRACELLULAR MATRIX FOR RABBITS TENDON REPAIR

ABSTRACT

Most injuries of the tendons are related to trauma and the most important injuries are partial or complete section due to the action of sharp and acute objects leading to a functional disability of the member. Medical advances have shown growing interest in the use of cell therapy in treatment of degenerative diseases with slow and ineffective healing. The aim of this study was to establish a treatment protocol using allogeneic bone marrow mesenchymal stem cells associated with a collagen sponge to repair tendon injuries in rabbits. Forty-eight male New Zealand rabbits underwent partial tenectomy of vastus lateralis tendon of the gastrocnemius muscle. The animals were divided in four groups according to the recommended treatment: control (GC), stem cells (GCT), sponge (GE) and stem cells associated with collagen sponge (GCT-E). Clinical, physical, macroscopic, histological and electron microscopy evaluations of tendon fibers were conducted. Macroscopic examination found the presence of discrete tendon adhesions in all of the analyzed samples. In the histological analysis of all groups at 45 and 90 days postoperatively, there was no dense connective tissue indicating total healing of the tendon. The animals in the GCT and GCT-E showed more intense and significant fibroblasts organization until day 45 and ectopic fibrocartilage in tendon repair. Electron microscopy showed, in CG and GE, a scar region characterized by thin and disorganized collagen fibers. A discrete rearrangement of the collagen fibrils was found in groups GCT and GCT-E. It was concluded that the group treated with mesenchymal stem cells from bone marrow cultured in MesenCult® and associated with collagen sponge showed better results in terms of progress and quality of healing compared to the other groups.

Keywords: collagen, biocompatible materials, MesenCult®, tendon

INTRODUÇÃO

O aparelho locomotor é um complexo sistema que inclui músculos, tendões, segmentos ósseos e articulações, cuja movimentação é controlada pelo sistema nervoso central (BARREY, 2001). A força biomecânica dos músculos é transferida para os ossos por intermédio dos tendões, promovendo a movimentação (SMITH & WEBBON, 1996). Na rotina clínica cirúrgica, lesões tendíneas são frequentes e podem resultar em secção parcial ou total do tendão. A maioria das rupturas envolvendo o tendão calcâneo comum e dos flexores digitais são decorrentes de lesões provocadas por objetos perfuro-cortantes que desencadeiam alterações na postura e oferecem difícil correção cirúrgica. Tais lesões são observadas com frequência em cães (VAUGHAN, 1979), equinos (GOODSHIP, 1993) e no homem (NYSTRON & HOLMLUND, 1983).

Procedimentos terapêuticos para traumas ocorridos em tendões vêm sendo testados, porém os resultados são frustrantes quando considerados o tempo de cicatrização e a qualidade do tecido cicatricial. Estudos têm dado importância ao traumatismo de tendão, particularmente do calcâneo, efetuando técnicas corretivas com a utilização de membrana biológicas como enxerto autógeno de fáscia lata (HADDAD et al., 1997), tendão homólogo (RAISER 2000), peritônio bovino preservado (COSTA NETO et al., 1999) e pericárdio equino (SARTORI FILHO et al., 1997). Entretanto, as pesquisas têm voltado sua atenção para o potencial terapêutico da engenharia celular aplicadas a enfermidades complexas ou lesões de difícil cicatrização (HUANG et al., 2004). Quando há perda expressiva do tecido tendíneo, a sua substituição torna-se necessária e nesses casos, o uso de enxerto fornece suporte e orientação para migração de células e formação de fibras tendíneas (VALDÉS-VASQUEZ et al., 1996).

A cicatrização e o restabelecimento morfofuncional dos tendões dependem de fatores intrínsecos e extrínsecos, como vascularização, migração e adesão celular, além das manobras operatórias e da terapia utilizada (GOODSHIP et al., 1985). Terapias convencionais nem sempre apresentam resultados satisfatórios, por essa razão a medicina regenerativa desponta como uma ferramenta terapêutica no tratamento de várias doenças para as quais ainda não há tratamento específico ou efetivo (KASSEM et al., 2004). Mesmo que os

problemas relacionados ao aparelho locomotor tenham sido pesquisados, uma série de questionamentos realizados na rotina clínica e cirúrgica ainda não foi respondida em sua plenitude. Portanto, tendo em vista a importância dos tendões para o bom funcionamento do aparelho locomotor e suas limitações relacionadas ao tratamento, protocolos terapêuticos com a utilização de células-tronco mesenquimais purificadas associadas aos biomateriais são alternativas para acelerar o processo cicatricial em tecidos lesionados.

Assim, objetivou-se com esse estudo estabelecer um protocolo terapêutico empregando células-tronco mesenquimais alógenas da medula óssea associadas à esponja de colágeno no reparo do tendão do músculo gastrocnêmio de coelhos.

MATERIAL E MÉTODOS

Após aprovação pelo Comitê de ética em Pesquisa da Universidade Federal de Goiás (UFG), sob o protocolo n° 134/11, foram selecionados 48 coelhos machos adultos da raça Nova Zelândia com idade média de 1,0 ± 0,2 anos e peso médio de 3,5 ± 0,24kg para serem submetidos ao procedimento cirúrgico de tenectomia parcial do tendão do músculo gastrocnêmio. Os tratamentos das lesões fundamentaram-se na inoculação de células-tronco mesenquimais (CTMs) alógenas da medula óssea (MO), associadas ou não a uma matriz extracelular composta por esponja de colágeno hidrolizada e liofilizada (Hemospon®, Technew Comércio e Indústria, Rio de Janeiro, RJ).

Os animais foram distribuídos aleatoriamente em quatro grupos, controle (GC), células-tronco (GCT), esponja (GE) e o grupo que recebeu a associação de CTMs e esponja de colágeno (GCT-E). Cada grupo (n=12) foi subdividido em dois subgrupos (n=6) com o propósito de proceder avaliações aos 45 e 90 dias de pós-operatório (PO). Após os procedimentos cirúrgicos e realização da terapia celular, foram realizadas avaliações clínicas e físicas dos membros operados por meio da palpação e inspeção e avaliado o grau de claudicação. Avaliações macroscópicas, histológicas e por microscopia eletrônica também foram empregadas.

Antecedendo os procedimentos cirúrgicos, um animal foi selecionado para realização da colheita, isolamento, purificação e expansão *in vitro* das CTMs da medula óssea. O animal recebeu medicação pré-anestésica composta por 2,0mg/kg de cloridrato de tramadol (Tramal®, Laboratório Pfizer Ltda, São Paulo, SP) e 0,05mg/kg de acepromazina (Acepran® 1%, Vetnil, Ltda. Louveira, SP), ambos por via intramuscular. Na sequência, foi anestesiado com administração de 30,0mg/kg cetamina (Cetamin®, Syntec, Patrocínio Paulista, SP) e 5,0mg/kg xilazina (Kensol®, Konig, Santana de Parnaíba, SP) pela mesma via. Após tricotomia e antissepsia das regiões escápulo-umerais, procedeu-se à colheita medular por meio de uma agulha metálica de Rosenthal (16 gauge) heparinizada e inserida no tubérculo maior do úmero. Foram aspirados 8,0mL de medula óssea integra com auxilio de uma seringa de 10,0mL contendo 0,3mL de solução estéril de heparina com 5000U/mL (Liquemine®, Produtos Roche Químicos e Farmacêuticos S/A. Rio de Janeiro, RJ).

Em capela de fluxo laminar, o aspirado foi distribuído em quatro amostras de 2,0mL acondicionadas em tubos cônicos de 15,0mL. Cada amostra foi diluída (volume/volume) em 2,0ml de solução salina tamponada (DPBS, Gibco® Invitrogen, São Paulo, SP), acrescida de soro fetal bovino (SFB) a 10% e 10mM de EDTA (Gibco® Invitrogen, São Paulo, SP). As soluções resultantes compostas por medula óssea mais solução salina tamponada, foram depositadas sobre 2,0mL de solução Ficoll-paque® na densidade 1,077g/mL (Amersham Biosciences, São Paulo, SP.) contida em outros tubos. Em seguida, as amostras foram centrifugadas a 495 x g durante 30 minutos a 15ºC e separadas em plasma, nuvem celular, Ficoll-paque® e células vermelhas. O sobrenadante composto pelo plasma foi removido e as nuvens celulares formadas entre o plasma e a solução de Ficoll-paque® foram transferidas para um único tubo que foi centrifugado por mais duas vezes com 10,0mL de DPBS. Uma terceira centrifugação foi realizada com meio de cultivo MesenCult® (MesenCult® Basal Medium Human, StemCell™, Vancouver, Canadá) suplementado com soro fetal bovino a 10% (Stem Cells®, Vancouver, Canadá) a 385 x g durante dez minutos a 4ºC.

Após a última centrifugação, o meio foi desprezado permanecendo aderido no fundo do tubo apenas o volume do aglomerado celular que foi ressuspendido em 2,0mL de meio de cultura. Uma alíquota de 10µL da

suspensão foi utilizada para avaliação do rendimento e da viabilidade das células mononucleares pela técnica de exclusão vital por azul de Tripan 0,4% (Sigma Aldrich®, St. Louis, EUA), conforme descreveram BITTENCOURT et al. (2006).

A amostra da fração mononuclear foi acondicionada em tubo de poliestireno inserido na base magnética para seleção negativa das CTMs utilizando o anticorpo monoclonal CD45 de camundongo anti-coelho, complexo tetramérico e nanopartículas magnéticas, preparadas conforme a recomendação do fabricante (EasySep, Stem Cell®, Vancouver, Canadá). Após seleção das células-tronco mesenquimais, realizou-se novamente a avaliação do rendimento e da viabilidade celular.

Dando continuidade, as células-tronco mesenquimais isoladas foram cultivadas em garrafas de cultura contendo $5x10^5$células imersas em meio de cultivo MesenCult® suplementado com SFB a 10%, gentamicina (50µg/mL) e anfotericina B (2µg/mL). As culturas foram mantidas em estufa a 37°C com 5% de CO_2 e a primeira troca de meio para eliminação das células não-aderentes foi realizada 72 horas após o início do cultivo e trocado a cada três dias até atingirem 80-90% de confluência. Nesse momento, as células eram submetidas à tripsinização e subdividas para outras garrafas de cultura. Após contagem hemocitométrica para determinação do rendimento e viabilidade pós cultura, as células foram ressuspendidas em 200µL de meio MesenCult® com concentração celular ajustada em 1,0 $x10^5$ células-tronco mesenquimais para serem inoculadas nas lesões tendíneas dos grupos experimentais.

As lesões tendíneas foram realizadas no membro pélvico esquerdo sobre o terço médio do tendão do músculo gastrocnêmio por meio da técnica de tenectomia parcial. Os animais receberam antibioticoterapia profilática composta por 30mg/kg cefazolina sódica (Cefazolina sódica, BioChimico, Rio de Janeiro, RJ) e sob o mesmo protocolo anestésico empregado na colheita medular, procedeu-se a tricotomia e antissepsia do membro pélvico esquerdo. Em decúbito lateral direito a pele e o tecido subcutâneo foram incisados no sentido longitudinal por aproximadamente 3,0cm, seguindo do terço médio ao distal da face lateral da tíbia. Após a exposição, o tendão do músculo gastrocnêmio foi individualizado (Figura 1A) e seccionado, removendo aproximadamente 1,0cm de comprimento e 0,3cm de espessura (Figura 1B e 1C) e o paratendão preservado para

posteriormente ser reconstituído. As bordas das lesões tendíneas foram delimitadas por aplicação de um ponto em cada extremidade com fio mononáilon n° 4-0, (Figura 1D e 1E) a fim de facilitar a identificação da área lesionada durante a colheita do material para avaliações laboratoriais.

As unidades experimentais do grupo GC não receberam tratamento específico. Já o grupo GCT foi submetido à inoculação de 1,0 x 10^5 CTMs alógenas cultivadas e o grupo GE recebeu apenas o implante de matriz extracelular composta por esponja de colágeno (Hemospon®). No GCT-E foi utilizada a mesma matriz extracelular associada a 1,0 x 10^5 CTMs presentes em 200µL de meio MesenCult®. Em seguida, as feridas cirúrgicas foram envolvidas pelos seus respectivos paratendões e o tecido subcutâneo reaproximado com fio poliglactina 910 n° 4-0 (Vicryl®, Ethicon, São Paulo, SP) em sutura continua. A pele recebeu sutura simples interrompida (Figura 1F), com fio mononáilon n° 4-0 (Polysuture® Indústria e Comércio, São Sebastião do Paraíso, MG). A ferida cirúrgica foi protegida por fita Micropore™ (3M) e curativos diários foram realizados até o 10° dia, quando foram removidos os pontos.

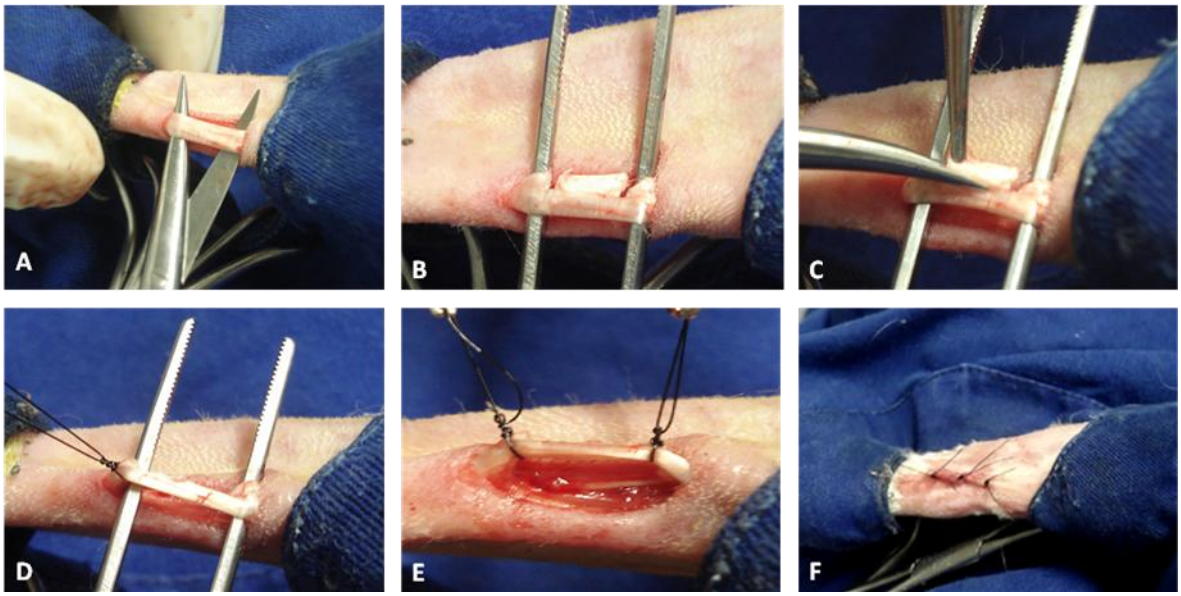

FIGURA 1 – Tenectomia parcial do tendão do músculo gastrocnêmio de coelhos. Em (A) exposição do tendão do músculo gastrocnêmio, (B) e (C) remoção de um fragmento tendíneo de 1,0cm de comprimento por 0,3 de espessura, (D) e (E) pontos simples separados nas extremidades da lesão tendínea e (F) sutura simples separada na pele.

Durante o período pós-operatório, exames clínicos e físicos dos membros operados foram realizados conforme já mencionados. A marcha de cada animal foi avaliada até o 10° dia de pós-operatório e foram considerados como referência os parâmetros estabelecidos para claudicações em cães por ANDERSON et al. (2003) de forma adaptada para coelhos. Grau zero (ausente): deambulação normal, grau um (discreta): suporte do peso com sutil claudicação intermitente, grau dois (moderada): suporte do peso com claudicação marcante e grau três (intensa): não suporta o peso durante a deambulação.

Decorridos 45 e 90 dias de pós-operatório os animais foram submetidos à eutanásia, com sobredose de tiopental sódico 2,5% (Cristália Produtos Químicos Farmacêuticos, Campinas, SP) e cloreto de potássio 10% (Darrow, Laboratórios S.A. Rio de Janeiro, RJ) para colheita de amostras dos tendões operados. O material foi fixado em formalina tamponada a 10% e foram confeccionadas lâminas com secções transversais de 5µm coradas com hematoxilina-eosina (HE).

Os dados obtidos pela técnica de HE foram classificados de acordo com a intensidade em que foram encontrados e transformados em variáveis mediante atribuição de escores. As variáveis analisadas foram: intensidade de fibrina, infiltrado de polimormonucleares, células gigantes, fibroblastos, fibrócitos, assim como a presença de neovascularização, hemorragia e necrose. Os escores variaram entre zero e três, onde, 0 (zero)= ausente; 1 (um)= discreta; 2 (dois)= moderada e 3 (três)= acentuada. Tais valores foram baseados na metodologia descrita por GARROS et al. (2006).

Para avaliação por microscopia eletrônica de transmissão (MET) as amostras foram fixadas em Karnowsky modificado por 24 horas. Após desprezar o fixador, os tecidos permaneceram imersos em tampão cacodilato de sódio a 0,2M (pH 7,2) a 4ºC por um período de 48 horas. Em seguida, o material foi lavado três vezes em tampão cacodilato 0,1M (pH 7,2), por 15 minutos e pós fixado em solução de tetróxido de ósmio 1%, por duas horas sob a mesma temperatura. As amostras foram lavadas duas vezes em água bidestilada e desidratadas em gradiente de etanol em concentrações crescentes de 30, 50, 70, 80, 95 e 100% por duas vezes. A secagem foi realizada em secador de ponto crítico à base de dióxido de carbono e, posteriormente, incluídas em resina epon,

e contrastados com acetato de uranila e citrato de chumbo. Cortes transversais, longitudinais e oblíquos com 70 a 90nm de espessura foram utilizados para avaliar a espessura e a disposição das fibrilas, assim como, a quantidade de fibroblastos e fibrócitos, além da presença de macrófagos típicos.

Os resultados obtidos das variáveis não paramétricas foram expressos em escores e submetidos ao teste de Kruskall-Wallis com nível de significância de 5% ($p<0,05$) seguido de teste de Student-Newman-Keuls para comparação das variáveis entre os grupos (SAMPAIO, 2007). As análises foram feitas no programa computacional BioEstat 5.0.

RESULTADOS

Os procedimentos realizados para isolamento das células mononucleares foram passíveis de serem realizados, empregando o gradiente de densidade Ficoll-paque®, assim como a purificação das células mononucleares da MO em base imunomagnética, obtendo-se após a expansão celular em meio de cultivo Mesencult® uma concentração de 2,28 x 10^6 células/mL e viabilidade celular acima de 95%.

As feridas cirúrgicas apresentaram evolução clínica satisfatória, sem deiscências, abscessos ou fístulas. A técnica cirúrgica utilizada facilitou a exposição e manipulação do tendão e possibilitou a abordagem para a inoculação das células e aplicação da esponja de colágeno. Durante a abordagem cirúrgica, verificou-se presença de pequenos sangramentos do tecido subcutâneo que circundava o tendão estendendo-se ao paratendão.

Nas primeiras 48 horas foi verificado que sete (58,3%) animais do grupo GC, cinco (41,6%) GCT, oito (66,6%) GE e quatro (33,3%) GCT-E apresentavam claudicação discreta (grau um), pois havia o suporte do peso com sutil claudicação de forma intermitente, que desapareceu gradativamente até o terceiro dia. Achados clínicos, como aumento de volume local e sensibilidade à palpação também foram observados em todas as unidades experimentais. Ao exame macroscópico, observaram-se tendões com presença de discretas aderências nos diferentes grupos experimentais e o espessamento foi evidente

em ambos os períodos de avaliação. Amostras tendíneas referentes aos 45 dias de PO apresentaram um espessamento maior quando comparadas com as de 90 dias.

As avaliações histológicas aos 45 de PO revelaram eventos pertinentes às fases iniciais do processo inflamatório com presença de fibrina, infiltrados de células polimorfonucleares e proliferação de fibroblastos. Dentre as variáveis analisadas, foram encontradas diferenças estatísticas entre os referidos tratamentos (Tabela 1 e 2).

TABELA 1- Comparação das variáveis fibrina; infiltrado poliformonuclear; infiltrado mononuclear; piócitos; células gigantes; fibroblastos; fibrócitos; neovascularização; hemácias e necrose entre os grupos controle; células-tronco; esponja de colágeno e células-tronco associadas à esponja de colágeno para o período de 45 dias de pós-operatório.

GRUPOS	**VARIÁVEIS** *p-valor* **(45 dias)**									
	FBN	**PMN**	**MNN**	**PIO**	**CG**	**FBA**	**FBC**	**NEO**	**HEM**	**NEC**
GC X GCT	0,0009*	0,0151*	0,2979^{ns}	Ausentes	0,9674^{ns}	0,0151*	0,4552^{ns}	0,0392*	0,9484^{ns}	0,3693^{ns}
GC X GE	0,5403^{ns}	0,3801^{ns}	0,1779^{ns}	Ausentes	0,0290*	0,9512^{ns}	0,4552^{ns}	0,7286^{ns}	0,9484^{ns}	0,3693^{ns}
GC X GCT-E	0,0290*	0,7440^{ns}	0,0982^{ns}	Ausentes	0,0290*	0,0500^{ns}	0,4552^{ns}	0,1025^{ns}	0,9484^{ns}	0,3693^{ns}
GCT X GE	0,0060*	0,0009*	0,7595^{ns}	Ausentes	0,0321*	0,0128*	0,4552^{ns}	0,0160*	0,9484^{ns}	0,3693^{ns}
GCT X GCT-E	0,2530 ^{ns}	0,0059*	0,0071*	Ausentes	0,0321*	0,6387^{ns}	0,4552^{ns}	0,6682^{ns}	0,9484^{ns}	0,3693^{ns}
GE X GCT-E	0,1160 ^{ns}	0,5815^{ns}	0,0027*	ausentes	1,000^{ns}	0,0433*	0,4552^{ns}	0,0477*	0,9484^{ns}	0,3693^{ns}

(*) houve diferença estatística entre os tratamentos. (^{ns}) valores não significativos, não houve diferença estatística entre os tratamentos (p>0,05) pelo teste Kruskal-Wallis seguido de teste de Student-Newman-Keuls para comparação das variáveis entre cada tratamento. GC: controle; GCT: células-tronco; GE: esponja de colágeno; GCT-E: células-tronco associadas à esponja de colágeno; Variáveis analisadas: **FBN**: fibrina; **PMN**: infiltrado poliformonucleares; **MNN**: infiltrado mononuclear; **PIO:** piócitos; **CG:** células gigantes; **FBA:** fibroblastos; **FBC:** fibrócitos; **NEO**: neovascularização; **HEM**: hemácias; **NEC**: necrose.

TABELA 2- Comparação das variáveis fibrina; infiltrado poliformonuclear; infiltrado mononuclear; piócitos; células gigantes; fibroblastos; fibrócitos; neovascularização; hemácias e necrose entre os grupos controle; células-tronco; esponja de colágeno e células-tronco associadas à esponja de colágeno para o período de 90 dias de pós-operatório.

GRUPOS	**VARIÁVEIS** *p-valor* **(90 dias)**									
	FBN	**PMN**	**MNN**	**PIO**	**CG**	**FBA**	**FBC**	**NEO**	**HEM**	**NEC**
GC X GCT	0,9177^{ns}	0,1025^{ns}	0,9135^{ns}	ausentes	0,1000^{ns}	0,2076^{ns}	0,2214^{ns}	0,0392*	ausentes	0,5874^{ns}
GC X GE	0,9177^{ns}	0,0864*	0,9135^{ns}	ausentes	0,2703^{ns}	0,2076^{ns}	0,2214^{ns}	0,7286^{ns}	ausentes	0,5874^{ns}
GC X GCT-E	0,9177^{ns}	0,6831^{ns}	0,9135^{ns}	ausentes	0,0128*	0,2076^{ns}	0,2214^{ns}	0,1025^{ns}	ausentes	0,5874^{ns}
GCT X GE	0,9177^{ns}	0,0008*	0,9135^{ns}	ausentes	0,2703^{ns}	0,2076^{ns}	0,2214^{ns}	0,0160*	ausentes	0,5874^{ns}
GCT X GCT-E	0,9177^{ns}	0,2207^{ns}	0,9135^{ns}	ausentes	0,0128*	0,2076^{ns}	0,2214^{ns}	0,6682^{ns}	ausentes	0,5874^{ns}
GE X GCT-E	0,9177^{ns}	0,0338*	0,9135^{ns}	ausentes	0,1651^{ns}	0,2076^{ns}	0,2214^{ns}	0,0477*	ausentes	0,5874^{ns}

(*) houve diferença estatística entre os tratamentos. (^{ns}) valores não significativos, não houve diferença estatística entre os tratamentos (p>0,05) pelo teste Kruskal-Wallis seguido de teste de Student-Newman-Keuls para comparação das variáveis entre cada tratamento. GC: controle; GCT: células-tronco; GE: esponja de colágeno; GCT-E: células-tronco associadas à esponja de colágeno; Variáveis analisadas: **FBN**: fibrina; **PMN**: infiltrado poliformonucleares; **MNN**: infiltrado mononuclear; **PIO:** piócitos; **CG:** células gigantes; **FBA:** fibroblastos; **FBC:** fibrócitos; **NEO**: neovascularização; **HEM**: hemácias; **NEC**: necrose.

Analisando os achados histológicos relativos aos 45 dias de PO, verificou-se que o grupo GC quando comparado com o grupo GCT apresentou valores significativos ($p<0,05$) para as variáveis fibrina, infiltrado polimorfonuclear, intensidade de fibroblastos e neovascularização. Para o grupo GCT-E, os valores significativos ($p<0,05$) foram para presença de fibrina e células gigantes. As variáveis neovascularização, presença de hemorragia, infiltrados de mononucleares e necrose não apresentaram diferença estatística entre o GC e os demais grupos. Os vasos neoformados apresentavam-se envolvidos por tecido conjuntivo frouxo, exsudação fibrosa e material basofílico amorfo. Pequenas áreas de necrose, infiltrado inflamatório e fibras desorganizadas e espaçadas (Figura 2A) também foram identificadas.

Aos 90 dias, o grupo GC apresentou valores significativos ($p<0,05$) para as variavies neovascularização e intensidade de polimorfonucleares para os grupos GCT e GE, respectivamente. A falta de orientação das células fibroblásticas, principalmente no centro da cicatriz e discretos infiltrados de inflamatórios também foram observados. Fibrina, hemorragia e necrose, assim como atividade fibroblástica não diferiram estatisticamente dos grupos tratados ($p>0,05$). Achados como neovascularização, fibras colágenas espaçadas sem arranjo e material amorfo basofílico também puderam ser identificados (Figura 2B).

Avaliando o grupo GC aos 45 dias por microscopia eletrônica de transmissão (MET), foi observado fibrilas colágenas desorganizadas com aspecto entrelaçado e feixes de fibrilas com espessuras variadas, mostrando predominantemente fibrilas delgadas entremeadas por fibrilas espessas (Figura 2C). Áreas de necrose caracterizadas por rarefação celular, bem como início de processo degenerativo de fibrilas colágenas na área de transição. Também foram encontrados vários prolongamentos citoplasmáticos e grande quantidade de núcleos globosos típicos de fibroblastos ativos. A avaliação aos 90 dias mostrou fibrilas ainda desorganizadas e com espessuras variadas, predominando fibras delgadas (Figura 2D) e fibroblastos ativos, porém de forma menos expressiva

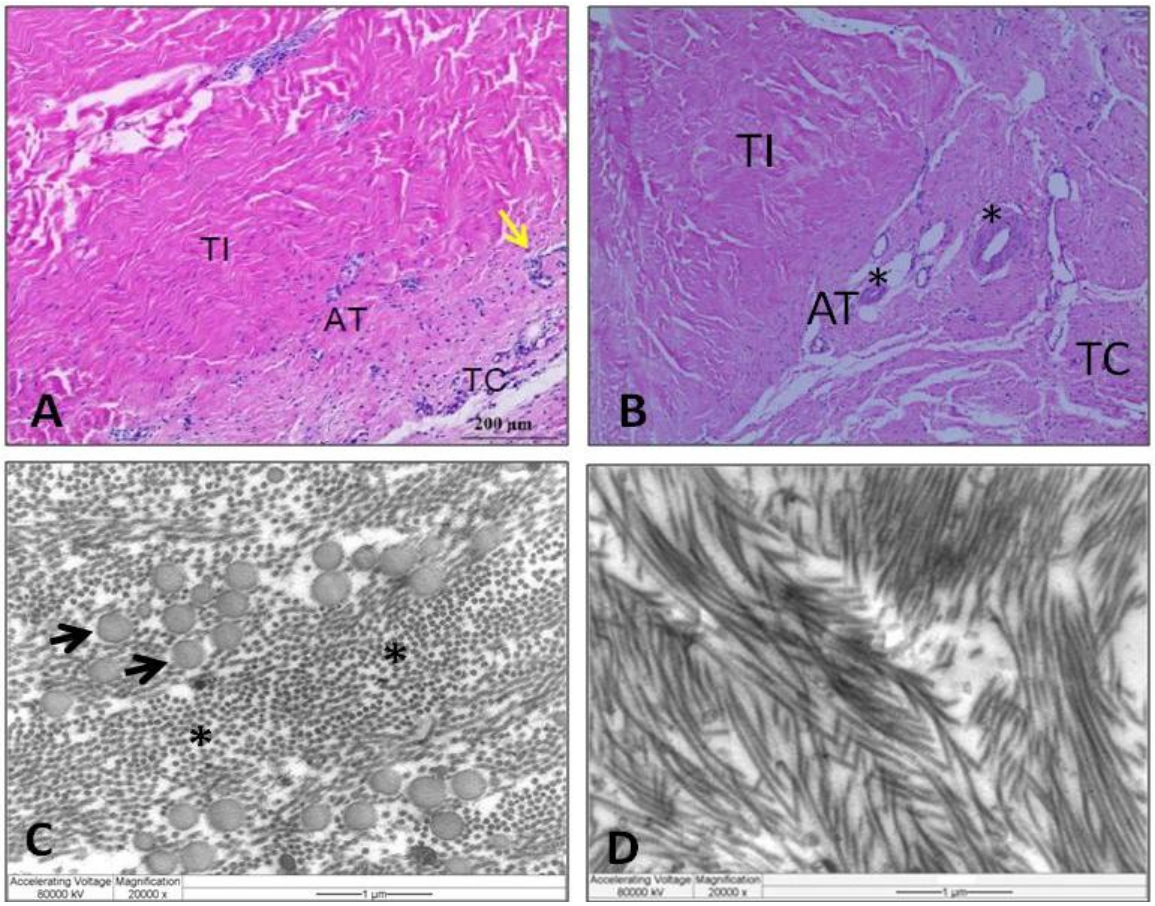

FIGURA 2 – Fotomicrografias de lâminas coradas por hematoxilina-eosina (A e B) e de microscopia eletrônica de transmissão (C e D) do tendão do músculo gastrocnêmio de coelhos referentes ao grupo controle após tenectomia parcial. (A) área de transição (AT) entre o tecido íntegro (TI) e o tecido cicatricial (TC) alta celularidade, infiltrado inflamatório (seta) e delgadas fibras colágenas aos 45 dias de PO. (B) arteríolas na área de transição (*) e fibras colágenas desorganizadas e espaçadas entre si aos 90 dias de PO. Aumento x40. (C) corte transversal, setas indicam fibrilas colágenas espessas entremeadas por fibrilas colágenas delgadas (*) aos 45 dias de PO. (D) corte oblíquo, área de cicatrização formada por fibrilas colágenas delgadas e desorganizadas aos 90 dias de PO.

No exame histológico de lâminas coradas por hematoxilina-eosina do grupo GCT duas amostras (33,33%) aos 45 dias e uma amostra (16,66%) aos 90 dias de pós-operatório por microscopia eletrônica de transmissão apresentaram células com características epitelióides, justapostas e pleomórficas, sugestivas de células tumorais (Figura 3).

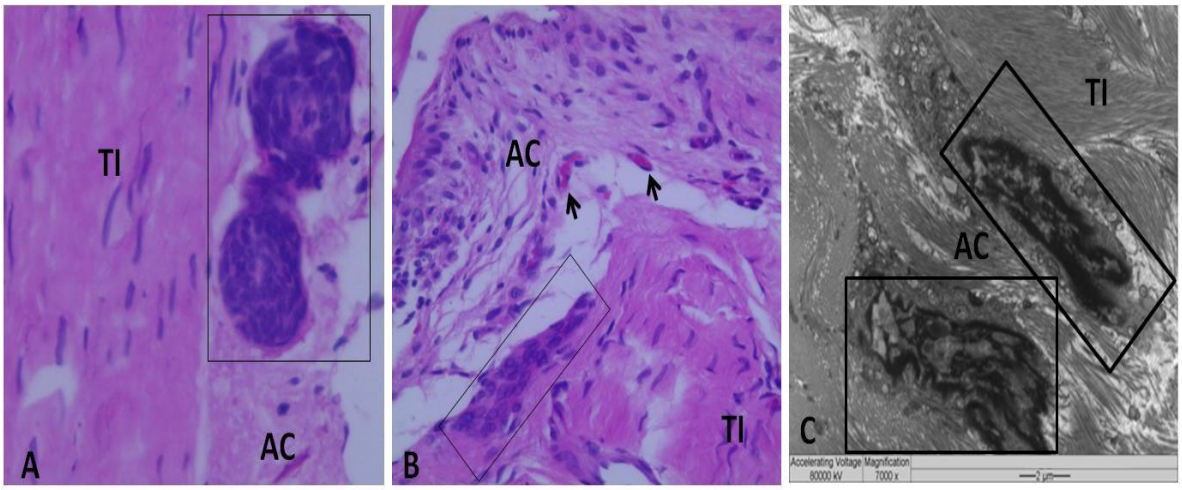

FIGURA 3 - Fotomicrografias de lâminas coradas com hematoxilina-eosina (A e B) e de microscopia eletrônica de transmissão (C) do tendão do músculo gastrocnêmio de coelhos referentes ao grupo células-tronco após tenectomia parcial. (A) aos 45 dias e (B) aos 90 dias de pós-operatório, células epiteliódes (retângulo) entre a área de tecido integro (TI) e a área de cicatrização (AC). (C) células epitelióides (retângulos) por microscopia eletrônica de transmissão aos 90 dias. (A) aumento de x40 e (B) aumento de x10.

O grupo GCT revelou presença de fibrina, eosinófilos e macrófagos (Figura 4A) com predominância de tecido fibrogranulomatoso e neovascularização intensa, não apresentando diferença estatística ($p>0,05$) apenas para o grupo GCT-E. Também foi observada a deposição das fibras colágenas, ainda desorganizadas e presença de fibroblastos com núcleos globosos. A atividade fibroblástica apresentou diferença estatística ($p<0,05$) para os grupos GC e GE. Aos 90 dias verificaram-se valores significativos para a intensidade de polimorfonucleares e neovascularização quando comparado ao GC. A presença de células gigantes diferiu de forma significativa somente em relação ao grupo GCT-E. O número de células fibroblásticas com características fusiformes e colágeno em fase de organização foi intensa (Figura 4B), além de tecido conjuntivo frouxo entre tendão e a cicatriz sendo substituído por tecido conjuntivo denso caracterizado por presença de células com núcleo condensado típicos de fibrócitos.

Quando avaliado aos 45 dias por meio da MET o grupo GCT apresentou fibrilas colágenas finas e ramificadas com perda do arranjo, grande quantidade de prolongamentos citoplasmáticos e fibroblastos ativos na área da

cicatriz. Além de hemácias entre as fibrilas tendíneas e macrófagos típicos com presença de fagossomos (Figura 4C). Aos 90 dias observou-se início de reorganização das fibrilas de colágeno com intensa atividade fibroblástica e prolongamentos citoplásmaticos de fibrócitos na área de cicatrização (Figura 4D).

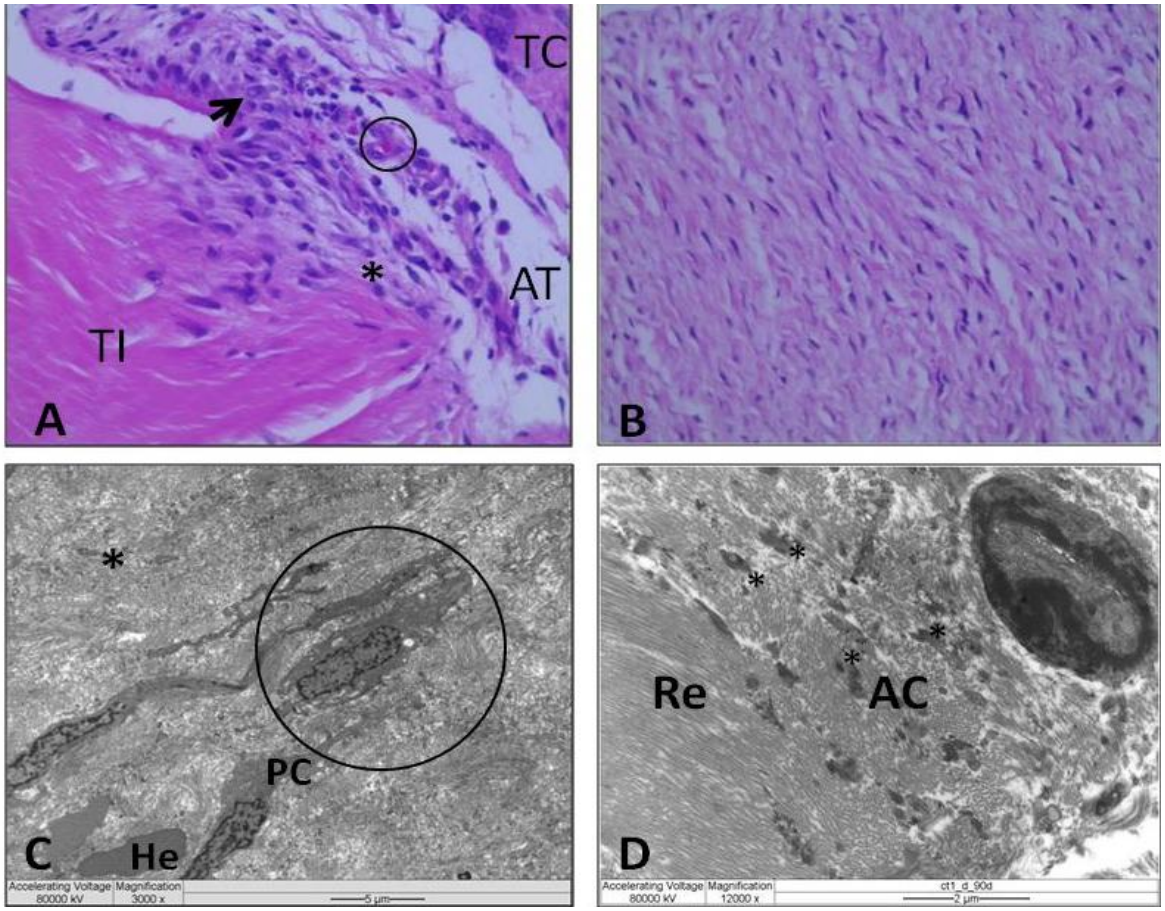

FIGURA 4 – Fotomicrografias de lâminas coradas com hematoxilina-eosina (A e B) e microscopia eletrônica de transmissão (C e D) do tendão do músculo gastrocnêmio de coelhos referentes ao grupo células-tronco após tenectomia parcial. (A) presença de fibrina (*), eosinófilos (círculo) e macrófagos (seta) aos 45 dias de PO e (B) células fibroblásticas com características fusiformes aos 90 dias de PO. Aumento x40. A microscopia eletrônica (C) fibrilas colágenas ramificadas com perda do arranjo (*), prolongamentos citoplasmáticos (PC), hemácias (He) entre as fibrilas tendíneas e fibroblastos (círculo) aos 45 dias de PO. (D) reorganização das fibrilas de colágeno (Re) com atividade fibroblástica. prolongamentos citoplasmáticos de fibrócitos na área de cicatrização (AC) aos 90 dias de PO.

Pela avaliação histológica do grupo GE aos 45 dias de PO foi possível observar polimorfonucleares com diferença estatística ($p<0,05$) apenas para o grupo GCT, além de áreas com infiltrados inflamatórios, matriz extracelular de colágeno envolvida por macrófagos e desorganização das fibras (Figura 5A). A discreta neovascularização foi semelhante ao do GC diferindo dos grupos que receberam tratamento com CTMs. Nas avaliações aos 90 dias, o grupo GE apresentou valores significativos ($p<0,05$) para polimorfonucleares em relação aos demais grupos e a intensidade de neovascularização diferiu dos grupos GCT e GCT-E. Presença de material amorfo entre o tecido fibrogranulomatoso e fibras colágenas desorganizadas também foram visualizadas (Figura 5B).

Na avaliação ultraestrutural aos 45 dias do grupo GE observou-se, assim como nos demais grupos, o desarranjo das fibrilas colágenas com espessuras variadas, principalmente com fibrilas delgadas. Na região cicatricial foram encontrados fibroblastos ativos, áreas de necrose e restos da esponja entre as fibrilas tendíneas. A esponja de colágeno apresentava-se envolvida por macrófagos, os quais apresentavam vacúolos preenchidos por conteúdo (Figura 5C). Aos 90 dias também foram observadas fibrilas de pequeno diâmetro e desorganizadas na mesma proporção das encontradas aos 45 dias (Figura 5D), além de resquícios de esponja e redução no número de fibroblastos ativos.

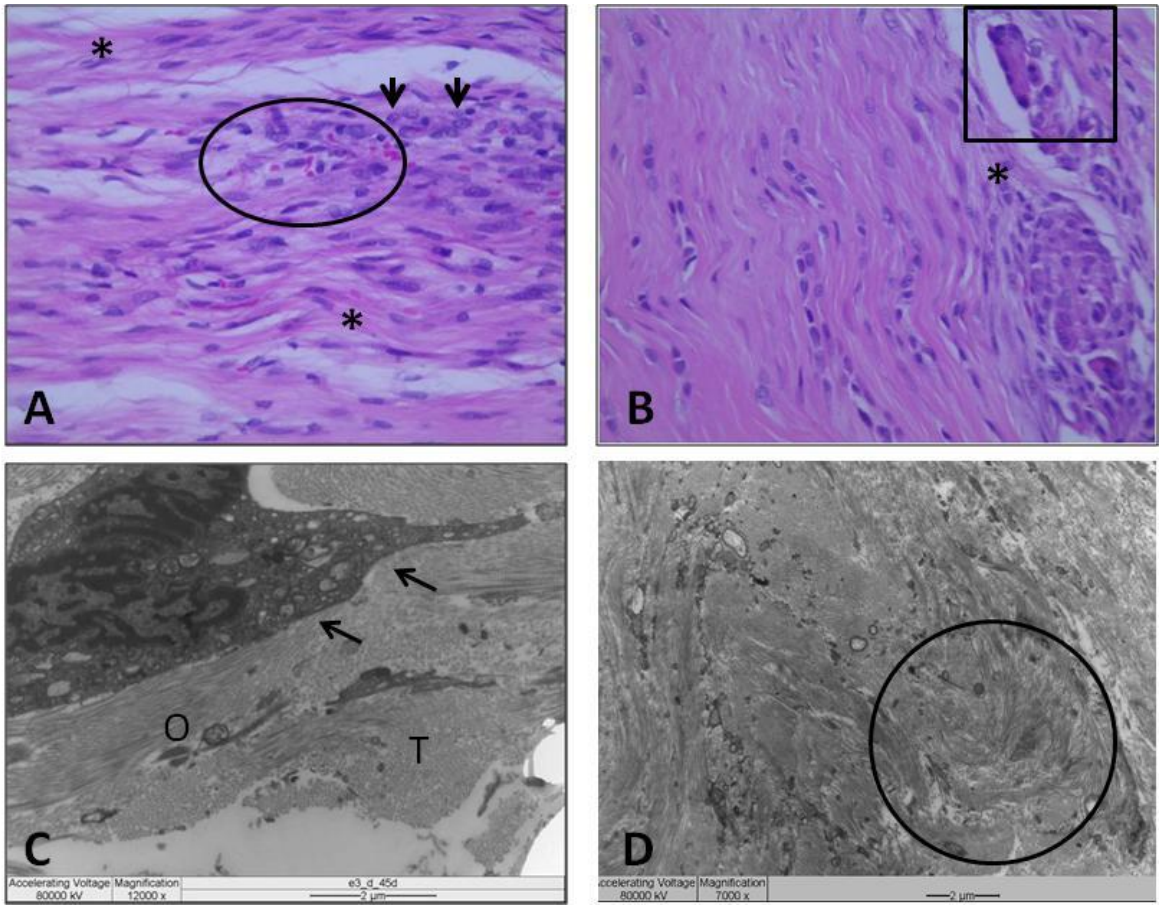

FIGURA 5 – Fotomicrografias de lâminas coradas com hematoxilina-eosina (A e B) e microscopia eletrônica de transmissão (C e D) do tendão do músculo gastrocnêmio de coelhos referentes ao grupo tratado com esponja de colágeno após tenectomia parcial. (A) macrófagos (setas), áreas com infiltrados inflamatórios, eosinófilos (círculo) e desorganização das fibras (*) aos 45 dias de PO. (B) células gigantes reabsorvendo a esponja de colágeno (quadrado), material amorfo entre as fibras (*) aos 90 dias de PO. Aumento x40. (C) microscopia eletrônica de transmissão, observar desarranjo das fibrilas colágenas em corte oblíquo (O) e transversal (T) e presença de macrófagos (setas) aos 45 dias de PO e (D) fibrilas de pequeno diâmetro e desorganizadas (círculo) aos 90 dias de PO.

O grupo GCT-E aos 45 dias apresentou processo de cicatrização caracterizado por rearranjo das fibras colágenas, fibroblastos ativos (Figura 6A) e tecido de granulação. A intensidade de neovascularização não apresentou diferença estatística ($p>0,05$) para o GC, diferentemente das variáveis fibrina e células gigantes. Esta última variável também diferiu para o grupo GCT. Em relação aos infiltrados mononucleares e presença de neovascularização e fibroblastos, houve diferença estatística apenas para o grupo GE. Aos 90 dias, a

presença de infiltrados inflamatórios difusos e a neovascularização apresentaram valores significativos ($p<0,05$) para o grupo GCT. A intensidade de células gigantes do grupo GCT-E apresentou diferença estatística ($p<0,05$) para os grupos GC e GE. O tecido de granulação apresentava-se evidente e organizado com fibras de colágeno rearranjadas principalmente entre os fibrócitos (Figura 6B). A presença de tecido conjuntivo frouxo vascularizado em fase de transição para tecido conjuntivo denso estava associada à síntese das fibras colágenas com presença de fibroblastos ativos.

As avaliações por MET do grupo GCT-E evidenciaram rearranjo das fibras e fibrilas de colágeno quando comparado com os demais grupos aos 45 dias de PO. Além disso, fibrilas colágenas com espessuras mais homogêneas, fibroblastos ativos (Figura 6C) e macrófagos com presença de material fagocitado também foram observados. O processo cicatricial mostrava-se ativo com grande quantidade de fibroblastos na margem da lesão aos 90 dias de PO, além de fibrilas tendíneas rearranjadas com predominância das fibrilas com maior diâmetro (Figura 6D) e resíduos da esponja de colágeno.

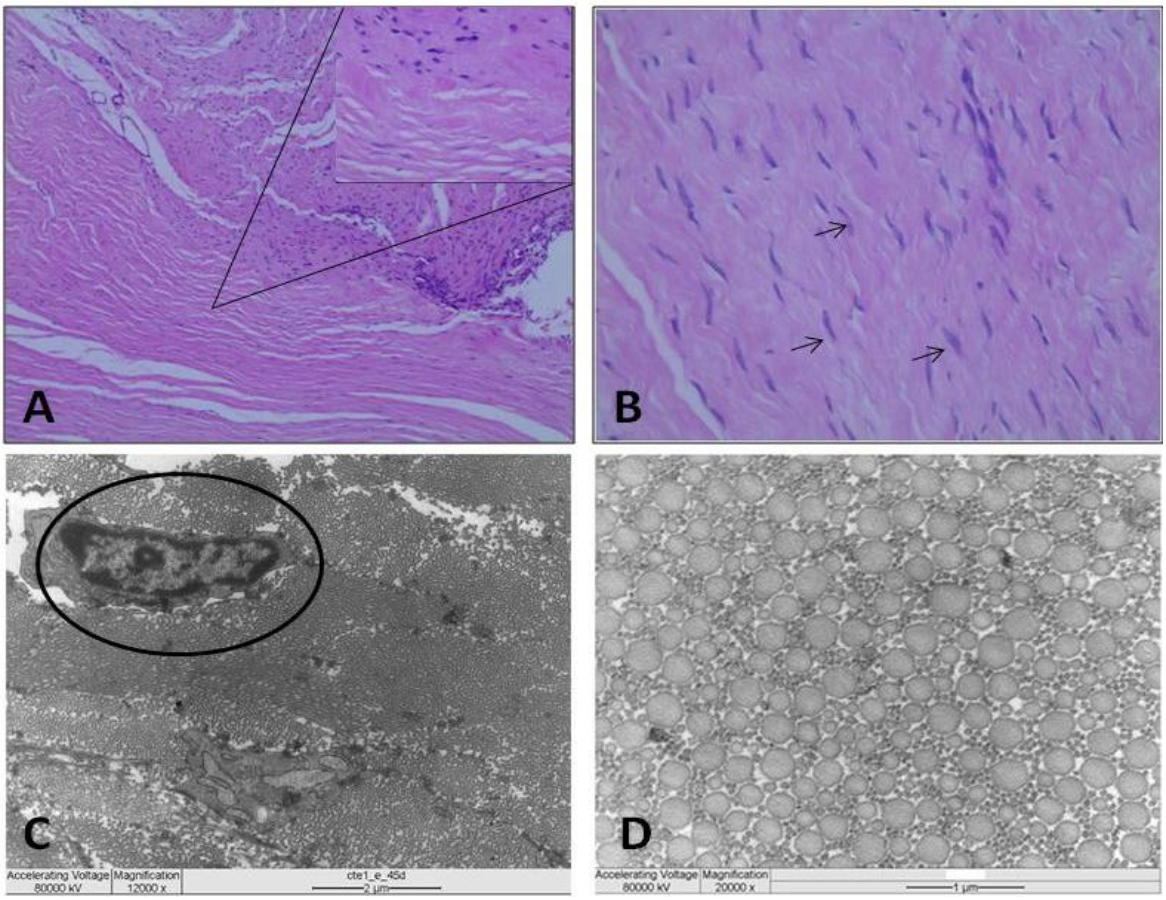

FIGURA 6 – Fotomicrografias de lâminas coradas em hematoxilina-eosina (A e B) e microscopia eletrônica de transmissão (C e D) do tendão do músculo gastrocnêmio de coelhos referentes ao grupo tratado com associação de células-tronco esponja de colágeno após tenectomia parcial. (A) processo de cicatrização com rearranjo e síntese das fibras colágenas com presença de fibroblastos ativos aos 45 dias de PO. (B) tecido organizado com fibras de colágeno entre os fibrócitos (setas) aos 90 dias de PO. Aumento x40 (A) e x100 (B). Em microscopia eletrônica de transmissão no corte transversal (C) fibrilas de colágeno organizadas e fibroblastos ativos (círculo) aos 45 dias de PO e (D) corte transversal com fibrilas tendíneas com predominância das com maior diâmetro aos 90 dias de PO.

DISCUSSÃO

O estudo experimental aqui desenvolvido empregou metodologia similar a descrita por OLSSON (2009), que utilizou apenas a fração mononuclear obtida de amostras da medula óssea de cães. Contudo, aspectos como a purificação das células em base imunomagnética com resultados favoráveis em

humanos e a expansão *in vitro* das células-tronco mesenquimais não foram abordados. Devido à pequena quantidade de células-tronco encontrada na medula óssea a utilização de alternativas para aumentar a concentração celular tende a incrementar o potencial terapêutico, razão que motivou a realização da expansão celular na presente pesquisa. Além disso, o aumento da quantidade de células resultou em melhor aproveitamento das amostras e maiores chances de sobrevida no local, conforme descreveram STRAUER & KORNOWISK (2003).

Durante o procedimento cirúrgico, pequenos sangramentos provenientes do tecido subcutâneo que se estendia ao paratendão foram controlados por meio de hemostasia compressiva evitando-se lesionar os tecidos adjacentes pela utilização de pinças hemostáticas. A dissecção dos tendões calcâneo e do flexor superficial dos dedos facilitou a exposição do tendão do ventre lateral do músculo gastrocnêmio e os pontos aplicados nas extremidades da lesão tendínea foram fundamentais para identificar o local no momento da colheita do material, além de evitar a retração tendínea durante o trans-operatório. A reconstituição do paratendão e a associação prévia da esponja de colágeno às células promoveu a permanência das mesmas junto à lesa,o o que minimizou a migração do material para os tecidos adjacentes. Segundo CAMILO et al. (2006) e OLSSON (2009), a estrutura tridimensional da esponja fornece um microambiente adequado para que as células pudessem aderir, proliferar e se diferenciar sobre a matriz.

Apesar de algumas unidades experimentais terem apresentado discreta claudicação e sinais de edema, os achados não foram atribuídos a ausência de imobilização do membro operado, mas ao trauma cirúrgico e a reação inflamatória decorrentes do processo cicatricial, situação relatada por SLATTER, (1998). Como a locomoção e a postura natural dos membros pélvicos foram mantidas, haja vista que, houve apenas a secção de um componente do tendão calcanear comum, entendeu-se que não havia necessidade de proceder à imobilização, conforme relatou REZENDE et al. (2001) ao utilizarem prótese de poliuretano de mamona como substituto de tendão do músculo gastrocnêmio de coelhos. A imobilização do membro predispõe a formação de aderências, uma vez que após o trauma há extravasamento de exsudato serofibrinoso para fora dos tecidos. Segundo BUUNNELL (1956), esse material extravasado é rico em

proteína e fibrina, limitando o deslizamento do tendão dentro de uma estreita bainha e, quando organizado em associação com a proliferação fibroblástica resultará em aderência tendinosa, justificando, portanto, a ausência de imobilização.

A discreta quantidade de fibrina observada nos grupos GCT e GCT-E sugere que não houve hemorragias, situação confirmada pela ausência nos cortes histológicos, já que essa proteína é um componente importante na cascata de coagulação conforme afirmaram SLATTER (1998) e COELHO (2002). Segundo GIGANTE et al. (1996) e DE PALMA et al. (2006) essa proteína pode agir como barreira física à disseminação de patógenos e pode ser observada em tecidos com inflamação intensa como a encontrada nos grupos GC e GE. A ausência das células-tronco mesenquimais nesses grupos permitiu que o quadro inflamatório apresenta-se de maneira mais intensa. BARTHOLOMEW et al. (2002) verificaram que essas células podem imunomodular tipos celulares tanto do sistema imune inato, como do sistema imune adaptativo e diminuir a quantidade de Interleucina 12 que é responsável pela secreção de interferon-gama, o qual estimula a produção de células imunológicas pelas células natural killers (NK) e pelos linfócitos T auxiliares.

A quantidade de infiltrado de polimorfonucleados encontrados nos grupos GC, GE e GCT-E, pode ser explicada pela presença da reação inflamatória, conforme citou COELHO (2002). Mas, ao comparar os resultados entre os grupos, este tipo celular foi mais intenso nos grupos GE e GCT-E devido à resposta inflamatória provocada pela matriz de colágeno presente no material analisado. VIOLA et al. (2007) e JÚNIOR (2010) avaliando lesões na cartilagem articular não encontraram esponja de colágeno em nenhuma lâmina histológica após duas semanas da aplicação. Os resultados deste estudo diferem dos achados encontrados pelos pesquisadores, uma vez que aos 90 dias de pós-operatório, resquícios da esponja de colágeno rodeados por macrófagos típicos ainda eram encontrados no tecido conjuntivo ao longo das fibras colágenas.

As células gigantes e multinucleadas encontradas ao redor dos fragmentos de esponja se formaram pela fusão dos citoplasmas dos macrófagos, cuja função foi de separar, isolar ou envolver a matriz esponjosa. O mesmo achado foi descrito por BERTONI et al. (1990), quando utilizou fio de fibra de

carbono no reparo de tendões flexores de equinos. Os resultados sugerem que apesar de serem considerados biocompatíveis, os biomateriais desencadeiam uma reação inflamatória persistente, conforme a encontrada nos grupos GE e GCT-E, o que poderia resultar na modificação do potencial terapêutico. Segundo POTIER & PETITE (2005), em certas ocasiões a presença de um material que sirva de suporte é indispensável quando se necessita reconstituir um tecido adulto, porém nenhum demonstrou possuir todas as características almejadas para esta função.

Nas leituras histológicas realizadas aos 45 dias e 90 dias de PO, não foi observada estrutura tecidual, como tecido conjuntivo denso que indicasse cicatrização total das lesões tendíneas em todos os grupos. Porém, quando comparadas as medianas das variáveis para quantidade de fibroblastos e neovascularização, observou-se que nos animais do grupo GCT e do GCT-E a organização de fibroblastos foi mais intensa e significativa aos 45° dias de PO. Esses dados estão de acordo com os encontrados por JUNCOSA-MELVIN et al. (2006), que implantaram esponja de colágeno com células-tronco autógenas para recuperação do tendão patelar de coelhos e observaram manifestações de melhora mecânica e histopatológica dos tendões após cirurgia.

O grupo que recebeu células associadas à matriz extracelular de colágeno apresentou fibroblastos mais organizados com deposição de colágeno caracterizando o processo de remodelamento das fibras tendíneas. Estes resultados diferem daqueles observados por PACINI et al. (2007), os quais apontam que a utilização de MEC é desnecessária, sendo que os resultados podem ser favorecidos somente com a injeção de uma rica solução de células da MO diretamente na lesão. Já NIRMALANANDHAN et al. (2006) verificaram que a utilização da matriz extracelular e células mesenquimais auxiliam principalmente no ganho de resistência do tendão durante a primeira fase de regeneração tecidual em tendões de ratos. Portanto, os resultados obtidos são contraditórios, e precisam ser melhores analisados.

A neovascularização observada esteve relacionada com a hipercelularidade nos grupos GCT e GCT-E. Segundo GNECCHI et al. (2008), as células-tronco mesenquimais secretam uma variedade de citocinas e fatores de crescimento que possuem atividade tanto parácrina como autócrina. Esses

fatores quando secretados exercem ação pró-angiogênica e efeito reparador endógeno que estimulam a neovascularização. Por ser um processo dinâmico, a angiogênese restabeleceu a rede vascular e demonstrou aumento expressivo no número de vasos durante a cicatrização. Para FRIEDRICH et al. (2001) e DE PALMA et al. (2006), a rede vascular formada durante os sete primeiros dias após uma lesão tende a regredir a partir do 15° dia. Esse achado não foi observado no presente estudo, uma vez que os grupos GCT e GCT-E ainda apresentaram neovascularização aos 45 dias de PO. Resultados semelhantes foram encontrados por HATAKA (1998), que relatou a persistência de vascularização até os 60 dias em tendões flexores de cães submetidos à tenotomia.

Conforme ocorreu a progressão do processo de reparação tecidual verificou-se a diminuição da celularidade e da neovascularização nas amostras de todos os grupos, provavelmente pela progressiva maturação do tecido de granulação com deposição de colágeno, que segundo POOL (1996) exerce pressão mecânica sobre as delicadas paredes de capilares neoformados, levando à diminuição da vascularização.

Um resultado inesperado foi a presença de condrócitos com formação de fibrocartilagem ectópica no centro do reparo tendíneo. O fato foi observado apenas nos grupos que receberam o implante de células-tronco mesenquimais (GCT e GCT-E). Casos semelhantes embora raros, têm sido descritos na literatura como uma resposta ao trauma conforme relatos de BOSCH et al. (2000). Contrariando esses resultados, CREVIER-DENOIX et al. (2005) afirmaram que grande parte das formações de cartilagem fibrosa dos tendões ocorre principalmente nas áreas próximas aos ossos devido à compressão crônica das fibras tendíneas que estimula a produção de cartilagem pelas células mesenquimais quando há redução da oferta de oxigênio. No tendão calcanear comum, RALPHS et al. (1998) descreveram a presença dessas células em áreas próximas ao calcâneo, justamente por ser uma área de adesão do tendão ao osso e pelos movimentos de dorsoflexão.

Por meio da microscopia eletrônica de transmissão, observou-se nos grupos GC e GE uma região cicatricial caracterizada por alta densidade de fibras colágenas delgadas e desorganizadas com perda do arranjo, como as encontradas no trabalho de TOVAR (2009). No entanto, o discreto rearranjo das

fibrilas de colágeno encontrado nos grupos GCT e GCT-E propõe que a cicatrização natural por si só não é suficiente para restabelecer uma estrutura organizada quando comparada à do tecido não lesionado, pois existe uma correlação positiva entre o paralelismo das fibras e a capacidade de suportar força de tensão pelo tendão. Conforme afirmaram DOWLING et al. (2000), um tendão com fibras paralelas seria mais resistente do que outro com fibras entrelaçadas e consideram que o sucesso de uma cicatrização depende do alinhamento das fibras, situação não observada em sua totalidade no decorrer deste estudo, já que aos 90 dias de PO, as amostras analisadas ainda apresentavam-se em fase de remodelamento.

O aumento da quantidade de fibras de menor diâmetro após a lesão tendínea foi um dos problemas que apareceram na cicatrização, principalmente nos grupos GC e GE, achado também relatado por ASLAN et al. (2008). Como nesses grupos não se empregou a terapia celular, provavelmente a formação das ligações cruzadas entre as fibras de colágeno ocorreu enquanto ainda não estavam paralelas, situação atribuída em parte, ao retardo no processo cicatricial. Além disso, REEF (2001) afirmou que o animal deve ser submetido a um programa de exercício controlado para que a atividade provoque linhas de tensão ajudando na orientação das fibras antes que as ligações se formem.

Apesar de não ter sido realizada a caracterização do tipo de colágeno das amostras, acredita-se que o tecido tendíneo encontrado aos 45 dias de PO apresentou colágeno inicialmente imaturo com arquitetura desorganizada e fibras de pequeno diâmetro, caracterizando colágeno do tipo III ou tipo II imaturo. Aos poucos as fibras aumentaram de diâmetro, e conforme ALVES & MIKAIL (2006), adquiriram características de fibras do tipo I. Portanto, a reparação tendínea evoluiu com a deposição contínua das fibras colágenas junto ao local lesionado, em progressiva orientação longitudinal, principalmente no grupo GCT-E, em concordância com os achados de NIRMALANANDHAN et al. (2006).

Uma preocupação pertinente sobre o uso terapêutico de células-tronco é a possibilidade de que a injeção das células no local da lesão possa se diferenciar em uma linha inesperada de tenócitos e ocorrer evolução celular inespecífica, causando o aparecimento de tecidos ectópicos. Conforme citado anteriormente, foram encontradas células com características epitelióides típicas

de células carcinogênicas, com grande pleomorfismo no grupo GCT. Segundo HARRIS et al. (2004), dependendo da matriz extracelular utilizada, pode haver uma reatividade celular no receptor que interfere na regeneração. Esta possibilidade foi demonstrada quando células associadas à esponja de colágeno foram utilizadas na regeneração formaram tecido ósseo ectópico em reparos de tendão de coelhos, segundo estudos de AWAD et al. (2003).

Embora a reparação tendínea possa ocorrer de forma intrínseca, tal processo é mais lento quando comparado à participação extrínseca de células produtoras de colágeno e adequado suprimento sanguíneo, conforme GOODSHIP & BIRCH (1996). Dessa maneira, esses resultados permitem inferir que a engenharia de tecidos utilizando células-tronco mesenquimais expandidas *in vitro,* associadas à matriz extracelular apresenta tratamento clínico promissor para a reparação de tendões. Contudo, estudos complementares devem ser realizados para a determinação dos diferentes genes de expressão dos fatores de crescimento, visando uma melhor compreensão da reparação tendínea *in vivo*, obtendo-se tecido autólogo funcional.

CONCLUSÕES

Células-tronco mesenquimais alógenas da medula óssea estimulam a reorganização das fibras colágenas, formação de fibrocartilagem e podem estimular a diferenciação de células com características tumorais. Quando associadas à matriz de colágeno, também promovem rearranjo das fibras com formação de fibrocartilagem, mas desencadeia uma reação inflamatória tardia e expressiva.

As avaliações histológicas e ultraestruturais sugerem que a terapia celular promove discreta vantagem em termos de progresso e qualidade da reparação tendínea, mas a análise ultraestrutural mostrou de forma mais clara a deposição contínua das fibras colágenas em progressiva orientação longitudinal.

REFERÊNCIAS

1. ALVES, A. L. G.; MIKAIL, S. **Afecções tendíneas e ligamentares**. In: MIKAIL, S.; PEDRO, C. R. Fisioterapia veterinária, São Paulo: Manole, 2006. p.199-208.
2. ANDERSON, G. M.; LEWIS, D. D.; RADASCH, R. M.; MARCELLIN-LITTLE, D. J.; DEGNA, M. T.; CROSS, A. R. Circular external skeletal fixation stabilization of antebrachial and crural fractures in 25 dogs. **Journal of the American Animal Hospital Association**, South Bend, v.39, n.5, p.479-498, 2003.
3. ASLAN, H.; KIMELMAN-BLEICH, N.; PELLED, G.; GAZIT, D. Molecular targets for tendon neoformation. **The Journal of Clinical Investigation**, New Haven, v.118, n.2, p.439-444, 2008.
4. AWAD, H. A.; BOIVIN, P.; DRESSLER, M. R.; SMITH, F. N.; YOUNG, R. G.; BUTLER, D. L. Repair of patellar tendon injures using a cell-collagen composite. **Journal of Orthopaedic Research**, New York, v.21, n.3, p.420-431, 2003.
5. BARREY, E. **Inter-limb coordination:** Equine locomotion, London: Saunders, 2001. p.77-94.
6. BARTHOLOMEW, A.; STURGEON, C.; SIATSKAS, M.; FERRER, K.; MCINTOSH, K.; PATIL, S.; HARDY, W.; DEVINE, S.; UCKER, D.; DEANS, R.; MOSELEY, A.; HOFFMAN, R. Mesenchymal stem cells suppress lymphocyte proliferation in vitro and prolong skin graft survival in vivo. **Experimental Hematology**, Copenhagen, v.30, n.1, p.42-48, 2002.
7. BERTONI, A. A.; STASHAK, T. S.; SMITH, F. W.; NORRRDIN, R. W. A. Comparision of repair methods for gap heping in equine flexor tendon. **Veterinary Surgery**, Hagerstown, v.19, n.4, p. 254-265, 1990.
8. BOSCH, P.; MUSGRAVE, D. S.; LEE, J. Y.; CUMMINS, J.; SHULER, T.; GHIVIZAANI, T. C.; EVANS, T.; ROBBINS, T. D. Osteoprogenitor cells within skeletal muscle. **Journal of Orthopaedic Research**, New York, v.18, n.6, p.933-944, 2000.
9. BUNNELL, S. **Surgery of hand.** 3nd, London: Lippincott Company, 1956, 1079p.
10. CAMILO, C. C.; FORTULAN, C. A.; IKEGAMI, R. A.; SANTOS-JR, A. R.; PURQUERIO B. M. Manufacturing of Porous Alumina Scaffolds with Bio-glass and HAp Coating: Mechanical and In Vitro Evaluation. **Key Engineering Materials**, Switzerland, v.396-398, n.21, p.679-682, 2009.
11. COELHO, H. E. **Patologia Veterinária**, 1ed. Barueri: Manole, 2002. 234p.
12. COSTA NETO, J. M.; DALECK, C. R.; ALESSI, A. C.; BRACCIALLI, C. S. Tenoplastia experimental do calcâneo em cães com peritônio bovino conservado em glicerina. **Ciência Rural,** Santa Maria, v.29, n.4, p.697-703, 1999.
13. CREVIER-DENOIX, N.; RUEL, Y.; DARDILLAT, C.; JERBI, H.; SANAA, M.; COLLOBERT-LAUGIER, C.; RIBOT X.; DENOIX, J. M.; POURCELOT, P. Correlations between mean echogenicity and material properties of normal and diseased equine superficial digital flexor tendons: an *in vitro* segmental approach. **Journal of Biomechanics**, New York, v.38, n.11, p.2212-2220, 2005.

14. DE PALMA, L.; GIGANTE A, RAPALI S: Physiopathology of the repair process of lesions of Achilles tendon. **Foot Ankle Surgery**, Paris, v.12, n.1, p.5-11, 2006.
15. DOWLING, B. A.; DART, A. J.; HODGSON, D. R.; SMITH, R. K. W. Superficial digital flexor tendinitis in the horse. **Equine Veterinary Journal**, Newmarket, v.32, n.5, p.369-378, 2000.
16. FRIEDRICH, T.; SCHMIDT, W.; JUNGMICHEL, D.; HORN, L. C.; JOSTEN, C. Histopathology in rabbit Achilles tendon after operative tenolysis (longitudinal fiber incisions). **Scandinavian Journal of Medicine and Science in Sports**, Copenhagen, v.11, n.1, p.4-8, 2001.
17. GARROS, I. C.; CAMPOS, A. C. L.; TÂMBARA, E. M.; TENÓRIO, S. B.; TORRES, O. J. M.; AGULHAM, M. A.; ARAÚJO, A. C. F.; SAINS-ISOLAN, P. M. B.; OLIVEIRA, E. M.; ARRUDA, E. C. M. Extrato de *Passiflora edulis* na cicatrização de feridas cutâneas abertas em ratos: estudo morfológico e histológico. **Acta Cirúrgica Brasileira**, São Paulo, v.21, supl. 3, p.55-65, 2006.
18. GIGANTE, A.; SPECCHIA, N.; RAPALI, S.; VENTURA, A.; DE PALMA, L. Fibrillogenesis in tendon healing: na experimental study. **Journal of Biological Research – Bolletino Della Societa Italiana di Biologia Sperimentale,** Nápoli, v.72, n.7, p.203-210, 1996.
19. GOODSHIP, A. E. The pathophysiology of flexor tendon injury in the horse. **Equine Veterinary Journal**, Newmarket, v.5, n.1, p.23-29, 1993.
20. GOODSHIP, A. E.; WILCOCK, S. A.; SHAH, J. S. The development of tissue around various prosthetic implants used as replacement for ligaments and tendons. **Clinical Orthopaedics and Related Research**, Philadelphia, n.196, p.61-68, 1985.
21. GOODSHIP, A. E., BIRCH, H. L. The pathophysiology of the flexor tendons in the equine athete. In: DUBAI INTERNATIONAL EQUINE SIMPOSIUM, 1996, Dubai. **Procedings.**..., Dubai: Neyenesck printers, 1996. p.83-107.
22. HADDAD, J. L.; CHAVEZ-ABRAHAM, V.; CARRERA, J.; VILCHIS, J.; SASTRE, N. Microsurgical reconstruction of the Achilles tendon with a fascia lata flap. **Journal of Reconstructive Microsurgery**, New York, v.13, n.5, p.309-312, 1997.
23. HARRIS, M. T.; BUTLER, D. L.; BOIVIN, G. P.; FLORER, J. B.; SCHANTZ E. J.; WENSTRUP, R. J. Mesenchymal stem cells used for rabbit tendon repair can form ectopic bone and express alkaline phosphatase activity in constructs. **Journal of Orthopaedic Research**, New York, v.22, n.6, p.991- 998, 2004.
24. HATAKA, A. **Cinética vascular e celular na cicatrização tendínea experimental em cães (*Canis familiaris*).** 1998, 63f. Dissertação (Mestrado em Medicina Veterinária) – Faculdade de Ciências Agrárias e Veterinárias, Universidade Estadual Paulista, Jaboticabal.
25. HUANG, C.; KRISTEN, L. H.; FROST, L. E.; SUN, Y.; CHEUNG, H. S. Effects of cyclic compressive loading on chondrogenesis of rabbit bone-marrow derived mesenchymal stem cells. **Stem Cells**, Ohio, v.22, n.3, p.313-323, 2004.
26. JUNIOR, E. B. S. **Fração total de células mononucleares como adjuvantes no reparo de cartilagem articular em trocleoplastia experimental de cães.** 2010, 151f. Tese (Doutorado Cirurgia Experimental) – Programa de Pós-Graduação em Medicina Veterinária. Universidade Federal de Santa Maria, Santa Maria.

27. JUNCOSA-MELVIN, N.; BOIVIN, G. P.; GOOCH, C.; GALLOWAY, M. T.; WEST, J. R.; DUNN, M. G.; BUTLER, D. L. The effect of autologous mesenchymal stem cells on the biomechanics and histology of gelcollagen sponge constructs used for rabbit patellar tendon repair. **Tissue Engineering**, New York, v.12, n.2, p.365-369, 2006.
28. KASSEM, M.; KRISTIANSEN, M.; ABDALLAH, B. M. Mesenchymal stem cells: cell biology and potential use in therapy. **Basic Clinical Pharmacology Toxicology**, Denmark**,** v.95, n.5, p.209-214, 2004.
29. NIRMALANANDHAN, V. S.; LEVY, M. S.; HUTH, A. J.; BUTLER, D. L. Effects of cell seeding and collagen concentration on contraction kinetics of mesenchymal stem cell-seeded collagen constructs. **Tissue Engineering**, New York, v.12, n.7, p.1865-1870, 2006.
30. NYSTROM, B.; HOLMLUND, D. Experimental evaluation of immobilization in operative and non-operative treatment of Achiles tendon. A radiographic study in the rabbit. **Acta Chirurgica Scandinavica**, Stockholm, v.149, n.7, p.669-673, 1983.
31. OLSSON, D. C. **Transplante de células-tronco com a fração total de células mononucleares autógenas da medula óssea na lesão iatrogênica aguda de tendão calcâneo de cães**. 2009, 106 f. Tese (Doutorado Cirurgia Experimental) – Universidade Federal de Santa Maria, Santa Maria.
32. PACINI, S.; SPINABELLA, S.; TROMBI, L.; FAZZI, R.; GALIMBERTI, S.; DINI, F.; CARLUCCI, F.; PETRINI, M. Suspension of bone marrow–derived undifferentiated mesenchymal stromal cells for repair of superficial digital flexor tendon in race horses. **Tissue Engineering**, New York, v.13, n.12, p.2949-2955, 2007.
33. POOL, R. R. Pathologic changes in tendinits of atlethic horses. In: DUBAI INTERNATIONAL EQUINE SIMPOSIUM, Dubai. 1996, **Proceedings...,** Dubai, Neyenesch Printers, 1996, p.107-117.
34. POTIER, E.; PETITE, H. Utilization thérapeutique des cellules souches en orthopédie. **Pathologie Biologie**, Paris, v.53, n.3, p.142-148, 2005.
35. RAISER, A. G. **Homoimplante ortotópico de tendão calcâneo comum, preservado em glicerina a 98%, e tratado com radiação laser arseneto de gálio em cães.** 2000, 80f. Tese (Doutorado em Cirurgia Veterinária) - Universidade Federal de Santa Maria, Santa Maria.
36. RALPHS, J. R.; BENJAMIN, M.; WAGGETT, A. D.; RUSSELL, D. C.; MESSNER, K.; GAO, J. Regional differences in cell shape and gap junction expression in rat Achilles tendon: relation to fibrocartilage differentiation. **Journal of Anatomy**, Philadelphia, v.193, n.2, p.215-222, 1998.
37. REEF, V. B. Superficial digital flexor tendon healing: ultrasonographic evaluation of therapies. Veterinary Clinics of North America: **Equine Practice Modern Diagnostic Imaging**, Philadelphia, v.17, n.1, p.158-178, 2001.
38. REZENDE, C. M. F.; SILVA, M. C.; LARANJEIRA, M. G.; BORGES, A. P. B. Estudo experimental do poliuretano de óleo de mamona (*Ricinus communis)* como substituto parcial do tendão calcâneo comum em coelhos (*Oryctolagus cuniculus*). **Arquivo Brasileiro de Medicina Veterinária e Zootecnia**, Belo Horizonte, v.53, n.6, p.695-700, 2001.
39. SAMPAIO, I. B. M. **Estatística aplicada à experimentação animal**. Belo Horizonte: Fundação de Ensino e Pesquisa em Medicina Veterinária, 1998. 221p.

40. SARTORI FILHO, R.; GANDOLFI, W.; BANDARRA, E. P. Emprego de membrana biológica (centro frênico) na reparação das lesões tendíneas em coelhos. **Veterinária e Zootecnia**, São Paulo, v.9, p.69-77, 1997.
41. SLATTER, D. **Manual de cirurgia de pequenos animais.** 2ed. São Paulo: Manole, 1998, 2364p.
42. SMITH, R. K. W.; WEBBON, P. M. **The physiology of normal tendon and ligament.** In Dubai International Equine Symposium, 1996, p.55-81.
43. STRAUER B. E.; KORNOWISK, R. Stem cell therapy in perspective. **Circulation**, Dallas, v.107, n.7, p.929-934, 2003.
44. TOVAR, M. C. H. **Implantes de matrizes de colágeno isoladas ou associadas às células estromais mesenquimais multipotentes autólogas na reparação tendínea em ovinos**. 2009, 76f. Tese (Doutorado em Cirurgia Veterinária) - Universidade Estadual Paulista, Faculdade de Ciências Agrárias e Veterinárias. Jaboticabal.
45. VALDÉS-VÁSQUEZ, M. A.; MCCLURE, J. R.; OLIVER, J. L.; RAMIREZ, S.; SEAHORN, T. L.; HAYNES, P. F. Evaluation of an autologous tendon graft repair method for gap healing of the deep digital flexor tendon in horses. **Veterinary Surgery**, Philadelphia, v.25, n.4, p.342-350, 1996.
46. VAUGHAN, L. C. Muscle and tendon injuries in dogs. **Journal of Small Animal Practice**, Oxford, v.20, n.12, p.711-736, 1979.
47. VIOLA, N. V.; SILVA, L. P.; MINARELLI-GASPAR, A. M.; BALDUCCI-ROSLINDO, E. Estudo comparativo dos efeitos de selantes hemostáticos no reparo ósseo de tíbia de ratos. **Revista Brasileira de Ortopedia**, São Paulo, v.42, n.4, p.114-119, 2007.

CAPÍTULO 4 - CONSIDERAÇÕES FINAIS

As informações contidas na literatura consultada foram relevantes para compreender as propriedades físicas e mecânicas apresentadas pelos músculos, tendões e ligamentos, sendo que na rotina veterinária, lesões do aparelho locomotor são frequentes e promovem alterações posturais com difícil correção, além de prejuízos econômicos quando envolvem animais de produção.

Na tentativa de minimizar os danos decorrentes das lesões tendíneas inúmeras pesquisas têm sido desenvolvidas em busca de materiais adequados à cicatrização, visto que as terapias convencionais utilizadas nem sempre apresentam resultados satisfatórios. Por essa razão, a medicina regenerativa desponta como uma ferramenta terapêutica no tratamento de doenças degenerativas e traumáticas, para as quais ainda não há tratamento efetivo.

Com o objetivo de aprimorar a prática cirúrgica ortopédica, experimentos interdisciplinares têm sido realizados a fim de proporcionar ao cirurgião veterinário técnicas inovadoras que facilitem a reconstituição de ossos, articulações, tendões, músculos e nervos. Além disso, a utilização da terapia celular associada à implantação de enxertos e biomateriais tem permitido a obtenção de bons resultados em situações de alta complexidade, cujo tratamento é considerado ineficaz e dispendioso.

Atualmente, as terapias celulares, a bioengenharia e a ciência de biomateriais surgem como novas áreas repletas de promessas e de desafios, as quais estão ligadas ao desenvolvimento tecnológico e científico crescente das instituições de ensino e, principalmente das empresas voltadas à produção de materiais, portanto, tem auxiliado os pesquisadores na obtenção de protocolos terapêuticos eficazes.

É incontestável que existe um grande entusiasmo quanto às possibilidades de empregar as células-tronco para tratar diversas doenças, no entanto, os maiores desafios são a identificação de fontes de células purificadas e a padronização de métodos adequados para condicionar sua diferenciação em um tipo de tecido desejado. No momento, as fontes mais promissoras para terapia são as células-tronco adultas, pois o uso de linhagens embrionárias é mais problemático, uma vez que sua manipulação exige melhor aperfeiçoamento até

que possam ser amplificadas *in vitro* e dirigidas quanto à sua diferenciação *in vivo*.

Sabe-se que a utilização de células mesenquimais indiferenciadas exige o isolamento, a identificação e a caracterização dessas células, tornando sua utilização onerosa na rotina clínica e cirúrgica. Os testes clínicos ainda são incipientes e, em muitos casos, dispendiosos, compreendendo resultados que não comportam interpretações unânimes. Além disso, faltam estudos sobre as principais fontes de células-tronco, métodos de purificação e expansão em cultura, associados a marcadores específicos para acompanhar o progresso das células.

Ainda que a base imunomagnética e o meio de cultura MesenCult® proporcionem condições ideais para a expansão celular e que o emprego de células-tronco associadas ou não a matriz de colágeno estimule a reorganização das fibras colágenas *in vivo*, ainda existem questionamentos sobre a terapia celular que precisam ser esclarecidos. Uma vez que, o transplante de células indiferenciadas para tecidos lesionados podem estimular a formação de tecidos com aspectos indesejáveis e a diferenciação em linhagens de células com características tumorais.

Deste modo, é fundamental que estudos posteriores preconizem a utilização de fatores de crescimento, visando o controle da expansão e diferenciação celular *in vitro.* Aliado a isso, o uso de marcadores celulares devem ser associados a tais terapias, sem comprometer a viabilidade celular e o potencial de diferenciação, o que permitirá o acompanhamento do processo regenerativo e a identificação das principais células associadas ao processo cicatricial *in vivo*.