

**UNIVERSIDADE FEDERAL DE GOIÁS
PROGRAMA DE PÓS-GRADUAÇÃO EM ODONTOLOGIA**

IURY OLIVEIRA CASTRO

**Reabsorção radicular apical em decorrência do
tratamento ortodôntico detectada por meio de
tomografia computadorizada de feixe cônico**

**Goiânia
2012**

IURY OLIVEIRA CASTRO

**Reabsorção radicular apical em decorrência do
tratamento ortodôntico detectada por meio de
tomografia computadorizada de feixe cônico**

Dissertação de Mestrado apresentada ao
Programa de Pós-Graduação da Faculdade de
Odontologia da Universidade Federal de
Goiás para obtenção do Título de Mestre em
Clínica Odontológica.

Orientador: Prof. Dr. Carlos Estrela

Co-orientador: Prof. Me. José Valladares Neto

**Goiânia
2012**

**Dados Internacionais de Catalogação na Publicação (CIP)
GPT/BC/UFG**

C355r Castro, Iury Oliveira.
Reabsorção radicular apical em decorrência do tratamento ortodôntico detectada por meio de tomografia computadorizada de feixe cônico [manuscrito] / Iury Oliveira Castro. - 2012.

77 f. : il., figs, tabs.

Orientador: Prof. Dr. Carlos Estrela; Co-orientador: Prof. Ms. José Valladares Neto.

Dissertação (Mestrado) – Universidade Federal de Goiás, Faculdade de Odontologia, 2012.

Bibliografia.

Inclui lista de figuras, abreviaturas, siglas e tabelas.

Anexos.

1. Ortodontia – Tratamento. 2. Ortodontia – Diagnóstico por imagem. I. Título.

CDU: 616.314-089.23

**Programa de Pós-Graduação da Faculdade de Odontologia
da Universidade Federal de Goiás**

BANCA EXAMINADORA DE DISSERTAÇÃO

Aluno: Iury Oliveira Castro

Orientador: Prof. Dr. Carlos Estrela

Co-orientador: Prof. Me. José Valladares Neto

Membros:

1. Profa. Dra. Ana Helena Gonçalves de Alencar

2. Prof. Dr. Carlos Estrela (Presidente)

3. Prof. Dr. Manoel Damião de Sousa Neto

Suplente:

1. Prof. Dr. João Batista de Souza

Dedico este trabalho à minha amiga, companheira, colega e, sobretudo Mãe. Pelo seu amor incondicional, pela compreensão, educação, paciência, força e dedicação aos filhos, ao trabalho, ao marido e à família.

AGRADECIMENTOS

A Deus, que ilumina meu caminho, me proporciona paz, saúde e “...o dom de ser capaz, de ser feliz...”(Almir Sater)

À minha esposa Lídia, que de maneira sábia e sempre com brilhos nos olhos pôde colaborar com meu crescimento profissional, compreendeu minha ausência e ansiedade.

Aos meus pais, Paulo e Lúcia que compreendem minhas incertezas, estão comigo nas horas difíceis e me proporcionam meios para superar os desafios da vida.

Aos meus irmãos Ítalo e Luma que de maneira sutil me apoiavam e compartilhavam momentos de descontração e alegria.

Em especial, ao amigo, mestre e orientador Prof. Carlos Estrela, pelo exemplo de dedicação como pai, professor, pesquisador e confiança a mim creditada.

Ao professor José Valladares Neto que confiou no meu trabalho e mesmo com compromissos em prol do seu Doutorado, doava parte de seu tempo para contribuir com meu crescimento profissional.

À Prof.^a Ana Helena que me recebeu de braços abertos como parte dessa equipe brilhante, da qual fazem parte meus companheiros Daniel, Júlio, Olavo e Orlando, que são exemplos de persistência e dedicação à ciência.

Ao Daniel, Júlio e Orlando que me concederam suas amizades e me ajudaram muito com suas experiências de pós-graduação.

Ao amigo Olavo que reservava seus momentos fora do expediente de trabalho e suas horas de descanso para auxiliar na obtenção das imagens tomográficas e coleta de dados.

Ao André Gomide, Hélder, Régis, Mariana, Érika, Juliana, Rafaella, Raphaella, Daniela, Milena, Edmar, André Drummond e Vinícius que compartilharam comigo excelentes momentos de descontração, aprendizado e crescimento profissional. Que apareceram sem pedir licença e me presentearam com suas amizades.

Ao Programa de Pós-graduação da Faculdade de Odontologia da Universidade Federal de Goiás, em especial à Prof.^a Aline Carvalho Batista que concentra todo seu esforço para que esse programa seja de excelência.

Aos professores do Programa de Pós-graduação da Faculdade de Odontologia da Universidade Federal de Goiás que com muito empenho, preocuparam-se em transmitir seus conhecimentos para formação de novos mestres.

Ao Fábio e à Glaucia que diante do dever de assessorar todas as atividades concernentes ao Programa de Pós-graduação da Faculdade de Odontologia da Universidade Federal de Goiás, sempre nos tratou de maneira respeitosa e atendeu nossas necessidades.

Ao Juliano e Fabiano por disponibilizar estrutura, aparelhos e recurso humano para obtenção e processamento das imagens tomográficas.

Ao meu amigo Hebert, por colaborar com o atendimento aos pacientes, pela amizade e apoio incondicional.

À Dra. Branca, Viviane e à Dra. Rosana que acreditou nesse projeto e não mediu esforços para contribuir.

À Wanderlan Cardoso e Túlio Servo por disponibilizar a estrutura necessária para o atendimento aos pacientes.

E a todos os amigos, que de alguma forma, contribuíram neste processo de conquista e superação!

SUMÁRIO

Figuras, tabelas e anexos.....	7
Símbolos, siglas e abreviaturas.....	8
Resumo.....	9
Abstract.....	10
1. Introdução.....	11
2. Material e método.....	14
3. Resultados.....	22
4. Discussão.....	27
5. Conclusão.....	32
Referências bibliográficas.....	33
Publicação.....	40
Anexos.....	65

FIGURAS, TABELAS E ANEXOS

Figura 1. Pontos de referência para obtenção das medidas.....	18
Figura 2. Reconstrução multiplanar axial para determinar a RRA.....	20
Tabela 1. Frequência absoluta e percentual da reabsorção radicular por dente.....	23
Tabela 2. Média, desvio padrão e nível de significância das medidas iniciais e finais obtidas por dente em milímetros.....	24
Tabela 3. Frequência absoluta e percentual da reabsorção radicular apical após a conclusão do tratamento ortodôntico por gênero.....	25
Tabela 4. Frequência absoluta e percentual da reabsorção radicular apical após a conclusão do tratamento ortodôntico por idade.....	26
Anexo 1. Parecer do comitê de ética.....	65
Anexo 2. Termo de consentimento livre esclarecido – TCLE, aprovado pelo CEP.....	67
Anexo 3. Publicações no biênio 2010/2011.....	70
Anexo 4. Normas de publicação do periódico.....	71

SÍMBOLOS, SIGLAS E ABREVIATURAS

%	porcentagem
&	“e” comercial
*	asterisco
“	aspas
±	variação estatística de desvio padrão (para mais e para menos)
≤	menor e igual
<	menor
≥	maior e igual
>	maior
∑	somatório
√	raíz quadrada
®	marca registrada
2D	bidimensional
3D	tridimensional
CIRO	Centro Integrado de Radiologia Odontológica
cm	centímetro
EUA	Estados Unidos da América
fr(%)	frequência percentual
fr(a)	frequência absoluta
ghz	giga-hertz
IL	Illinois
Inc	incorporation
KVp	kilovoltage peak
Ma	miliampère
Mf	média final
Mi	média inicial
MI	michigan
mm	milímetros
n ^o	número
°	graus
p	nível de significância
PA	pensilvânia
RD	raiz distal
RDV	raiz disto vestibular
RM	raiz mesial
RMV	raiz mesio vestibular
RP	raiz palatina
RRA	reabsorção radicular apical
RU	raiz única
RV	raiz vestibular
TC	tomografia computadorizada
TCFC	tomografia computadorizada de feixe cônico
\bar{X}	média
DP	desvio padrão

RESUMO

Objetivo: Determinar a frequência de reabsorção radicular apical em diferentes grupos dentários após o término do tratamento ortodôntico identificada por meio de tomografia computadorizada de feixe cônico. **Metodologia:** Imagens de tomografia computadorizada de feixe cônico de 30 indivíduos, que apresentavam má oclusão Classe I e apinhamento, foram obtidas antes e depois da movimentação ortodôntica. O tratamento foi desenvolvido com aparelhos fixos com base na prescrição de Roth. Um total de 1256 raízes dentárias foram avaliadas com base na mensuração do comprimento linear entre ápices radiculares e incisais/cúspides. **Resultados:** A idade média dos pacientes foi de 13 anos, 11 eram do gênero masculino e 19 do feminino. Cem por cento dos pacientes apresentaram dentes com reabsorção radicular apical, com uma frequência de 46% de raízes afetadas. Os dentes que apresentaram maior extensão de reabsorção radicular apical foram incisivos laterais superiores, laterais inferiores, centrais superiores, centrais inferiores, primeiros molares superiores e inferiores ($p < 0,05$). Ao analisar as raízes individualmente verificou-se uma elevada frequência de reabsorção radicular apical em incisivos centrais superiores (73%), laterais superiores (73%), centrais inferiores (72%), laterais inferiores (70%) e raízes distais de primeiro molar inferior (63%). Verificou-se uma frequência baixa de reabsorção radicular apical em raízes vestibular do segundo pré-molar superior (17%), distovestibulares e palatinas de segundo molar superior (18%) e distal de segundo molar inferior (20%). Os resultados mostraram que não houve associação entre a frequência de reabsorção e gênero ($p > 0,05$). O número de reabsorção não variou com a idade quando avaliada a faixa etária de 11 a 16 anos ($p > 0,05$). **Conclusão:** A reabsorção radicular apical foi detectada em 46% das raízes de dentes submetidos a tratamento ortodôntico, por meio de tomografia computadorizada de feixe cônico. Os dentes mais afetados foram incisivos centrais, laterais e primeiros molares inferiores.

Palavras-chave: Tomografia computadorizada de feixe cônico. Diagnóstico por imagem. Reabsorção radicular. Ortodontia corretiva. Imaginologia.

ABSTRACT

Objective: To determine the frequency of apical root resorption in different tooth groups after the end of orthodontic treatment, detected by cone beam computed tomography. **Methodology:** Images of cone beam computed tomography of 30 patients who had Class I malocclusion and crowding were obtained before and after orthodontic movement. The treatment with fixed appliances was developed based on the Roth prescription. A total of 1256 dental roots were evaluated based on the measurement of linear length between root apex and incisal/cusp. It was an epidemiological, prospective, longitudinal and intra individual study. **Results:** The mean age of patients was 13 years, 11 were male and 19 female. One hundred percent of the patient presented teeth with apical root resorption, 46% of the roots evaluated was affected. The teeth showed higher extent of apical root resorption were upper lateral incisors, lower lateral, upper central, lower central, upper and lower first molars ($p < 0.05$). By analyzing the roots individually, there was a high frequency of apical root resorption in maxillary central incisors (73%), maxillary lateral incisors (73%), mandibular central incisors (72%), mandibular lateral incisors (70%) and distal roots of mandibular first molar (63%). There was a low frequency of apical root resorption in the buccal roots of the maxillary second premolar (17%), distovestibular and palatine roots of maxillary second molar (18%) and distal roots of mandibular second molar (20%). The results showed that there was no association between frequency of resorption and gender ($p > 0.05$). The number of resorption did not vary with age when evaluated at age 11 to 16 years ($p > 0.05$). **Conclusion:** The apical root resorption was detected in 46% of the roots of teeth submitted to orthodontic treatment, diagnosed by cone beam computed tomography. The most affected teeth were central incisors, lateral and first molars

Key Words: Cone beam computed tomography, diagnostic imaging, root resorption, orthodontic treatment, imaginology

1. INTRODUÇÃO

A reabsorção radicular apical (RRA) constitui uma alteração dentária inerente ao tratamento ortodôntico, caracterizada por perda da camada superficial das células de proteção das raízes e por ação de clastos mediante a ocorrência da zona de hialinização¹⁻³. A prevalência é elevada dependendo de fatores como grupo de dentes analisados, forma das raízes e técnicas de mensuração⁴⁻⁸.

Os fatores de risco relacionados ao tratamento ortodôntico incluem a técnica ortodôntica, o tipo de aparelho, a direção do movimento, a magnitude, a força aplicada e o tempo de tratamento^{6,7,9-16}.

Diferentes aspectos associados às reabsorções dentárias têm sido estudados a partir de exames radiográficos convencionais como: prevalência, etiologia, classificação e mecanismos patológicos^{1-3,5,7,8,16-18}. A maioria dos estudos ortodônticos empregou exames radiográficos convencionais para determinar a frequência de RRA^{4,5,10,11,17,19-21}. No entanto, observa-se a possibilidade de subestimar ou superestimar a quantidade de perda da estrutura radicular quando esses métodos são empregados^{4,5,7,8,10,11,15,17,21-25}.

O plano de tratamento ortodôntico inclui, rotineiramente, a radiografia panorâmica como ferramenta para diagnóstico. A radiografia panorâmica superestima a reabsorção radicular em 20% quando comparado a radiografias periapicais⁵, enquanto as radiografias periapicais digitais têm subestimado comparadas com a microtomografia²².

A RRA representa uma alteração tridimensional que pode ocorrer em toda superfície radicular. Assim, requer cuidadosa investigação a fim de se obter dados mais precisos quanto a sua frequência e o local em que ocorre^{12-14,24,26}.

Expressiva revolução científica ocorreu com o advento da tomografia computadorizada (TC)²⁷. Esse exame por imagem foi pouco utilizado na odontologia, devido a uma série de implicações, dentre elas o custo, quantidade de radiação e a dimensão do aparelho²⁸. Com o aprimoramento científico e tecnológico nesta área, observa-se a introdução da tomografia computadorizada de feixe cônico (TCFC) com utilização mais específica em diferentes áreas da odontologia^{29,30}.

Essa modalidade de exame tomográfico proporciona avaliação tridimensional dos dentes com maior nível de precisão quando comparado com as radiografias^{24,25,31,32}. Dudic *et al.* (2009)²³ verificaram que a radiografia panorâmica subestima a RRA, decorrente da movimentação ortodôntica, quando comparada com a TCFC. Freitas *et al.* (2011)⁸ analisaram a RRA após o tratamento ortodôntico e verificaram que as radiografias periapicais superestimaram as RRA em dentes posteriores quando comparado com TCFC.

Silva *et al.* (2008)³³ compararam as doses de radiação de radiografias panorâmicas convencionais, telerradiografias em aparelhos de TCFC e tomografia computadorizada *multi-slice*. A dose efetiva de TCFC mostrou-se cinco a seis vezes maior que a da radiografia panorâmica e cerca de sete a oito vezes menor que da tomografia computadorizada *multi-slice*. Outros estudos apresentaram diferenças de 1,5 a 33 vezes maior que a dose efetiva de radiação de TCFC ao comparar com radiografia panorâmica³⁴. Verificaram ainda, controvérsias acerca da quantidade de radiação absorvida pelos vários métodos radiográficos, sendo que estes dependem de fatores como: finalidade do exame, tempo de exposição, dimensão de escaneamento, corrente e tensão do aparelho³³⁻³⁵.

Consideradas as limitações conhecidas dos exames radiográficos convencionais, a carência de estudos e a capacidade de diagnóstico tridimensional da TCFC, o objetivo do presente trabalho foi determinar a frequência de RRA decorrente do tratamento ortodôntico, detectada por meio de tomografia computadorizada de feixe cônico.

2. MATERIAL E MÉTODO

Cálculo da amostra

Para delineamento da amostragem deste estudo, empregou-se a fórmula: $N = \frac{z^2 \cdot S^2}{e^2}$, onde “z” significa intervalo de confiança, “S” desvio padrão e “e” erro absoluto. O tamanho da amostra foi definido com base nos dados do estudo realizado por Lund *et al.* (2008)¹⁴.

O cálculo amostral indicou a necessidade de uma amostra de aproximadamente 18 ($N = 17,64$) pacientes para estimar o valor do comprimento radicular médio, com 95% de confiança, erro máximo de 0,35 mm e um desvio padrão de 0,75 mm. Nesse estudo optou-se por uma amostra de 30 pacientes, conseqüentemente menor margem de erro e maior confiabilidade dos resultados.

Seleção da amostra

Foram avaliadas imagens tomográficas de 1256 raízes dentárias de 30 pacientes que se submeteram ao tratamento ortodôntico em clínica privada (Goiânia, Goiás, Brasil). A idade média dos pacientes foi de 13 anos no início do tratamento ortodôntico (11 a 16 anos). Os critérios de inclusão envolveram imagens tomográficas de pacientes saudáveis, dentadura permanente, má oclusão de Classe I de Angle³⁶, presença de apinhamento, ausência de cárie e periodontite. Foi excluído do estudo paciente que, fazia uso contínuo de medicação, que foi submetido previamente a

tratamento ortodôntico, dentes com relato de lesão dental traumática, com restaurações metálicas e com bruxismo, e terceiros molares. O estudo foi aprovado pelo Comitê de Ética em Pesquisa Local (Universidade Federal de Goiás, Brasil, Processo nº 235/2010).

Método de obtenção da imagem

As imagens de TCFC foram obtidas em clínica radiológica privada (Centro Integrado de Radiologia Odontológica - CIRO, Goiânia, Goiás, Brasil) com o tomógrafo i-CAT (*Imaging Sciences International*, Hatfield, PA, EUA) antes e depois da movimentação ortodôntica para efeito de diagnóstico e plano de tratamento. Os volumes foram reconstruídos com 0,25 mm de voxel isométrico, tensão de tubo de 120 kVp e corrente do tubo de 3,8 mA. O tempo de exposição foi de 40 segundos (dimensão de escaneamento de 13 cm), escala de cinza (14 *bits*), distancia focal: 0,5 mm e aquisição de imagem com rotação única de 360°. As imagens foram analisadas com o *software* Xoran versão 3.1.62 (*Xoran Technologies*, Ann Arbor, MI, EUA), próprio do tomógrafo i-CAT em um computador com sistema operacional *Microsoft Windows® XP Professional* (*Microsoft Corporation*, Redmond, WA, EUA), com processador Intel Core® 2 Duo 1,86 Ghz-6300 (*Intel Corporation*, EUA), placa de vídeo NVIDIA GeForce 6200 turbo cache (*NVIDIA Corporation*, EUA) e monitor EIZO - S2000 FlexScan, resolução de 1600 x 1200 pixels.

Técnica ortodôntica

O tratamento ortodôntico foi desenvolvido com aparelhos fixos com base na técnica de arco reto (*Straightwire*), com prescrição de Roth³⁷. Foi utilizada a sequência de fios redondos de níquel-titânio (0,012”, 0,014”, 0,018”), fio retangular de níquel-titânio (0,016” x 0,022”) e fio de aço inoxidável para finalização (0,019” x 0,025”). O tratamento ortodôntico foi desenvolvido entre abril de 2009 a fevereiro de 2011 sem extrações e expansão. Todo o aparelho foi colado em um único atendimento até segundos molares.

Análise das RRA

O método para analisar a RRA dos dentes permanentes por meio de TCFC baseou-se na mensuração do comprimento linear entre os ápices radiculares e incisais/cúspides, realizada por um examinador, especialista em ortodontia com mais de cinco anos de experiência. Uma função específica do *software* do tomógrafo (Xoran versão 3.1.62 [Xoran *Technologies*, Ann Arbor, MI, EUA]) foi empregada para medir nas imagens os comprimentos dos dentes em milímetros. Os pontos de referência utilizados para obtenção das medidas foram (Figura 1):

AB – Incisal ao ápice radicular de incisivo central e lateral (corte sagital);

CD – Ponta da cúspide ao ápice radicular de canino (corte sagital);

EF – Ponta da cúspide vestibular ao ápice radicular de pré-molar unirradicular (corte sagital);

GH – Ponta da cúspide vestibular ao ápice da raiz vestibular de pré-molar birradicular (corte sagital);

IJ – Ponta da cúspide palatina ao ápice da raiz palatina de pré-molar birradicular (corte sagital);

KL – Ponta da cúspide mesiopalatina ao ápice da raiz palatina de molar superior (corte sagital);

MN – Ponta da cúspide mesiovestibular ao ápice da raiz mesiovestibular de molar superior (corte coronal);

OP – Ponta da cúspide distovestibular ao ápice da raiz distovestibular de molar superior (corte coronal);

QR – Ponta da cúspide mesiovestibular ao ápice da raiz mesial de molar inferior (corte coronal);

ST – Ponta da cúspide distovestibular ao ápice da raiz distal de molar inferior (corte coronal).

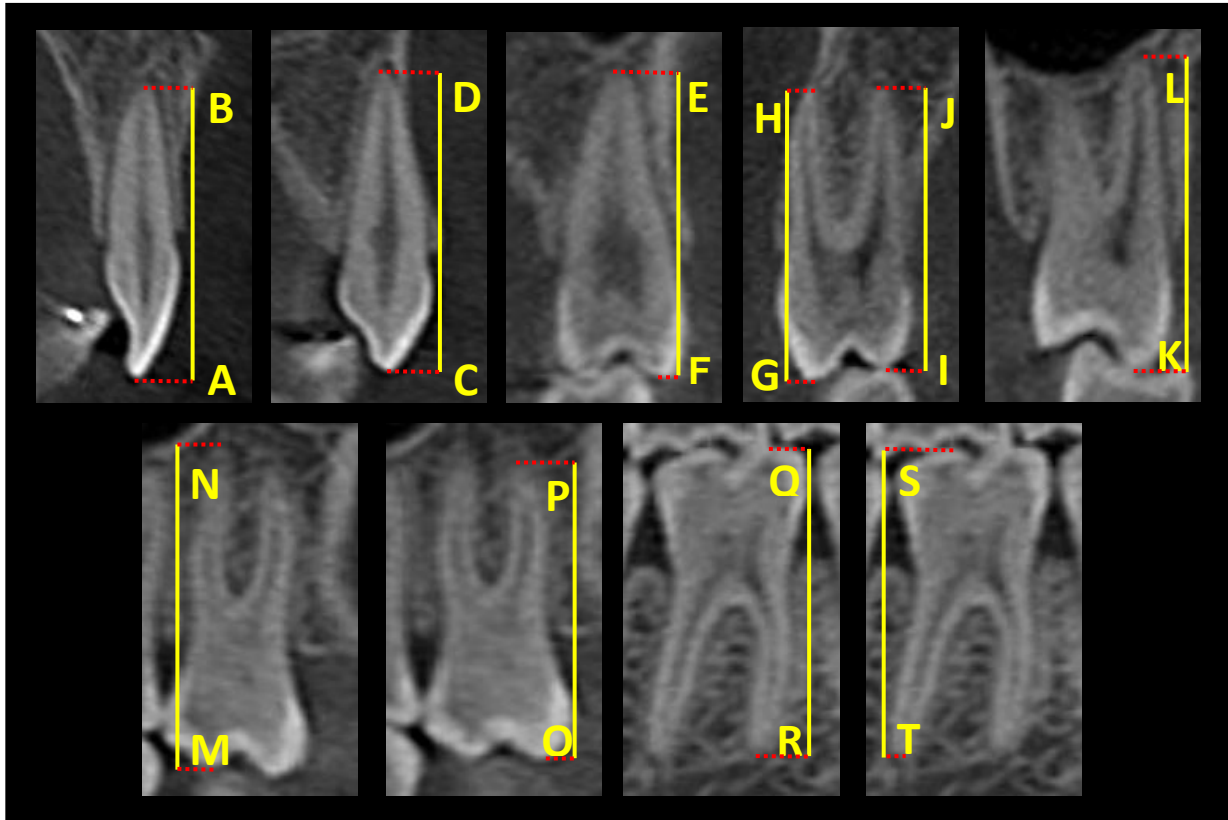


Figura 1 – Pontos de referência para obtenção do comprimento máximo linear.

A determinação do comprimento máximo linear entre ápice radicular e incisal/cúspide foi possível com a reconstrução multiplanar axial com 0,25 mm de voxel isométrico (Figura 2A e D). O movimento do cursor axial na reconstrução multiplanar sagital (Figura 2C e F) ou coronal (Figura 2B e E) permitiu localizar os pontos de referência na reconstrução multiplanar axial (Figura 2A - ápice radicular; Figura 2D - incisal/cúspide). Os pontos de referência foram determinados pela intersecção dos cursores sagital ou coronal com o cursor axial (Figura 2B, C, E e F). As distâncias entre os pontos de referência foram mensuradas na reconstrução multiplanar sagital ou coronal, com 2,75 mm de voxel isométrico, por meio da ferramenta de medição do programa do tomógrafo (*Xoran Technologies*, Ann Arbor, MI, EUA), o que permitiu visualizar os valores em milímetros (Figura 2G, H, I e J). A esse método foi atribuído o nome de Navegação Axial Guiada (NAG), pois a obtenção das medidas foi possível após o movimento do cursor axial nas reconstruções multiplanares sagital ou coronal orientado pela reconstrução multiplanar axial. As mensurações das RRA foram realizadas antes do início do tratamento ortodôntico e, no máximo, três meses após a sua finalização. Os dados foram transcritos para uma tabela do *Microsoft Office Excel®* versão 2007.

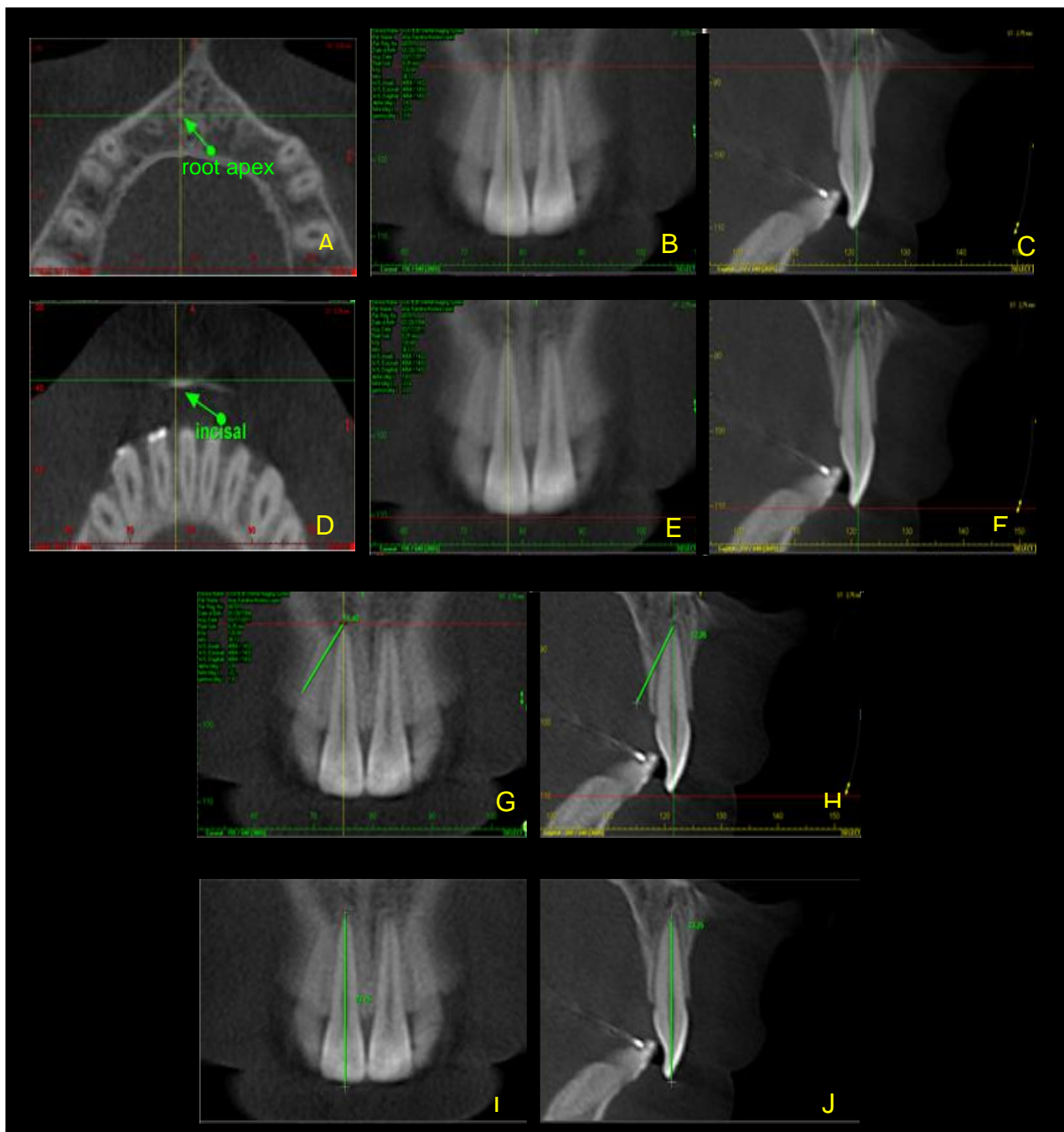


Figura 2 – Reconstrução multiplanar axial com identificação do ápice radicular (A) como ponto de referência. Reconstruções multiplanares coronal (B) e sagital (C) com marcação do ápice radicular na intersecção dos cursores axial, coronal e sagital. Identificação da incisal/cúspide (D) como ponto de referência após movimentação do cursor axial nas reconstruções multiplanares coronal (E) e sagital (F). Traçado realizado com a ferramenta de medição do programa do tomógrafo sobre a linha do cursor sagital (G e I) ou coronal (H e J), a partir dos pontos de referência identificados na reconstrução multiplanar axial (A e D).

Análise estatística

As medidas realizadas antes e depois do tratamento ortodôntico foram apresentadas pela média (\bar{X}) e desvio padrão (DP) para cada raiz dentária. A significância entre as médias (\bar{X}) foi avaliada pelo teste estatístico *t-student* (dados paramétricos) e *Wilcoxon* (dados não-paramétricos). Testou-se a associação entre gênero e RRA por meio do teste *qui-quadrado* e a correlação da idade e RRA por meio do teste de *Pearson*. Todas as análises estatísticas foram realizadas com auxílio do programa SPSS® (versão 19.0; SPSS Inc, Chicago, IL).

Erro do método

Para verificar o erro do método ao realizar as mensurações por meio da NAG, todas as medidas foram repetidas e a fórmula de *Dahlberg*³⁸ ($s = \sqrt{\sum d^2/2n}$) aplicada, na qual “*d*”, representa a diferença entre as medidas duplicadas e “*n*”, representa o número de medidas efetuadas, resultando no valor 0,36 mm. A análise estatística utilizada para avaliar a significância das mensurações realizadas em tempos diferentes foi o teste *t* para amostras independentes, quando os dados apresentavam distribuição normal. Para dados não paramétricos foi aplicado o teste *Mann Whitney*. Ambos os testes avaliaram a diferença estatística entre médias de duas amostras e nenhum resultado apresentou diferença significativa ($p > 0,05$).

3. RESULTADOS

Dos 30 pacientes avaliados 11 eram do gênero masculino e 19 do feminino, com idade média de 13 anos (11 a 16 anos). Cem por cento dos pacientes apresentaram imagens de dentes com RRA. Das 1256 raízes avaliadas, foi detectada RRA em 46%.

Verificou-se uma elevada frequência de RRA para raízes de incisivos centrais superiores (73%), laterais superiores (73%), centrais inferiores (72%), laterais inferiores (70%) e distais de primeiro molar inferior (63%). Verificou-se uma frequência menor de RRA em raízes vestibular do segundo pré-molar superior (17%), distovestibular e palatina de segundo molar superior (18%), e distal de segundo molar inferior (20%) (Tabela 1).

A diferença entre as médias finais e iniciais da medida entre os pontos de referência para incisivos centrais, laterais, caninos, raízes palatinas dos primeiros pré-molares superiores e todas as raízes de primeiros molares foi negativa, ou seja, indicou diminuição no comprimento dentário. A RRA foi estatisticamente significativa ($p < 0,05$) para raízes de incisivos centrais, laterais, primeiros molares superiores (distovestibular) e primeiros molares inferiores (distal e mesial) (Tabela 2).

A diferença entre os gêneros masculino e feminino foi de 1% quando verificado o número percentual de raízes com RRA. Os resultados mostraram que não houve associação entre a frequência de reabsorções e o gênero ($p > 0,05$) (Tabela 3).

A análise da correlação entre a idade e a frequência de RRA não foi estatisticamente significativa ($p > 0,05$), ou seja, o número de reabsorções não variou com a idade quando avaliada a faixa etária dos 11 aos 16 anos (Tabela 4).

Tabela 1. Frequência absoluta (a) e frequência percentual (%) da reabsorção radicular

ARCADA	DENTE	RAÍZES	n	fr (a)	fr (%)
SUPERIOR	INCISIVO CENTRAL SUPERIOR	RU	60	44	73%
	INCISIVO LATERAL SUPERIOR	RU	60	44	73%
	CANINO SUPERIOR	RU	60	31	52%
	PRIMEIRO PRÉ-MOLAR SUPERIOR	RU	22	9	41%
		RV	38	13	34%
		RP	38	18	47%
	SEGUNDO PRÉ-MOLAR SUPERIOR	RU	42	13	31%
		RV	18	3	17%
		RP	18	5	28%
	PRIMEIRO MOLAR SUPERIOR	RMV	60	26	43%
		RDV	60	33	55%
		RP	60	32	53%
	SEGUNDO MOLAR SUPERIOR	RMV	60	14	23%
		RDV	60	11	18%
RP		60	11	18%	
INFERIOR	INCISIVO CENTRAL INFERIOR	RU	60	43	72%
	INCISIVO LATERAL INFERIOR	RU	60	42	70%
	CANINO INFERIOR	RU	60	26	43%
	PRIMEIRO PRÉ-MOLAR INFERIOR	RU	60	28	47%
	SEGUNDO PRÉ-MOLAR INFERIOR	RU	60	28	47%
	PRIMEIRO MOLAR INFERIOR	RM	60	30	50%
		RD	60	38	63%
	SEGUNDO MOLAR INFERIOR	RM	60	18	30%
	RD	60	12	20%	
TOTAL			1256	572	46%

RMV: raiz mesiovestibular, RDV: raiz distoventibular, RU: raiz única, RV: raiz vestibular, RP: raiz palatina, RM: raiz mesial, RD: raiz distal.

Tabela 2. Média (X), desvio padrão (S) e nível de significância (p) das medidas iniciais e finais obtidas por dentes em milímetros

ARCADA	DENTE	RAÍZ	T ₁		T ₂		T ₂ - T ₁	P
			$\bar{X} \pm DP$	$\bar{X} \pm DP$	$\bar{X} \pm DP$	$\bar{X} \pm DP$		
SUPERIOR	INCISIVO CENTRAL SUPERIOR	RU	24,85 ± 1,73	24,39 ± 1,75	-0,46	< 0,001*		
	INCISIVO LATERAL SUPERIOR	RU	23,59 ± 1,85	23,10 ± 1,87	-0,49	< 0,001*		
	CANINO SUPERIOR	RU	27,23 ± 1,84	27,20 ± 1,86	-0,03	0,505		
	PRIMEIRO PRÉ-MOLAR SUPERIOR	RU	21,75 ± 1,99	21,99 ± 1,97	0,24	0,829		
		RV	21,76 ± 1,15	21,79 ± 1,00	0,04	0,919		
		RP	20,61 ± 1,35	20,51 ± 1,25	-0,10	0,343		
	SEGUNDO PRÉ-MOLAR SUPERIOR	RU	21,03 ± 1,79	21,21 ± 1,56	0,18	0,248		
		RV	21,25 ± 1,06	21,50 ± 0,99	0,25	0,04		
		RP	20,65 ± 1,37	20,93 ± 1,27	0,28	0,163		
	PRIMEIRO MOLAR SUPERIOR	RMV	19,98 ± 1,33	19,84 ± 1,35	-0,14	0,077		
		RDV	19,87 ± 1,48	19,55 ± 1,47	-0,32	< 0,001*		
		RP	21,35 ± 1,43	21,18 ± 1,53	-0,17	0,076		
	SEGUNDO MOLAR SUPERIOR	RMV	18,86 ± 1,82	19,61 ± 1,56	0,75	< 0,001		
		RDV	18,64 ± 1,85	19,54 ± 1,66	0,90	< 0,001		
		RP	19,88 ± 1,59	20,80 ± 1,71	0,91	< 0,001		
INFERIOR	INCISIVO CENTRAL INFERIOR	RU	21,61 ± 1,49	21,20 ± 1,51	-0,40	< 0,001*		
	INCISIVO LATERAL INFERIOR	RU	22,84 ± 1,45	22,36 ± 1,44	-0,47	< 0,001*		
	CANINO INFERIOR	RU	25,75 ± 1,97	25,63 ± 2,00	-0,12	0,162		
	PRIMEIRO PRÉ-MOLAR INFERIOR	RU	22,55 ± 1,25	22,58 ± 1,51	0,02	0,414		
	SEGUNDO PRÉ-MOLAR INFERIOR	RU	22,12 ± 1,47	22,28 ± 1,61	0,16	0,522		
	PRIMEIRO MOLAR INFERIOR	RM	21,22 ± 1,20	21,05 ± 1,31	-0,17	0,045*		
		RD	20,76 ± 1,25	20,43 ± 1,26	-0,32	< 0,001*		
	SEGUNDO MOLAR INFERIOR	RM	20,01 ± 1,49	20,44 ± 1,49	0,43	< 0,001		
RD		19,89 ± 1,63	20,49 ± 1,54	0,60	< 0,001			

$\bar{X} \pm DP$: média ± desvio padrão, RMV: raiz mesiovestibular, RDV: raiz distoventibular, RU: raiz única, RV: raiz vestibular, RP: raiz palatina, RM: raiz mesial, RD: raiz distal, T₁: Medida inicial, T₂: Medida final.
* estatisticamente significante.

Tabela 3. Frequência absoluta (a) e frequência percentual (%) da reabsorção radicular por gênero, após a conclusão do tratamento ortodôntico

GÊNERO	Número de raízes com reabsorção		Número de raízes sem reabsorção		<i>p</i>
	fr (a)	fr (%)	fr (a)	fr (%)	
FEMININO	365	46%	427	54%	<i>p</i> > 0,05*
MASCULINO	207	45%	257	55%	
TOTAL	572	46%	684	54%	

* Não significativa

Tabela 4. Frequência absoluta (a) e frequência percentual (%) da reabsorção radicular por idade, após a conclusão do tratamento ortodôntico

IDADE (anos)	Número de raízes com reabsorção		Número de raízes sem reabsorção		<i>p</i>
	fr (a)	fr (%)	fr (a)	fr (%)	
11	55	25%	161	75%	<i>p</i> > 0,05*
12	42	33%	84	67%	
13	202	53%	179	47%	
14	169	46%	198	54%	
15-16	104	63%	62	37%	
TOTAL	572	46%	684	54%	

* Não significativa

4. DISCUSSÃO

Métodos convencionais de exames por imagem em duas dimensões têm mostrado elevada frequência de RRA posterior ao tratamento ortodôntico^{4,5,7,9,10,11,15,17,21,39}. Imagens de TCFC tem possibilitado uma análise precisa do resultado de planos de tratamentos adotados^{8,23-26,30-32,34,40,41}.

No presente estudo, a diferença entre os comprimentos das raízes dentárias antes e depois do tratamento ortodôntico, mensurados por meio da análise tridimensional das imagens radiculares permitiu identificar a frequência de RRA. Foram analisadas imagens de 1256 raízes, por meio de TCFC, e verificou-se RRA em 46%. Esses resultados estão de acordo com estudos prévios, os quais apresentaram prevalência de RRA de 43% a 51%^{8,17}. Todavia, frequências superiores foram encontradas em outras pesquisas^{10,47}. Janson *et al.* (2000)¹⁰ mostraram prevalência de 97,75% de RRA, posterior à movimentação ortodôntica, em raízes de incisivos superiores e inferiores, por meio de radiografias periapicais. Preoteasa *et al.* (2009)⁴⁷ analisaram RRA em radiografias panorâmicas de 50 pacientes e verificaram uma prevalência de 96%.

A diferença entre os resultados pode ser atribuída ao uso de exames radiográficos bidimensionais, os quais podem superestimar ou subestimar a quantidade da perda da estrutura radicular^{5,7,8,11,22-25}. Alguns estudos verificaram a acurácia da radiografia periapical comparado à TCFC na detecção

de reabsorção radicular e observaram que o método tridimensional foi mais efetivo e confiável^{24-26,44}.

Para se determinar variações de mensurações intraexaminador, no presente estudo, as medidas dos dentes foram obtidas duas vezes com intervalos de duas semanas, pelo mesmo examinador, o que não demonstrou diferenças significantes e revelou elevado nível de reprodutibilidade. Lund *et al.* (2010)²⁶ determinaram a acurácia e precisão da TCFC na mensuração do comprimento radicular e da crista óssea alveolar durante o tratamento ortodôntico, e verificaram que este exame apresenta elevada reprodutibilidade.

Uma ferramenta específica do *software* do tomógrafo, que oferece valores em milímetros, foi empregada para as mensurações no presente estudo, com o intuito de se obter uma medida linear precisa. Considerou-se as coroas dentárias sem restaurações metálicas e fraturas, o que permitiu melhor visualização das imagens e ausência de artefatos. Um recurso de elevado valor que o *software* utilizado oferece é a estratégia de navegação axial guiada (NAG) pela imagem em todos os planos, o que minimiza limitações verificadas nos exames convencionais bidimensionais, como padronização de técnica radiográfica e sobreposição de estruturas anatômicas nas imagens^{26,41,42,45,46}.

Linge *et al.* (1983)³⁹ descreveram um método para quantificar a reabsorção radicular em que as medidas eram realizadas em radiografias periapicais pré e pós-tratamento. Os pontos de referências usados pelos autores incluíam a distância entre a junção cimentoesmalte e o ápice radicular, sendo que a correção da diferença da magnificação da técnica radiográfica foi realizada com base na razão entre o comprimento da coroa obtido

radiograficamente antes e depois do tratamento. Por esse método a quantificação da reabsorção radicular era tecnicamente complexa. As mudanças no comprimento dentário representavam um sério fator limitante em função da magnificação da técnica radiográfica, dificuldade em localizar a junção cimentoesmalte e variação do ângulo de incidência do feixe de raios X.

Outros métodos para determinar a reabsorção radicular foram descritos na literatura com emprego de exames por imagens bidimensionais e tridimensionais^{4,32}. Levander & Malmgren (1988)⁴ sugeriram uma análise das reabsorções radiculares baseada em escores qualitativos obtidos por meio de exames bidimensionais. Estrela *et al.* (2009)³² utilizaram o *software* do i-CAT em exames por imagens tridimensionais e sugeriram um método quantitativo para avaliar reabsorção radicular inflamatória levando-se em consideração o terço, a superfície e a extensão da reabsorção radicular. No presente estudo, a aquisição de imagens por meio de TCFC, a estratégia de NAG e o uso da ferramenta de medição do *software* do tomógrafo, permitiram a determinação precisa da incisal/cúspide ao ápice radicular, eliminando os fatores limitantes de exames radiográficos bidimensionais.

Verificou-se maior frequência de RRA em raízes de incisivo central superior (73%), lateral superior (73%), central inferior (72%), lateral inferior (70%) e raiz distal de primeiro molar inferior (63%). Estudos relataram que a RRA ocorre com maior frequência em incisivos depois do tratamento ortodôntico, variando de 47% a 95%^{7,8,17,47}. Devido as limitações dos exames radiográficos bidimensionais^{8,22,23,33,44} poucos estudos mostraram a frequência de RRA em raízes de diferentes grupos de dentes, principalmente em

molares^{7,8,9}. Beck *et al.* (1994)⁹ avaliaram vários tipos de movimentos ortodônticos em molares de animais e verificaram notável diminuição do comprimento da raiz mesial de primeiro molar superior e distal de primeiro molar inferior. Os resultados da frequência de RRA em raízes de molares no presente estudo apresentam-se superiores aos de Freitas *et al.* (2011)⁸ que, com o uso de TCFC, observaram 48% e 42% de RRA em primeiro molar superior e inferior, respectivamente. Apajalajti *et al.* (2007)⁷ demonstraram em radiografia panorâmica baixa frequência de reabsorção, 7% e 10% em molares superiores e inferiores, respectivamente.

Estudos de prevalência têm sido realizados com amostras heterogêneas quanto ao tipo de má-oclusão, com aplicação de diversas técnicas ortodônticas e com uso de diferentes aparelhos^{7,8,10,17}. Os pacientes selecionados para o presente estudo apresentavam má-oclusão de classe I de Angle com apinhamento de baixa severidade, idade média de 13 anos e foram tratados com aparelho fixo, em um tempo médio de 22 meses. A amostra foi convenientemente padronizada para diminuir ao máximo os fatores que influenciam na prevalência da RRA como técnica ortodôntica, o tipo de aparelho, o tempo de tratamento, a direção do movimento, a magnitude e o tipo de força aplicada^{6,7,9,10-16}.

O aumento da idade e a RRA não tem evidenciado associação, quando avaliada a faixa etária de 11 a 16 anos. Resultados estes concordantes com de Harris *et al.* (2001)¹¹ que reportaram não haver correlação entre idade e RRA, e contrários aos de Preoteasa *et al.* (2009)⁴⁷ que verificaram que a prevalência de

RRA pode ser influenciada pela idade, sendo mais elevada em pacientes com idade maior.

O presente estudo demonstrou que não houve diferença significativa entre gêneros masculino e feminino quanto à frequência de RRA. Este resultado está de acordo com estudos prévios^{6,7,9,15}. Por outro lado, Preoteasa *et al.* (2009)⁵ analisaram fatores de riscos morfológicos para RRA em 50 pacientes, por meio de radiografia panorâmica, e verificaram maior frequência no gênero masculino, enquanto Levander & Malmgren (1988)⁴ observaram maior frequência de RRA no gênero feminino, durante tratamento ortodôntico, em 390 incisivos superiores, por meio de radiografias periapicais.

A relação entre tratamento ortodôntico e reabsorção radicular tem sido amplamente estudada, contudo, as diferentes técnicas de tratamento utilizadas, os variados critérios de avaliação radiográfica aplicados e os diversos métodos de diagnóstico por imagem empregados^{4,5,10,11,15,16,17,21-23} tem dificultado a comparação de resultados.

Apesar dos exames tridimensionais permitirem a análise das RRA com maior precisão e sem sobreposição^{24,25,31,32}, outros estudos são necessários para justificar o uso da TCFC como rotina no plano de tratamento ortodôntico. A indicação do exame de TCFC deve ser avaliada cuidadosamente, considerando-se a relação risco/benefício.

5. CONCLUSÃO

A RRA foi detectada em 46% das raízes de dentes submetidos a tratamento ortodôntico, por meio de TCFC. As raízes dentárias mais afetadas foram raízes de incisivos centrais superiores, laterais superiores, centrais inferiores, laterais inferiores e distais de primeiro molar inferior.

6. REFERÊNCIAS

1. Fuss Z, Tsesis, Lin S. Root resorption-diagnosis, classification and treatment choices based on stimulation factors. *Dent Traumatol* 2003;19:175-82.
2. Ne RF, Witherspoon DE, Gutmann JL. Tooth resorption. *Quintessence Int* 1999;30:9-25.
3. Gunraj M. Dental root resorption. *Oral Surg Oral Med Oral Pathol Oral Radiol Endod* 1999;88:647-53.
4. Levander E, Malmgren O. Evaluation of the risk of root resorption during orthodontic treatment: a study of upper incisors. *Eur J Orthod* 1988;10:30-8.
5. Sameshima GT, Asgarifar KO. Assessment of root resorption and root shape: periapical vs panoramic films. *Angle Orthod* 2001;71:185-9.
6. Linge L, Linge BO. Patient characteristics and treatment variables associated with apical root resorption during orthodontic treatment. *Am J Orthod Dentofacial Orthop* 1991;99:35-43.
7. Apajalahti S, Peltola JS. Apical root resorption after orthodontic treatment — a retrospective study. *Eur J Orthod* 2007;29:408-12.
8. Freitas JC, Alencar AHG, Estrela C. Long-term Evaluation of Apical Root Resorption after Orthodontic Treatment Using Periapical Radiography and Cone Beam Computed Tomography. *Dent Press J Orthod* 2011 (in press).

9. Beck BW, Harris EF. Apical root resorption in orthodontically treated subjects: analysis of edgewise and light wire mechanics. *Am J Orthod Dentofacial Orthop* 1994;105:350-61.
10. Janson GRP, Canto GLC, Martins DR, Henriques JFC, Freitas MR. A radiographic comparison of apical root resorption after orthodontic treatment with 3 different fixed appliance techniques. *Am J Orthod Dentofacial Orthop* 2000;118:262-73
11. Harris EF, Boggan BW, Wheeler DA. Apical root resorption in patients treated with comprehensive orthodontics. *J Tenn Dent Assoc* 2001;81:30-3.
12. Harris DA, Jones AS, Darendeliler MA. Physical properties of root cementum: part 8. volumetric analysis of root resorption craters after application of controlled intrusive light and heavy orthodontic forces: a microcomputed tomography scan study. *Am J Orthod Dentofacial Orthop* 2006;130:639-47.
13. Ballard DJ, Jones AS, Petocz P, Darendeliler MA. Physical properties of root cementum: part 11. continuous vs intermittent controlled orthodontic forces on root resorption. A microcomputed-tomography study. *Am J Orthod Dentofacial Orthop* 2009;136:8-9.
14. Barbagallo IJ, Jones AS, Petocz P, Darendeliler MA. Physical properties of root cementum: part 10. Comparison of the effects of invisible removable thermoplastic appliances with light and heavy orthodontic forces on premolar cementum. A microcomputed-tomography study. *Am J Orthod Dentofacial Orthop* 2008;133:218-27.

15. Blake M, Woodside DG, Pharoah MJ. A radiographic comparison of apical root resorption after orthodontic treatment with the edgewise and speed appliances. *Am J Orthod Dentofacial Orthop* 1995;108:76-84.
16. Segal GR, Schiffman PH, Tuncay OC. Meta analysis of the treatment-related factors of apical root resorption. *Orthod Craniofac Res* 2004;7:71-8.
17. Malmgren O, Goldson I, Hill C, Orwin A, Petrini I, Lundberg M. Root resorption after orthodontic treatment of traumatized teeth. *Am J Orthod* 1982;82:478-91.
18. Weltman B, Vig KWL, Fields HW, Shanker S, Kaizar EE. Root resorption associated with orthodontic tooth movement: A systematic review. *Am J Orthod Dentofacial Orthop* 2010;137:462-76.
19. Sameshima GT, Sinclair PM. Predicting and preventing root resorption: part II. Treatment factors. *Am J Orthod Dentofacial Orthop* 2001;119:511-5.
20. Sharpe W, Reed B, Subtelny JD, Polson A. Orthodontic relapse, apical root resorption, and crestal alveolar bone levels. *Am J Orthod Dentofacial Orthop* 1987;91:252-8.
21. Levander E, Malmgren O, Stenback K. Apical root resorption during orthodontic treatment of patients with multiple aplasia: a study of maxillary incisors. *Eur J Orthod* 1998B;20:427-34.
22. Dudic A, Giannopoulou C, Martinez M, Montet X, Kiliaridis S. Diagnostic accuracy of digitized periapical radiographs validated against micro-

- computed tomography scanning in evaluating orthodontically induced apical root resorption. *Eur J Oral Sci* 2008;116:467-72.
23. Dudic A, Giannopoulou C, Leuzinger M, Kiliaridis S. Detection of apical root resorption after orthodontic treatment by using panoramic radiography and cone-beam computed tomography of super-high resolution. *Am J Orthod Dentofacial Orthop* 2009;135:434-7.
24. Patel S, Dawood A, Wilson R, Horner K, Mannocci F. The detection and management of root resorption lesions using intraoral radiography and cone beam computed tomography – an in vivo investigation. *Int Endod J* 2009;42:831-8.
25. Durack C, Patel S, Davies J, Wilson R, Mannocci F. Diagnostic accuracy of small volume cone beam computed tomography and intraoral periapical radiography for the detection of simulated external inflammatory root resorption. *Int Endod J* 2011;44:136-47.
26. Lund H, Gröndahl K, Gröndahl H. Cone beam computed tomography for assessment of root length and marginal bone level during orthodontic treatment. *Angle Orthod* 2010;80:466-73.
27. Hounsfield GN. Computerized transverse axial scanning (tomography). 1. Description of system. *Br J Radiol* 1973;46:1016-22.
28. Kau CH, Richmond S, Palomo JM, Hans MG. Three-dimensional cone beam computerized tomography in orthodontics. *J Orthod* 2005;32:282-93.

29. Mozzo P, Procacci C, Tacconi A, Martini PT, Andreis IA. A new volumetric CT machine for dental imaging based on the cone-beam technique: preliminary results. *Eur Radiol* 1998;8:1558-64.
30. Arai Y, Tammisalo E, Hashimoto K, Shinoda K. Development of a compact computed apparatus for dental use. *Dentomaxillfac Radiol* 1999;28:245-8.
31. Cattaneo PM, Melsen B. The use of cone-beam computed tomography in an orthodontic department in between research and daily clinic. *World J Orthod* 2008;9:269-82.
32. Estrela C, Bueno MR, Alencar AHG, *et al.* Method to evaluate inflammatory root resorption by using cone beam computed tomography. *J Endod* 2009;35:1491-97.
33. Silva MAG, Wolf U, Heinicke F, Bumann A, Visser H, Hirschf E. Cone-beam computed tomography for routine orthodontic treatment planning: A radiation dose evaluation. *Am J Orthod Dentofacial Orthop* 2008;133:640.e1-640.e5.
34. Dreiseidler T, Mischkowski RA, Neugebauer J, Ritter L, Zöller JE. Comparison of Cone-Beam Imaging with Orthopantomography and Computerized Tomography for Assessment in Presurgical Implant Dentistry. *Int J Oral Maxillofac Implants* 2009;24:216-25.
35. Brook SL. CBCT Dosimetry: Orthodontic Considerations. *Semin Orthod* 2009;15:14-8
36. Angle EH. Classification of malocclusion. *Dent Cosmos* 1899;41:248-64,350-7.

37. Roth RH. Treatment mechanics for the straight wire appliance. in: Graber TM, Swain BF. Orthodontics: currents principles and techniques. St. Louis: C.V. Mosby 1985:665-716.
38. Dahlberg G. Statistical methods for medical and biological students. New York, NY: Interscience Publications 1940:122-32.
39. Linge BO, Linge I. Apical root resorption in upper anterior teeth. Eur J Orthod 1983;5:173-83.
40. Estrela C, Bueno MR, Azevedo BC, Azevedo JR, Pécora JD. A new periapical index based on cone beam computed tomography. J Endod 2008;34:1325-31.
41. Bender IB. Factors influencing the radiographic appearance of bone lesions. J Endod 1982;8:161-70.
42. Bueno MR, Estrela C, Figueiredo JAP, Azevedo BC. Map-reading strategy to diagnose root perforations near metallic intracanal posts by using cone beam computed tomography. J Endod 2011;37:85-90.
43. Maret D, Molinier F, Braga J *et al.* Accuracy of 3D reconstructions based on cone beam computed tomography. J Dent Res 2010;89:1465-9.
44. Estrela C, Bueno MR, Leles CR, Azevedo B, Azevedo JR. Accuracy of cone beam computed tomography and panoramic and periapical radiography for detection of apical periodontitis. J Endod 2008;34:273-9.
45. Gribel BF, Gribel MN, Frazão DC, McNamara JA Jr, Manzi FR. Accuracy and reliability of craniometric measurements on lateral cephalometry and 3D measurements on CBCT scans. Angle Orthod 2011;81:26-35.

46. Estrela C, Valladares-Neto J, Bueno MR, Guedes OA, Porto OCL, Pécora JD. Linear measurements of human permanent dental development stages using Cone-Beam Computed Tomography: A preliminary study. *Dent Press J Orthod* 2010;15:44-78.
47. Preoteasa CT, Ionescu E, Preoteasa E, Comes CA, Buzea MC, Grămescu A. Orthodontically induced root resorption correlated with morphological characteristics. *Rom J Morphol Embryol* 2009;50:257-62.
48. Newman WG. Possible etiologic factors in external root resorption. *Am J Orthod* 1975;67:522-39.

7. PUBLICAÇÃO

Artigo:

Reabsorção radicular apical em decorrência do tratamento ortodôntico detectada por meio de tomografia computadorizada de feixe cônico

Autores:

Iury Oliveira CASTRO, DDS, MSc

Ana Helena Gonçalves de ALENCAR, DDS, MSc, PhD

José VALLADARES-NETO, DDS, MSc

Carlos ESTRELA, DDS, MSc, PhD

Revista:

American Journal of Orthodontics and Dentofacial Orthopedics

**Apical root resorption due to orthodontic treatment detected by cone
beam computed tomography**

IURY OLIVEIRA CASTRO, DDS

Graduate Student (Master's Degree), School of Dentistry, Federal University of Goiás, Goiânia, GO, Brazil;

ANA HELENA GONÇALVES DE ALENCAR, DDS, MSc, PhD

Professor of Endodontics, Department of Oral Science, Federal University of Goiás, Goiânia, GO, Brazil;

JOSÉ VALLADARES NETO, DDS, MSc

Assistant Professor of Orthodontics, School of Dentistry, Federal University of Goiás, Goiânia, GO, Brazil;

CARLOS ESTRELA, DDS, MSc, PhD

Chairman and Professor of Endodontics, School of Dentistry, Federal University of Goiás, Goiânia, GO, Brazil;

Correspondence and offprint requests to:

Professor Carlos ESTRELA

Federal University of Goiás, Department of Stomatologic Sciences

Praça Universitária s/n, Setor Universitário

CEP 74605-220, Goiânia, GO, Brazil.

E-mail address: estrela3@terra.com.br

Apical root resorption due to orthodontic treatment detected by cone beam computed tomography

Abstract

The use of periapical and panoramic radiographs to evaluate apical root resorption (ARR) after orthodontic treatment is limited by the characteristics of conventional radiography. This study determined the frequency of ARR using cone beam computed tomography (CBCT) in a sample of 1256 roots of 30 patients. All patients had Class I malocclusion with crowding. Orthodontic treatment followed the Roth prescription. CBCT images were obtained before and after orthodontic treatment, and ARR was determined using axial guided navigation of CBCT images. Of the 30 patients evaluated, 11 were boys and their mean age was 13 years (11 to 16 years). All patients had ARR. There was no statistically significant association between resorption frequency, sex and age. ARR was detected using CBCT in 46% of all roots that underwent orthodontic treatment. The roots with the highest frequencies were of those of maxillary central incisors, maxillary lateral incisors, mandibular central incisors, mandibular lateral incisors and distal roots of mandibular first molar.

Keywords: Cone beam computed tomography, diagnostic imaging, root resorption, orthodontic treatment

Introduction

Apical root resorption (ARR), a dental change inherent to orthodontic treatment, is characterized by loss of the superficial layer of cells that protect the roots, the action of clastic cells and hyalinization¹⁻³. The prevalence is high and depends on different factors, such as root shape, tooth groups and measurement techniques⁴⁻⁸.

Some of the risk factors of orthodontic treatment are time, movement direction, orthodontic technique, type of brackets, and type and magnitude of the force applied^{6,7,9-16}.

Different aspects of tooth resorption have been studied using conventional radiographs: prevalence, etiology, classification and pathologic mechanisms^{1-3,5,7,8,16-18}. Several orthodontic studies used conventional radiographs to determine ARR frequency^{4,5,10,11,17,19-21}. However, conventional radiographs may underestimate or overestimate the amount of root structure loss^{4,5,7,8,10,11,15,17,21-25}.

Orthodontic treatment plans routinely include panoramic radiography as a diagnostic tool. Panoramic radiographs overestimate ARR by 20% when compared with periapical radiographs⁵, but may also underestimate root resorption when compared with microtomography²². ARR is a three-dimensional change that may affect the whole root surface. Therefore, careful investigations should obtain accurate data about ARR frequency and location^{12-14,24,26}.

A significant scientific revolution occurred with the advent of computed tomography (CT),²⁷ but this imaging modality was rarely used in dentistry because of several factors, such as cost, amount of radiation and scanner size²⁸. After scientific and technological improvements in this area, cone beam computed tomography (CBCT) was introduced to more specific areas of dentistry^{29,30}.

CBCT scans provide more accurate three-dimensional images of teeth than radiographs^{24,25,31,32}. Dudic *et al.* (2009)²³ found that panoramic radiographs, when compared with CBCT, underestimate ARR as a result of

orthodontic tooth movement. Freitas *et al.* (2011)⁸ analyzed ARR after orthodontic treatment and found that periapical radiographs overestimated ARR in posterior teeth when compared with CBCT.

This modality of examination should be carefully used, particularly because of its radiation doses. Silva *et al.* (2008)³³ compared radiation of conventional panoramic radiographs, CBCT and multi-slice CT cephalometric radiographs. The effective dose of CBCT is five to six times greater than that of panoramic radiographs and about seven to eight times smaller than that of multi-slice CT. The effective dose of CBCT may be 1.5 to 33 times higher than that of panoramic radiographs³⁴. The amount of radiation absorbed when different radiographic methods are used has not been clearly defined and depends on the purpose of the radiographic examination, exposure time, scan size, and scanner current and voltage³³⁻³⁵.

Conventional radiographs have several limitations, and few studies have evaluated the diagnostic value of three-dimensional imaging methods. Therefore, this study used CBCT to determine the frequency of ARR resulting from orthodontic treatment.

Material and Methods

Sample calculation

For the sampling design of this study, we used the Dahlberg formula:

$N = \frac{z^2 \cdot S^2}{e^2}$, where z is the confidence interval, S , the standard deviation, and e , absolute error. Sample size was determined based on data reported in a study by Lund *et al.* (2008)¹⁴.

According to sample size calculations, 18 ($N = 17.64$) patients were needed to estimate mean root length at 95% confidence and with a maximum error of 0.35 mm and a standard deviation of 0.75 mm. In this study, we enrolled 30 patients to ensure a smaller margin of error and higher result reliability.

Sample selection

CBCT was used to evaluate 1256 roots of 30 patients that received orthodontic treatment in private clinics (Goiânia, Goiás, Brazil) from April 2009 to February 2011. Mean patient age was 13 years at the beginning of orthodontic treatment (11 to 16 years). Inclusion criteria were: healthy patient with Angle's Class I malocclusion³⁶, permanent dentition, crowding, absence of caries and periodontitis. Exclusion criteria were: use of continuous medication; previous orthodontic treatment; bruxism; previous traumatic dental injuries; metal restorations; and third molars. The study was approved by the local Research Ethics Committee (Federal University of Goiás, Brazil, #235/2010).

Imaging

CBCT images were obtained using an i-CAT Cone-Beam tomography unit (Imaging Sciences International, Hatfield, PA, USA) before and after orthodontic treatment for diagnosis and treatment plan. Volumes were reconstructed using 0.25 mm isometric voxel; tube voltage was 120 kVp, and current, 3.8 mA; exposure time was 40 seconds (field of view: 13 cm). Other parameters: gray scale (14 bit); 0.5 mm focal distance; and image acquisition with single 360° rotation. Images were examined using the Xoran 3.1.62 software (Xoran Technologies, Ann Arbor, MI, USA) in a workstation with Microsoft Windows XP™ professional SP-2 (Microsoft Corp, Redmond, WA, USA), Intel Core™ 2 Duo- 6300 1.86 GHz processor (Intel Corporation, USA), NVIDIA GeForce 6200 turbo cache graphics card (NVIDIA Corporation, USA) and Monitor EIZO - Flexscan S2000, at a resolution of 1600x1200 pixels (EIZO NANA Corporation, Hakusan, Japan).

Orthodontic technique

Orthodontic treatments used fixed appliances and the straight wire technique (Roth prescription). The sequence of wires was .012", .014", .018", .016" x .022" nickel-titanium and .019" x .025" stainless steel wire. Treatments lasted from April 2009 to February 2011, and the patients did not undergo

extractions or palatal expansion. Brackets up to the second molars were bonded in one session.

ARR Analysis

To analyze ARR in permanent teeth using CBCT, linear length between the root apex and incisal edges and cusps was measured by one examiner, a specialist in orthodontics. A specific function of the CT software was used to measure the length of the teeth images in millimeters. The reference points for the measurements were (Fig 1): AB - from incisal edge to apex of the central and lateral incisors (sagittal section); CD - from cusp tip to apex of canines (sagittal section); EF - from buccal cusp tip to apex of single-rooted premolar (sagittal section); GH - from buccal cusp tip to apex of buccal root of two-rooted premolar (sagittal section); IJ - from lingual cusp tip to apex of the lingual root of two-rooted premolar (sagittal section); KL - from mesiolingual cusp tip to apex of lingual root of molar (sagittal section); MN - from mesiobuccal cusp tip to apex of mesiobuccal root of molar (coronal section); OP - from distovestibular cusp tip to the apex of distovestibular root of molar (coronal section); QR - from mesiobuccal cusp tip to apex of mesial root of molar (coronal section); ST - from distovestibular cusp tip to apex of distal root of molar (coronal section).

Maximum linear length between cusps and root apex was measured using axial multiplanar reconstruction at 0.25 mm isometric voxel (Fig 2A and D). The axial movement of the cursor on sagittal (Fig 2C and F) or coronal (Fig 2B and E) multiplanar reconstruction defined reference points (Fig 2A - root apex, Fig 2D – incisal edge/cusp). The reference points were at the intersection of the sagittal or coronal cursor with the axial cursor (Fig 2B, C, E and F). The distances between the reference points were measured in the sagittal or coronal multiplanar reconstruction at 2.75 mm isometric voxel using the CT software (Xoran Technologies, Ann Arbor, MI, USA), which provided measurements in millimeters (Fig 2G, H, I and J). This method was named Axial Guided Navigation (AGN) because measurements are made by moving the axial cursor on the sagittal or coronal multiplanar reconstructions guided by the axial

multiplanar reconstruction. ARR was measured before and after orthodontic treatment, and data were recorded using Microsoft Office Excel™ 2007.

Statistical analysis

The measurements before and after orthodontic treatment are presented as mean (\bar{X}) and standard deviation (SD) for each tooth root. The significance between means (\bar{X}) was evaluated using the Student *t* (parametric data) and the Wilcoxon (nonparametric data) tests. The association between sex and ARR was evaluated using a chi-square test, and the correlation of age and ARR, using the Pearson correlation coefficient. All statistical analysis was performed using SPSS® 19.0 (SPSS Inc, Chicago, Ill).

Method error

To check the method error of the axial guided navigation, all measurements were repeated, and Dahlberg³⁸ formula was used ($s = \sqrt{\sum d^2 / 2n}$), in which *d* is the difference between duplicate measurements, and *n* is the number of measurements made. In this study, the result was 0.36 mm. A *t* test for independent samples was used to evaluate the significance of measurements taken at different times when data were normally distributed, and the Mann-Whitney test for nonparametric data. Both tests evaluated the statistical difference between the means of two samples, and no results had any statistically significant difference ($p > 0.05$).

Results

Thirty patients (11 boys) whose mean age was 13 years (11 to 16 years) were examined: all patients had ARR, and 46% of the 1,256 roots had ARR. ARR frequency was high in maxillary central incisors (73%), maxillary lateral incisors (73%), mandibular central incisors (72%), mandibular lateral incisors (70%) and distal roots of mandibular first molars (63%). ARR was less frequent in buccal roots of maxillary second premolars (17%), in distovestibular and

lingual roots of maxillary second molars (18%), and in distal roots of mandibular second molars (20%) (Table 1).

The difference between mean initial and final distances between the points of reference for central and lateral incisors, canines, lingual roots of first premolars and all roots of first molars was negative, which indicated a decrease in tooth length. ARR was statistically significant ($p < 0.05$) in the roots of central and lateral incisors and of maxillary (distovestibular) and mandibular (mesial and distal) first molars (Table 2).

The difference in roots with ARR between sexes was 1%. There was no association between the frequency of resorptions and sex ($p > 0.05$) (Table 3).

The correlation between age and ARR frequency was not statistically significant ($p > 0.05$). The number of resorptions did not change with age for patients 11 to 16 years old (Table 4).

Discussion

The conventional two-dimensional imaging methods show a high frequency of ARR after orthodontic treatment^{4,5,7,9,10,11,15,17,21,39}. However, CBCT images provide a more accurate analysis of treatment results^{8,23-26,30-32,34,40,41}.

In this study, the difference in tooth length before and after orthodontic treatment, measured using three-dimensional images, defined ARR frequency. CBCT was used to analyze the images of 1256 roots, and result showed that 46% had ARR. In some previous studies, ARR prevalence rates ranged from 43% to 51%^{8,17}. Higher frequencies were found in other studies^{10,47}. Janson *et al.* (2000)¹⁰ used periapical radiographs and found an ARR prevalence of 97.75% in roots of maxillary and mandibular incisors after orthodontic movement. Preoteasa *et al.* (2009)⁴⁷ analyzed ARR in panoramic radiographs of 50 patients and found a prevalence of 96%. These differences between results may be attributed to the use of two-dimensional radiographs, which may overestimate or underestimate loss of root structure^{5,7,8,11,22-25}. The accuracy of CBCT and of periapical radiography to detect root resorption was compared,

and results showed that the three-dimensional method was more effective and reliable^{24-26,44}.

To determine interexaminer variations, tooth measurements were repeated by the same examiner at intervals of two weeks. Results did not show any significant differences, and reproducibility was high. Lund *et al.* (2010)²⁶ evaluated the accuracy and precision of CBCT in measuring root length and alveolar bone crest during orthodontic treatment and found that CBCT provides high reproducibility.

In this study, a specific tool of the CT software, which provides values in millimeters, was used to obtain accurate linear measurements. Only crowns without metal restorations or fractures were included in the study to ensure good visualization of the images and to avoid artifacts. This software has a valuable resource, the AGN strategy, which allows navigation of the image on all plans and minimizes limitations that are usual on conventional two-dimensional radiographs, such as lack of standardized radiographic technique and overlapping anatomical structures^{26,41,42,45,46}.

Linge *et al.* (1983)³⁹ described a method to quantify root resorption in which measurements were made on periapical radiographs before and after treatment. Their reference points included the distance from the cemento-enamel junction to the root apex, and the correction of magnification was based on the ratio of crown length obtained radiographically before and after treatment. The measurement of root resorption was technically complex in that method. Changes in tooth length pose a serious limitation because of the magnification of the radiographic technique, the difficulty in locating the cemento-enamel junction and the variation of the angle of beam incidence.

Other methods to determine root resorption using two- and three-dimensional radiography have been described in the literature^{4,32}. Levander & Malmgren (1988)⁴ suggested a method to analyze root resorption based on qualitative scores obtained from two-dimensional images. Estrela *et al.* (2009)³² used the i-CAT software and three-dimensional images and suggested a quantitative method to evaluate inflammatory root resorption according to root

third and surface and the extent of root resorption. In our study, the acquisition of images using CBCT, the axial guided navigation strategy (AGN) and the software measuring tool ensured precise measurements from incisal edge or cusp to the root apex without the limiting factors of two-dimensional radiographs.

A higher ARR frequency was found in the roots of maxillary central incisors (73%), maxillary lateral incisors (73%), mandibular central incisors (72%), mandibular lateral incisors (70%) and distal roots of mandibular first molar (63 %). ARR occurs more frequently in incisors after orthodontic treatment, at rates that range from 47% to 95%.^{7,8,17,47} Because of the limitations of two-dimensional radiographs,^{8,22,23,33,44} few studies have determined ARR frequency in the roots of different tooth groups^{7,8,9}, particularly molars. Beck *et al.* (1994)⁹ evaluated different types of orthodontic movements in molars of animals and found a decrease in length of the mesial root of maxillary first molar and distal root of mandibular first molar.

In our study, the frequency of ARR in molars was higher than the rate reported by Freitas *et al.*, (2011)⁸ who also used CBCT images. They found ARR in 48% and 42% of the maxillary and mandibular first molars. In a study that used panoramic radiography, Apajalahti *et al.* (2007)⁷ showed that the frequency of resorption was low, at 7% and 10% in maxillary and mandibular molars.

Factors such as orthodontic technique, the type of orthodontic appliance, the time of treatment, the direction of movement, the magnitude and type of force applied affect ARR prevalence^{6,7,9,10-16}. Epidemiological studies about prevalence have evaluated heterogeneous samples in terms of type of malocclusion and have used different orthodontic techniques and types of orthodontic appliances^{7,8,10,17}. All patients selected for our study had Class I malocclusion and low severity crowding, and all received treatment with fixed appliances for a mean time of 22 months.

ARR in a group of patients aged 11 to 16 years did not change with age. These results are in agreement with those found by Harris *et al.*, (2001)¹¹ who also found no correlation between age and ARR, but in disagreement with those

reported by Preoteasa *et al.*, (2009)⁴⁷ who found that ARR prevalence was affected by age and was higher among older patients.

There were no significant differences in ARR frequency between sexes, in agreement with previous studies^{6,7,9,15}. In contrast, Preoteasa *et al.* (2009)⁴⁷ analyzed morphological risk factors of ARR in 50 patients using panoramic radiographs and found a higher frequency among boys, whereas Levander & Malmgren (1988)⁴ used periapical radiographs and found a higher ARR frequency among girls during orthodontic treatment of 390 maxillary incisors.

The association of orthodontic treatment and root resorption has been widely studied, but results are difficult to compare because of the differences in treatment techniques, radiographic evaluation criteria and diagnostic imaging methods.^{4,5,10,11,15,16,17,21-23}

Although CBCT provides an accurate assessment of ARR and no overlapping images^{24,25,31,32}, further studies should be conducted to justify its routine use in orthodontic treatment planning. The indication of CBCT imaging studies should be evaluated carefully and after consideration of risks and benefits.

Conclusion

CBCT detected ARR in 46% of the roots of teeth that received orthodontic treatment. The highest ARR frequencies were found in maxillary central incisors, maxillary lateral incisors, mandibular central incisors, mandibular lateral incisors and distal roots of mandibular first molars.

References

1. Fuss Z, Tsesis, Lin S. Root resorption-diagnosis, classification and treatment choices based on stimulation factors. *Dent Traumatol* 2003;19:175-82.
2. Ne RF, Witherspoon DE, Gutmann JL. Tooth resorption. *Quintessence Int* 1999;30:9-25.
3. Gunraj M. Dental root resorption. *Oral Surg Oral Med Oral Pathol Oral Radiol Endod* 1999;88:647-53.
4. Levander E, Malmgren O. Evaluation of the risk of root resorption during orthodontic treatment: a study of upper incisors. *Eur J Orthod* 1988;10:30-8.
5. Sameshima GT, Asgarifar KO. Assessment of root resorption and root shape: periapical vs panoramic films. *Angle Orthod* 2001;71:185-9.
6. Linge L, Linge BO. Patient characteristics and treatment variables associated with apical root resorption during orthodontic treatment. *Am J Orthod Dentofacial Orthop* 1991;99:35-43.
7. Apajalahti S, Peltola JS. Apical root resorption after orthodontic treatment — a retrospective study. *Eur J Orthod* 2007;29:408-12.
8. Freitas JC, Alencar AHG, Estrela C. Long-term Evaluation of Apical Root Resorption after Orthodontic Treatment Using Periapical Radiography and Cone Beam Computed Tomography. *Dent Press J Orthod* 2011 (in press).

9. Beck BW, Harris EF. Apical root resorption in orthodontically treated subjects: analysis of edgewise and light wire mechanics. *Am J Orthod Dentofacial Orthop* 1994;105:350-61.
10. Janson GRP, Canto GLC, Martins DR, Henriques JFC, Freitas MR. A radiographic comparison of apical root resorption after orthodontic treatment with 3 different fixed appliance techniques. *Am J Orthod Dentofacial Orthop* 2000;118:262-73
11. Harris EF, Boggan BW, Wheeler DA. Apical root resorption in patients treated with comprehensive orthodontics. *J Tenn Dent Assoc* 2001;81:30-3.
12. Harris DA, Jones AS, Darendeliler MA. Physical properties of root cementum: part 8. volumetric analysis of root resorption craters after application of controlled intrusive light and heavy orthodontic forces: a microcomputed tomography scan study. *Am J Orthod Dentofacial Orthop* 2006;130:639-47.
13. Ballard DJ, Jones AS, Petocz P, Darendeliler MA. Physical properties of root cementum: part 11. continuous vs intermittent controlled orthodontic forces on root resorption. A microcomputed-tomography study. *Am J Orthod Dentofacial Orthop* 2009;136:8-9.
14. Barbagallo IJ, Jones AS, Petocz P, Darendeliler MA. Physical properties of root cementum: part 10. Comparison of the effects of invisible removable thermoplastic appliances with light and heavy orthodontic forces on premolar cementum. A microcomputed-tomography study. *Am J Orthod Dentofacial Orthop* 2008;133:218-27.

15. Blake M, Woodside DG, Pharoah MJ. A radiographic comparison of apical root resorption after orthodontic treatment with the edgewise and speed appliances. *Am J Orthod Dentofacial Orthop* 1995;108:76-84.
16. Segal GR, Schiffman PH, Tuncay OC. Meta analysis of the treatment-related factors of apical root resorption. *Orthod Craniofac Res* 2004;7:71-8.
17. Malmgren O, Goldson I, Hill C, Orwin A, Petrini I, Lundberg M. Root resorption after orthodontic treatment of traumatized teeth. *Am J Orthod* 1982;82:478-91.
18. Weltman B, Vig KWL, Fields HW, Shanker S, Kaizar EE. Root resorption associated with orthodontic tooth movement: A systematic review. *Am J Orthod Dentofacial Orthop* 2010;137:462-76.
19. Sameshima GT, Sinclair PM. Predicting and preventing root resorption: part II. Treatment factors. *Am J Orthod Dentofacial Orthop* 2001;119:511-5.
20. Sharpe W, Reed B, Subtelny JD, Polson A. Orthodontic relapse, apical root resorption, and crestal alveolar bone levels. *Am J Orthod Dentofacial Orthop* 1987;91:252-8.
21. Levander E, Malmgren O, Stenback K. Apical root resorption during orthodontic treatment of patients with multiple aplasia: a study of maxillary incisors. *Eur J Orthod* 1998B;20:427-34.
22. Dudic A, Giannopoulou C, Martinez M, Montet X, Kiliaridis S. Diagnostic accuracy of digitized periapical radiographs validated against micro-

- computed tomography scanning in evaluating orthodontically induced apical root resorption. *Eur J Oral Sci* 2008;116:467-72.
23. Dudic A, Giannopoulou C, Leuzinger M, Kiliaridis S. Detection of apical root resorption after orthodontic treatment by using panoramic radiography and cone-beam computed tomography of super-high resolution. *Am J Orthod Dentofacial Orthop* 2009;135:434-7.
24. Patel S, Dawood A, Wilson R, Horner K, Mannocci F. The detection and management of root resorption lesions using intraoral radiography and cone beam computed tomography – an in vivo investigation. *Int Endod J* 2009;42:831-8.
25. Durack C, Patel S, Davies J, Wilson R, Mannocci F. Diagnostic accuracy of small volume cone beam computed tomography and intraoral periapical radiography for the detection of simulated external inflammatory root resorption. *Int Endod J* 2011;44:136-47.
26. Lund H, Gröndahl K, Gröndahl H. Cone beam computed tomography for assessment of root length and marginal bone level during orthodontic treatment. *Angle Orthod* 2010;80:466-73.
27. Hounsfield GN. Computerized transverse axial scanning (tomography). 1. Description of system. *Br J Radiol* 1973;46:1016-22.
28. Kau CH, Richmond S, Palomo JM, Hans MG. Three-dimensional cone beam computerized tomography in orthodontics. *J Orthod* 2005;32:282-93.

29. Mozzo P, Procacci C, Tacconi A, Martini PT, Andreis IA. A new volumetric CT machine for dental imaging based on the cone-beam technique: preliminary results. *Eur Radiol* 1998;8:1558-64.
30. Arai Y, Tammisalo E, Hashimoto K, Shinoda K. Development of a compact computed apparatus for dental use. *Dentomaxillfac Radiol* 1999;28:245-8.
31. Cattaneo PM, Melsen B. The use of cone-beam computed tomography in an orthodontic department in between research and daily clinic. *World J Orthod* 2008;9:269-82.
32. Estrela C, Bueno MR, Alencar AHG, *et al.* Method to evaluate inflammatory root resorption by using cone beam computed tomography. *J Endod* 2009;35:1491-97.
33. Silva MAG, Wolf U, Heinicke F, Bumann A, Visser H, Hirschf E. Cone-beam computed tomography for routine orthodontic treatment planning: A radiation dose evaluation. *Am J Orthod Dentofacial Orthop* 2008;133:640.e1-640.e5.
34. Dreiseidler T, Mischkowski RA, Neugebauer J, Ritter L, Zöller JE. Comparison of Cone-Beam Imaging with Orthopantomography and Computerized Tomography for Assessment in Presurgical Implant Dentistry. *Int J Oral Maxillofac Implants* 2009;24:216-25.
35. Brook SL. CBCT Dosimetry: Orthodontic Considerations. *Semin Orthod* 2009;15:14-8
36. Angle EH. Classification of malocclusion. *Dent Cosmos* 1899;41:248-64,350-7.

37. Roth RH. Treatment mechanics for the straight wire appliance. in: Graber TM, Swain BF. Orthodontics: currents principles and techniques. St. Louis: C.V. Mosby 1985:665-716.
38. Dahlberg G. Statistical methods for medical and biological students. New York, NY: Interscience Publications 1940:122-32.
39. Linge BO, Linge I. Apical root resorption in upper anterior teeth. Eur J Orthod 1983;5:173-83.
40. Estrela C, Bueno MR, Azevedo BC, Azevedo JR, Pécora JD. A new periapical index based on cone beam computed tomography. J Endod 2008;34:1325-31.
41. Bender IB. Factors influencing the radiographic appearance of bone lesions. J Endod 1982;8:161-70.
42. Bueno MR, Estrela C, Figueiredo JAP, Azevedo BC. Map-reading strategy to diagnose root perforations near metallic intracanal posts by using cone beam computed tomography. J Endod 2011;37:85-90.
43. Maret D, Molinier F, Braga J *et al.* Accuracy of 3D reconstructions based on cone beam computed tomography. J Dent Res 2010;89:1465-9.
44. Estrela C, Bueno MR, Leles CR, Azevedo B, Azevedo JR. Accuracy of cone beam computed tomography and panoramic and periapical radiography for detection of apical periodontitis. J Endod 2008;34:273-9.
45. Gribel BF, Gribel MN, Frazão DC, McNamara JA Jr, Manzi FR. Accuracy and reliability of craniometric measurements on lateral cephalometry and 3D measurements on CBCT scans. Angle Orthod 2011;81:26-35.

46. Estrela C, Valladares-Neto J, Bueno MR, Guedes OA, Porto OCL, Pécora JD. Linear measurements of human permanent dental development stages using Cone-Beam Computed Tomography: A preliminary study. *Dent Press J Orthod* 2010;15:44-78.
47. Preoteasa CT, Ionescu E, Preoteasa E, Comes CA, Buzea MC, Grămescu A. Orthodontically induced root resorption correlated with morphological characteristics. *Rom J Morphol Embryol* 2009;50:257-62.
48. Newman WG. Possible etiologic factors in external root resorption. *Am J Orthod* 1975;67:522-39.

Table I. Absolute frequency (a) and percentage frequency (%) of apical root resorption

ARCADE	TOOTH	ROOTS	n	fr (a)	fr (%)
MAXILLARY	CENTRAL INCISOR	SR	60	44	73%
	LATERAL INCISOR	SR	60	44	73%
	CANINE	SR	60	31	52%
		SR	22	9	41%
	FIRST PREMOLAR	BR	38	13	34%
		PR	38	18	47%
	SECOND PREMOLAR	SR	42	13	31%
		BR	18	3	17%
		PR	18	5	28%
	FIRST MOLAR	MBR	60	26	43%
		DBR	60	33	55%
		PR	60	32	53%
	SECOND MOLAR	MBR	60	14	23%
		DBR	60	11	18%
		RP	60	11	18%
MANDIBULAR	CENTRAL INCISOR	SR	60	43	72%
	LATERAL INCISOR	SR	60	42	70%
	CANINE	SR	60	26	43%
	FIRST PREMOLAR	SR	60	28	47%
	SECOND PREMOLAR	SR	60	28	47%
	FIRST MOLAR	MR	60	30	50%
		DR	60	38	63%
	SECOND MOLAR	MR	60	18	30%
		DR	60	12	20%
	TOTAL			1256	572

MBR: mesiobuccal root, DBR: distobuccal root, SR: single root, BR: buccal root, PR: palatal root, MR: mesial root DR: distal root.

Table II. Mean (X), standard deviation (S) and level of significance (p) of the initial and final measurements obtained by teeth in millimeters.

ARCADE	TOOTH	ROOT	T ₁		T ₂		T ₁ - T ₂	P
			$\bar{X} \pm SD$	$\bar{X} \pm SD$	$\bar{X} \pm SD$	$\bar{X} \pm SD$		
MAXILLARY	CENTRAL INCISOR	RU	24.85 ± 1.73	24.39 ± 1.75	-0.46	< 0.001*		
	LATERAL INCISOR	RU	23.59 ± 1.85	23.10 ± 1.87	-0.49	< 0.001*		
	CANINE	RU	27.23 ± 1.84	27.20 ± 1.86	-0.03	0.505		
	FIRST PREMOLAR	RU	21.75 ± 1.99	21.99 ± 1.97	0.24	0.829		
		RV	21.76 ± 1.15	21.79 ± 1.00	0.04	0.919		
		RP	20.61 ± 1.35	20.51 ± 1.25	-0.10	0.343		
	SECOND PREMOLAR	RU	21.03 ± 1.79	21.21 ± 1.56	0.18	0.248		
		RV	21.25 ± 1.06	21.50 ± 0.99	0.25	0.04		
		RP	20.65 ± 1.37	20.93 ± 1.27	0.28	0.163		
	FIRST MOLAR	RMV	19.98 ± 1.33	19.84 ± 1.35	-0.14	0.077		
		RDV	19.87 ± 1.48	19.55 ± 1.47	-0.32	< 0.001*		
		RP	21.35 ± 1.43	21.18 ± 1.53	-0.17	0.076		
	SECOND MOLAR	RMV	18.86 ± 1.82	19.61 ± 1.56	0.75	< 0.001		
		RDV	18.64 ± 1.85	19.54 ± 1.66	0.90	< 0.001		
		RP	19.88 ± 1.59	20.80 ± 1.71	0.91	< 0.001		
MANDIBULAR	CENTRAL INCISOR	RU	21.61 ± 1.49	21.20 ± 1.51	-0.40	< 0.001*		
	LATERAL INCISOR	RU	22.84 ± 1.45	22.36 ± 1.44	-0.47	< 0.001*		
	CANINE	RU	25.75 ± 1.97	25.63 ± 2.00	-0.12	0.162		
	FIRST PREMOLAR	RU	22.55 ± 1.25	22.58 ± 1.51	0.02	0.414		
	SECOND PREMOLAR	RU	22.12 ± 1.47	22.28 ± 1.61	0.16	0.522		
	FIRST MOLAR	RM	21.22 ± 1.20	21.05 ± 1.31	-0.17	0.045*		
		RD	20.76 ± 1.25	20.43 ± 1.26	-0.32	< 0.001*		
	SECOND MOLAR	RM	20.01 ± 1.49	20.44 ± 1.49	0.43	< 0.001		
RD		19.89 ± 1.63	20.49 ± 1.54	0.60	< 0.001			

X ± SD: mean ± standard deviation, MBR: mesiobuccal root, DBR: distobuccal root, SR: single root, BR: buccal root, PR: palatal root, MR: mesial root DR: distal root. T₁: Initial measurements, T₂: Final measurements.

** Statistically significant.*

Table III. Absolute frequency (a) and percentage frequency (%) of root resorption by gender

GENDER	Number of roots with resorption		Number of roots without resorption		<i>p</i>
	fr (a)	fr (%)	fr (a)	fr (%)	
FEMALE	365	46%	427	54%	<i>p</i> > 0,05*
MALE	207	45%	257	55%	
TOTAL	572	46%	684	54%	

* Not significant.

Table IV. Absolute frequency (a) and percentage frequency (%) of root resorption by age

AGE	Number of roots with resorption		Number of roots without resorption		<i>p</i>
	fr (a)	fr (%)	fr (a)	fr (%)	
11	55	25%	161	75%	<i>p</i> > 0,05*
12	42	33%	84	67%	
13	202	53%	179	47%	
14	169	46%	198	54%	
15-16	104	63%	62	37%	
TOTAL	572	46%	684	54%	

* Not significant

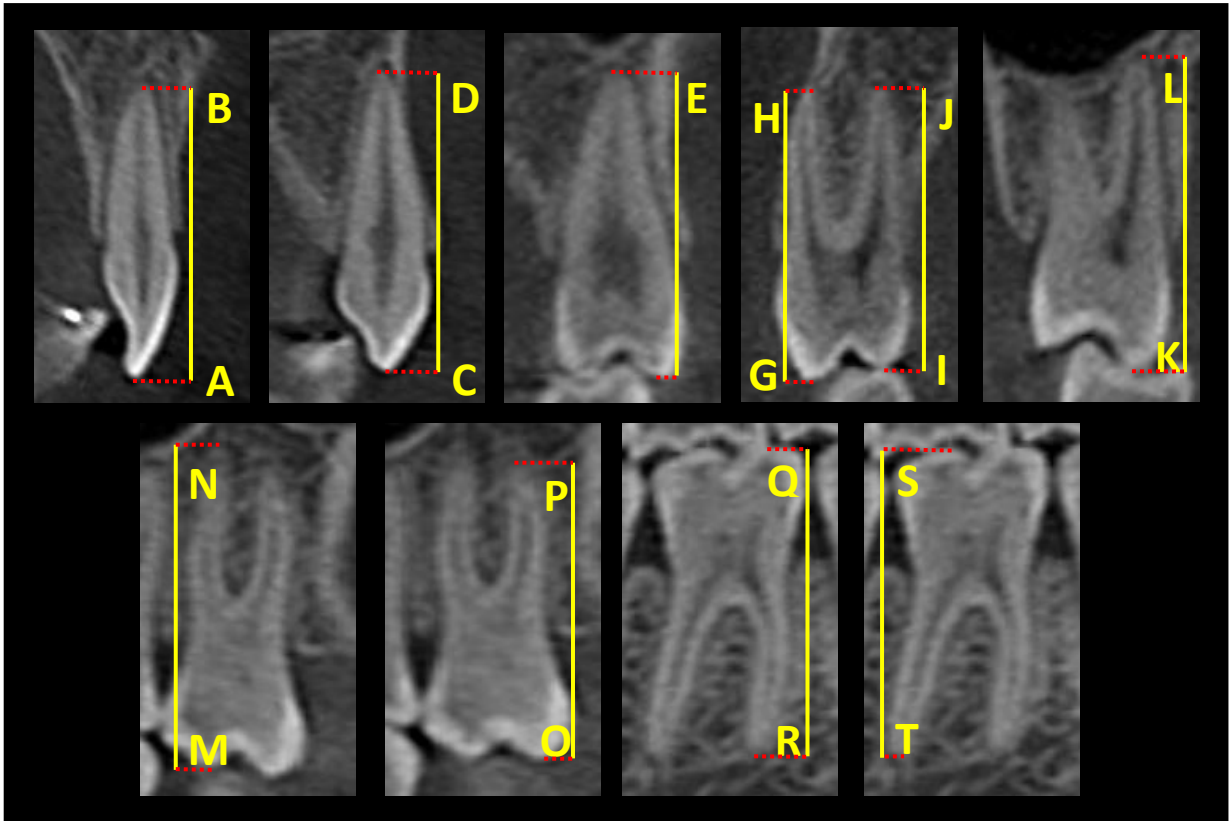


Fig I. Reference points to measure maximum linear length.

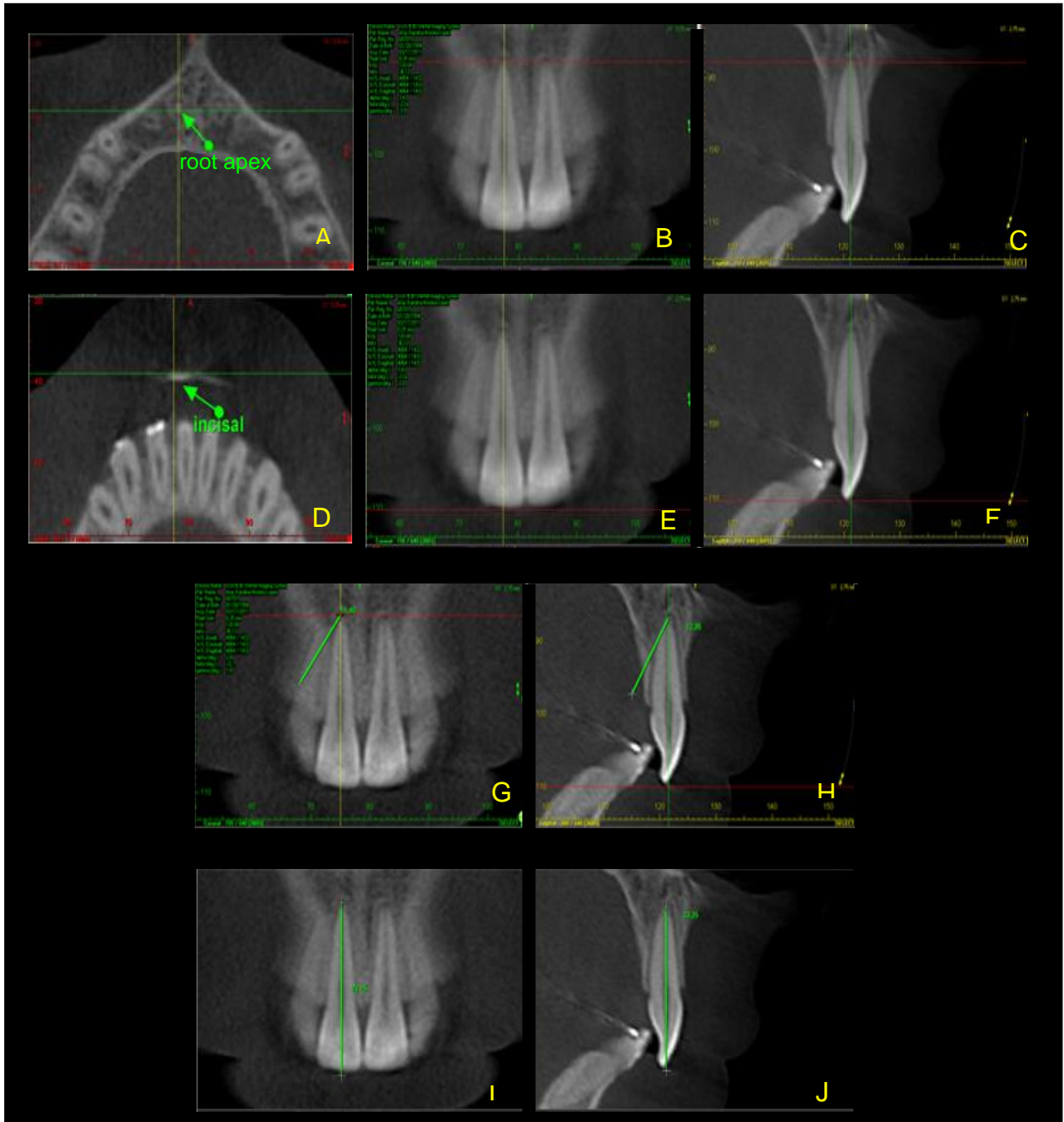


Fig 2. Axial multiplanar reconstruction with identification of root apex (A) as a reference point. Coronal (B) and sagittal (C) multiplanar reconstruction identifies root apex on intersection of axial cursor with coronal and sagittal cursors. Identification of incisal edge and cusp (D) as reference points after axial cursor movement on coronal (E) and sagittal (F) multiplanar reconstruction. Tracing with CT software measuring tool on sagittal (G and I) or coronal (H and J) cursor line based on landmarks identified in axial multiplanar reconstruction (A and D).

8. ANEXOS

Anexo 1. Parecer do comitê de ética



SERVIÇO PÚBLICO FEDERAL
UNIVERSIDADE FEDERAL DE GOIÁS
PRÓ-REITORIA DE PESQUISA E PÓS-GRADUAÇÃO



COMITÊ DE ÉTICA EM PESQUISA

Goiania, 27/ 09/10

PARECER CONSUBSTANCIADO REFERENTE AO PROJETO DE PESQUISA, PROTOCOLADO NESTE COMITÊ SOB O N.: 235/10

I – Identificação

- Título do projeto: Avaliação de reabsorção radicular externa inflamatória com tomografia computadorizada de feixe cônico e radiografia periapical após tratamento ortodôntico.
- Pesquisador Responsável: Iury Oliveira Castro
- Pesquisadores participantes: Carlos Estrela, José Valladares Neto
- Instituição onde será realizado o estudo: Faculdade de Odontologia - UFG
- Data de apresentação ao CEP/UFUG: 18/08/10
- Área Temática: Grupo III

Comentários do relator frente à Resolução CNS 196/96 e complementares em particular sobre:

II – Estrutura do Protocolo

CD; Folha de rosto CEP-UFUG; Folha de rosto da CONEP com assinatura do responsável pela pesquisa e responsável e do responsável pela instituição; Declaração da Secretaria Municipal de Saúde ao CEP, declarando ciência; Termo de compromisso de Carlos Estrela e José Valladares Neto; Projeto de pesquisa; TCLE; Instrumento de coleta de dados.

III – Projeto de pesquisa

OBJETIVO GERAL: Avaliar as reabsorções radiculares externas inflamatórias, por TCFC e radiografias periapicais, em dentes permanentes de indivíduos de 10 a 16 anos submetidos a tratamento ortodôntico. Em **ESPECÍFICO:** 1)- Avaliar a presença de reabsorção radicular externa inflamatória; 2)- Comparar os métodos radiográficos TCFC e periapicais quanto à acurácia no diagnóstico de reabsorções radiculares externas.

Análise das questões éticas: Trata-se de um estudo de acurácia. Serão avaliados 30 sujeitos do Centro de Especialidades Odontológicas do município de Senador Canedo – Goiás, em tratamento de rotina. Descartam qualquer risco de intervenção desnecessária. A diferença e que serão retiradas TCFC. A coleta de dados dar-se-á após aprovação do CEP e consentimentos dos responsáveis. Serão realizadas radiografias periapicais de pré-molares, caninos e incisivos superiores. Asseguram que os dados serão publicados sejam os resultados favoráveis ou não. Apresentam os instrumentos de coleta de dados. As TCFC serão realizadas em clínica especializada, sendo que os procedimentos clínicos serão realizados pelos participantes do projeto nos ambulatórios do Centro de Especialidades Odontológica do Município de Senador Canedo.

- **Crterios de Inclusão:** Sujeitos saudáveis (sem relato de doenças sistêmicas), má oclusão Classe I, apinhamento leve a moderado, ausência de cárie e periodontite marginais e apicais. **Exclusão:** gestantes, pacientes com problemas sistêmicos e que fazem uso de medicações sistêmicas, que sofreram trauma dentário ou que submeteram a tratamento ortodôntico anterior.

- **Privacidade e Confidencialidade:** contempladas no projeto. A pesquisa será realizada sem conter qualquer indicador da identidade, garantindo plenamente o sigilo quanto a sua privacidade.

- **Cronograma:** Adequado

- **Avaliação de riscos e benefícios:** Relatam no projeto de pesquisa que essa coleta não trará nenhuma alteração ou prejuízo nos procedimentos a serem realizados no paciente, visto que em todo tratamento ortodôntico se faz necessário exames radiográficos para diagnóstico e

Pródo de Reitoria - Terceiro - Campus II - CEP-74001-970 - Goiânia-GO - Fones: 0 XX62 3521-1076 - Fax:3521-1163
Homepage: www.propeg.ufg.br - E_mail: propeg@propeg.ufg.br



COMITÊ DE ÉTICA EM PESQUISA

plano de tratamento, bem como para acompanhamento. Descartam, assim, qualquer risco de intervenção desnecessária.

- Análise da metodologia e sua adequação aos objetivos da pesquisa: A metodologia encontra-se adequada.

- Verificação das condições para realização da pesquisa. Condições adequadas e os currículos dos pesquisadores são compatíveis com a pesquisa proposta.

IV – Termo de Consentimento Livre e Esclarecido.

- O TCLE apresenta-se com linguagem clara, estruturalmente correto e atende as garantias de privacidade e confidencialidade.

V– Parecer do CEP

Protocolo "APROVADO"

VI – Data da reunião: 27/09/2010

Assinatura do(a) relator(a):

Assinatura do(a) Coordenador(a) CEP/UFV:

[Assinatura]
Prof. Vitor Carlos de Mello Machado
Coordenador do Comitê de Ética em Pesquisa
Pró-Reitoria de Pesquisa e Pós-Graduação/UFV

Anexo 2. Termo de consentimento livre esclarecido – TCLE, aprovado pelo CEP.

Seu filho (a) está sendo convidado(a) para participar, como voluntário, em uma pesquisa. Após ser esclarecido(a) sobre as informações a seguir, no caso de permitir que seu filho faça parte do estudo, e que o mesmo também aceite, assine ao final deste documento, que está em duas vias. Uma delas é sua e a outra é do pesquisador responsável. Em caso de recusa, você não será penalizado (a) de forma alguma. Em caso de dúvida você pode procurar o Comitê de Ética em Pesquisa da Universidade Federal de Goiás pelo telefone 3521-1075 ou 3521-1076.

INFORMAÇÕES SOBRE A PESQUISA:

Título do Projeto: AVALIAÇÃO DE REABSORÇÃO RADICULAR COM TOMOGRAFIA COMPUTADORIZADA DE FEIXE CÔNICO ANTES E APÓS TRATAMENTO ORTODÔNTICO.

Pesquisador (a) responsável: Iury Oliveira Castro

Coordenadores do projeto: Carlos Estrela e José Valladares Neto.

Telefone para contato (inclusive ligações a cobrar): (62) 84312300

- Essa pesquisa pretende determinar as reabsorções das raízes dos dentes durante o tratamento com aparelho ortodôntico e relacionar os dados obtidos entre radiografias convencionais e tomografia computadorizada. Serão selecionados 30 pacientes que apresentem má oclusão e que tem como indicação o tratamento com aparelho dentário. Durante a realização da radiografia, seu filho(a) e todos os outros participantes serão

encaminhados para o centro de radiologia especializado para exames radiológicos. Todos receberão o mesmo atendimento preconizado para os demais atendidos no Centro de Especialidades Odontológicas (CEO) de Senador Canedo, Goiás, com finalização e acompanhamento do tratamento ortodôntico previsto.

- Seu filho(a) e os pacientes selecionados para esta pesquisa serão aqueles atendidos no Centro de Especialidades Odontológicas (CEO) de Senador Canedo, Goiás, portanto, já com a necessidade de corrigir os dentes. A coleta só será realizada no seu filho(a) e nos outros participantes, mediante o diagnóstico de dentes tortos (má-oclusão) eliminando assim, qualquer risco de intervenção desnecessária. Ainda, essa coleta não trará nenhuma alteração ou prejuízo nos procedimentos a serem realizados no seu filho.
- Com essa pesquisa, espera-se continuar mantendo atendimento ortodôntico de qualidade à população, ao mesmo tempo em que se busca um melhor conhecimento da resposta do dente quanto à reabsorção das raízes dos dentes.
- O período de participação nessa pesquisa refere-se às consultas necessárias para a conclusão do tratamento ortodôntico.
- A pesquisa será realizada sem expor seu filho(a), garantindo plenamente o sigilo quanto a sua privacidade. Não haverá qualquer tipo de constrangimento ou coação para o preenchimento deste documento, sendo dada total liberdade de recusar a participar do grupo a qualquer tempo, sem que seja penalizado ou tenha interrupção do tratamento de seu filho(a) e acompanhamento.
- Nome e assinatura do pesquisador: _____

CONSENTIMENTO DE PARTICIPAÇÃO DA PESSOA COMO SUJEITO

Eu, _____,
RG: _____, CPF: _____, autorizo a
participação de meu filho, _____,
idade, _____, RG: _____ em participar do estudo
“AVALIAÇÃO DE REABSORÇÃO RADICULAR COM TOMOGRAFIA
COMPUTADORIZADA DE FEIXE CÔNICO ANTES E APÓS TRATAMENTO
ORTODÔNTICO”, como sujeito. Fui devidamente informado e esclarecido sobre
a pesquisa, os procedimentos nela envolvidos, assim como os possíveis riscos
e benefícios decorrentes de minha participação. Foi-me garantido que posso
desautorizar a pesquisa com meu filho(a) a qualquer momento, sem que isto
leve à qualquer penalidade ou interrupção do seu acompanhamento /
assistência / tratamento.

Local e data: _____

Nome e assinatura do sujeito ou responsável: _____

Presenciamos a solicitação do consentimento, esclarecimentos sobre a
pesquisa e aceite do sujeito em participar.

Testemunhas (não ligada à equipe de pesquisadores):

Nome: _____ Assinatura: _____

Nome: _____ Assinatura: _____

Anexo 3. Publicações no biênio 2010/2011

1. CASTRO, Iury Oliveira ; ESTRELA, C. ; VALLADARES NETO, J. . A influência de imagens tridimensionais no plano de tratamento ortodôntico. Dental Press Journal of Orthodontics, v. 16, p. 75-80, 2011.
2. CASTRO, Iury Oliveira ; VALLADARES NETO, J. ; ESTRELA, C. . Prevalência de Maloclusão em Indivíduos que Solicitaram Tratamento Ortodôntico na Rede Pública de Saúde. ROBRAC (Online) (Goiânia), v. 19, p. 323-326, 2011.

Anexo 4. Normas de publicação do periódico

American Journal of Orthodontics and Dentofacial Orthopedics

Edited by: ELSEVIER

Print ISSN: 0889-5406

Online ISSN: S0889-5406(11)00501-4

Doi: 10.1016/j.ajodo.2011.04.017

Frequency: monthly

Current Volume: September 2011, Vol. 140, No. 3

Information for Authors

Electronic manuscript submission and review

The *American Journal of Orthodontics and Dentofacial Orthopedics* uses the *Elsevier Editorial System (EES)*, an online manuscript submission and review system. To submit or review an article, please go to the AJO-DO EES website: ees.elsevier.com/ajodo.

Send other correspondence to:

Dr. Vincent G. Kokich, DDS, MSD, Editor-in-Chief

American Journal of Orthodontics and Dentofacial Orthopedics

University of Washington

Department of Orthodontics, D-569

HSC Box 357446

Seattle, WA 98195-7446

Telephone (206) 221-5413

E-mail: vgkokich@u.washington.edu

General Information

The *American Journal of Orthodontics and Dentofacial Orthopedics* publishes original research, reviews, case reports, clinical material, and other material related to orthodontics and dentofacial orthopedics. Submitted manuscripts must be original, written in English, and not published or under consideration elsewhere. Manuscripts will be reviewed by the editor and consultants and are subject to editorial revision. Authors should follow the guidelines below. Statements and opinions expressed in the articles and communications herein are those of the author(s) and not necessarily those of the editor(s) or publisher, and the editor(s) and publisher disclaim any responsibility or liability for such material. Neither the editor(s) nor the publisher guarantees, warrants, or endorses any product or service advertised in this publication; neither do they guarantee any claim made by the manufacturer of any product or service. Each reader must determine whether to act on the information in this publication, and neither the *Journal* nor its sponsoring organizations shall be liable for any injury due to the publication of erroneous information.

Guidelines for Original Articles

Submit Original Articles via EES: ees.elsevier.com/ajodo .

Before you begin, please review the guidelines below. To view a 7-minute video explaining how to prepare your article for submission, go to [Video on Manuscript Preparation](#)

1. Title Page. Put all information pertaining to the authors in a separate document. Include the title of the article, full name(s) of the author(s), academic degrees, and institutional affiliations and positions; identify the corresponding author and include an address, telephone and fax numbers, and an e-mail address. This information will not be available to the reviewers.

2. Abstract. Structured abstracts of 200 words or less are preferred. A structured abstract contains the following sections: Introduction, describing the problem; Methods, describing how the study was performed; Results, describing the primary results; and Conclusions, reporting what the authors conclude from the findings and any clinical implications.

3. Manuscript. The manuscript proper should be organized in the following sections: Introduction and literature review, Material and Methods, Results, Discussion, Conclusions, References, and figure captions. You should express measurements in metric units, whenever practical. Refer to teeth by their full name or their FDI tooth number. For style questions, refer to the *AMA Manual of Style*, 9th edition. Cite references selectively, and number them in the order cited. Make sure that all references have been mentioned in the text. Follow the format for references in "Uniform Requirements for Manuscripts Submitted to Biomedical Journals" (Ann Intern Med 1997;126:36-47); <http://www.icmje.org> . Include the list of references with the manuscript proper. Submit figures and tables separately (see below); do not embed figures in the word processing document.

4. Figures. Digital images should be in TIF or EPS format, CMYK or grayscale, at least 5 inches wide and at least 300 pixels per inch (118 pixels per cm). Do not embed images in a word processing program. If published, images could be reduced to 1 column width (about 3 inches), so authors should ensure that figures will remain legible at that scale. For results, avoid screening, shading, and colored backgrounds; use the simplest patterns available to indicate differences in charts. If a figure has been previously published, the legend (included in the manuscript proper) must give full credit to the original source, and written permission from the original publisher must be included. Be sure you have mentioned each figure, in order, in the text.

5. Tables. Tables should be self-explanatory and should supplement, not duplicate, the text. Number them with Roman numerals, in the order they are mentioned in the text. Provide a brief title for each. If a table has been previously published, include a footnote in the table giving full credit to the original source and include written permission for its use from the copyright holder. Submit tables as text-based files (Word or Excel, for example) and not as graphic elements.

6. Model release and permission forms. Photographs of identifiable persons must be accompanied by a release signed by the person or both living parents or the guardian of minors. Illustrations or tables that have appeared in copyrighted material must be accompanied by written permission for their use from the copyright owner and original author, and the legend must properly credit the source. Permission also must be obtained to use modified tables or figures.

7. Copyright release. In accordance with the Copyright Act of 1976, which became effective February 1, 1978, all manuscripts must be accompanied by the following written statement, signed by all authors:

"The undersigned author(s) transfers all copyright ownership of the manuscript [insert title of article here] to the American Association of Orthodontists in the event the work is published. The undersigned author(s) warrants that the article is original, does not infringe upon any copyright or other proprietary right of any third party, is not under consideration by another journal, has not been previously published, and includes any product that may derive from the published journal, whether print or electronic media. I (we) sign for and accept responsibility for releasing this material."

Scan the printed copyright release and submit it via EES.

8. Conflict of interest statement. Report any commercial association that might pose a conflict of interest, such as ownership, stock holdings, equity interests and consultant activities, or patent-licensing situations. If the manuscript is accepted, the disclosed information will be published with the article. The usual and customary listing of sources of support and institutional affiliations on the title page is proper and does not imply a conflict of interest. Guest editorials, Letters, and Review articles may be rejected if a conflict of interest exists.

9. Institutional Review Board approval. For those articles that report on the results of experiments of treatments where patients or animals have been used as the sample, Institutional Review Board (IRB) approval is mandatory. No experimental studies will be sent out for review without an IRB approval accompanying the manuscript submission.

10. Systematic Reviews and Meta-Analyses must be accompanied by the current PRISMA checklist and flow diagram. For complete instructions, see our [Guidelines for Systematic Reviews and Meta-Analyses](#).

11. Randomized Clinical Trials must be accompanied by the current CONSORT statement, checklist, and flow diagram. For complete instructions, see our [Guidelines for Randomized Clinical Trials](#).

Other Articles

Follow the guidelines above, with the following exceptions, and submit via EES.

Case Reports will be evaluated for completeness and quality of records, quality of treatment, uniqueness of the case, and quality of the manuscript. A high quality manuscript must include the following sections: introduction; diagnosis; etiology; treatment objectives, treatment alternatives, treatment progress, and

treatment results; and discussion. The submitted figures must include extraoral and intraoral photographs and dental casts, panoramic radiographs, cephalometric radiographs, and tracings from both pretreatment and posttreatment, and progress or retention figures as appropriate. Complete Case Report Guidelines can be downloaded from Case Report Guidelines

Techno Bytes items report on emerging technological developments and products for use by orthodontists.

Miscellaneous Submissions

Letters to the Editor and Ask Us questions and answers appear in the Readers' Forum section and are encouraged to stimulate healthy discourse concerning the profession. Letters to the Editor must be less than 500 words including references. Send letters or questions directly to the editor, via e-mail: vgkokich@u.washington.edu. Submit a signed copyright release with the letter.

Brief, substantiated commentary on subjects of interest to the orthodontic profession is published occasionally as a Guest Editorial or Special Article. Send Guest Editorials or Special Articles directly to the editor, via e-mail: vgkokich@u.washington.edu. Submit a signed copyright release with the submission.

Books and monographs (domestic and foreign) will be reviewed, depending upon their interest and value to subscribers. Send books to the Editor in Chief, Dr. Vincent G. Kokich, Department of Orthodontics, University of Washington D-569, HSC Box 357446, Seattle, WA 98195-7446. They will not be returned.

Checklist for authors

____ Title page, including full name, academic degrees, and institutional affiliation and position of each author, and author to whom correspondence and reprint requests are to be sent, including address, business and home phone numbers, fax numbers, and e-mail address

____ Abstract

____ Article proper, including references and figure legends

____ Figures, in TIF or EPS format

____ Tables

____ Copyright release statement, signed by all authors

____ Photographic consent statement(s)

____ Conflict of interest statement

____ Permissions to reproduce previously published material