

**UNIVERSIDADE FEDERAL DE GOIÁS  
FACULDADE DE MEDICINA  
PROGRAMA DE PÓS-GRADUAÇÃO EM CIÊNCIAS DA SAÚDE**

**JAIRO CURADO DE FREITAS**

---

**Detecção da Reabsorção Radicular Apical após Tratamento  
Ortodôntico, em Longo Prazo, Utilizando Radiografia Periapical e  
Tomografia Computadorizada de Feixe Cônico**

---

**Goiânia  
2011**

---

**JAIRO CURADO DE FREITAS**

---

**Detecção da Reabsorção Radicular Apical após Tratamento  
Ortodôntico, em Longo Prazo, Utilizando Radiografia Periapical e  
Tomografia Computadorizada de Feixe Cônico**

---

Trabalho apresentado ao Programa de Pós-Graduação em Ciências da Saúde da Universidade Federal de Goiás para obtenção do Título de Doutor em Ciências da Saúde.

**Orientador: Prof. Dr. Carlos Estrela**

**Co-orientadora: Profa. Dra. Ana Helena G. Alencar**

**Goiânia  
2011**

---

**BANCA EXAMINADORA DA TESE DE DOUTORADO**

**Aluno: Jairo Curado de Freitas**

---

**Orientador: Prof. Dr. Carlos Estrela**

---

**Co-orientadora: Profa. Dra. Ana Helena Gonçalves de Alencar**

**Membros:**

1. Prof. Dr. Carlos Estrela

2. Profa. Dra. Ana Helena Gonçalves de Alencar

3. Profa. Dra. Maria Alves Garcia Santos Silva

4. Prof. Dr. Míriam Aiko Nakane Matsumoto

5. Prof. Dr. Gerson Luiz Ulema Ribeiro

**Suplentes:**

1. Prof. Dr. José Marcos Alves Fernandes

2. Prof. Dr. João Baptista de Souza

**Data: 15/04/2011**

***Dedico este trabalho a minha esposa Ariane e a meus filhos Lucas e Lara, verdadeiras motivações para sempre trilhar, a cada dia, melhores caminhos.***

## **AGRADECIMENTOS**

---

*Meu agradecimento,*

*A Deus por sempre me guiar aos caminhos certos e ajudar em minha passagem pela Terra.*

*A meus pais, Jales e Gislaine, pelo apoio incondicional em todos os momentos de minha vida.*

*Ao grande mestre, amigo, incentivador, conselheiro e orientador, Carlos Estrela, pelo exemplo de liderança, dedicação e amizade.*

*À Prof<sup>a</sup>. Ana Helena Gonçalves de Alencar, pelo estímulo e grandes ensinamentos passados nestes momentos de convivência.*

*Aos companheiros, Orlando, Daniel e Júlio pela convivência, coleguismo e tempo dispendido em meu auxílio.*

*Aos Profs. Dr. Ronaldo da Veiga Jardim e Dr. Rubens Rodrigues Tavares pelo auxílio na árdua obtenção dos dados aqui utilizados e pela especial atenção, amizade e colaboração.*

*Ao colega Dr. Olavo César Lyra Porto, pelo desprendimento ao doar seu tempo e conhecimento para a realização deste trabalho.*

*A Coordenação de Aperfeiçoamento de Pessoal de Nível Superior – CAPES, pelos recursos que possibilitaram a realização deste trabalho.*

*E a todos os amigos que, de alguma forma, contribuíram neste processo de conquista e superação!*

## SUMÁRIO

---

Tabelas, figuras e anexos	vi
Símbolos, siglas e abreviaturas	viii
Resumo	ix
Abstract	xi
1. Introdução	12
2. Objetivo	15
3. Metodologia	16
4. Resultados	20
5. Discussão	28
6. Conclusão	34
7. Referências	35
Anexos	39
Apêndice	46

## TABELAS, FIGURAS E ANEXOS

---

<b>Tabela 1.</b> Frequência (%) de RRA após a conclusão do tratamento ortodôntico (T2) e decorridos no mínimo 52 meses deste (T3) utilizando RP.	23
<b>Tabela 2.</b> Presença (%) de RRA detectada por meio de imagens de RP e TCFC de acordo com o grupo de dentes.	23
<b>Tabela 3.</b> Frequência (%) do grupo de dentes mais afetado por RRA analisada por meio de imagens de TCFC.	24
<b>Tabela 4.</b> Frequência (%) de RRA considerando dentes envolvidos em tratamentos ortodônticos, realizados com ou sem extrações, analisada por meio de imagens de TCFC (T3).	24
<b>Figura 1.</b> Distribuição dos dentes na amostra de acordo com a presença e ausência de RRA.	22
<b>Figura 2.</b> Radiografias periapicais de incisivo lateral superior esquerdo apresentando o mesmo escore de RRA após a conclusão tratamento ortodôntico (A) e 288 meses pós-tratamento (B).	25

<b>Figura 3.</b> Imagem de TCFC do incisivo central superior esquerdo (A)(vista transversal) demonstrando maior número de detalhes da RRA do que a imagem por RP (B).	26
<b>Figura 4.</b> Radiografia periapical do segundo pré-molar superior direito mostra escore 2 (Levander e Malmgren modificado) (A). O mesmo dente demonstrando ausência de RRA, por meio de TCFC (B-D).	27
<b>Anexo 1.</b> Parecer do Comitê de Ética.	39
<b>Anexo 2.</b> Termo de Consentimento Livre Esclarecido – TCLE, aprovado pelo CEP.	40
<b>Anexo 3.</b> Publicações no biênio 2009/2010.	42
<b>Anexo 4.</b> Normas de publicação do periódico	43

## SÍMBOLOS, SIGLAS E ABREVIATURAS

---

<i>a</i>	Diferença não significativa ( $p > 0,05$ )
<i>b</i>	Diferença significativa ( $p < 0,05$ )
<i>p</i>	Níveis de significância
>	Maior que
<	Menor que
PR	<i>Periapical Radiography</i>
RP	Radiografia periapical
RPs	Radiografias periapicais
ARR	<i>Apical Root Resorption</i>
RRA	Reabsorção radicular apical
RRAs	Reabsorções radiculares apicais
T1	Tempo 1 – antes do tratamento ortodôntico
T2	Tempo 2 – logo após o tratamento ortodôntico
T3	Tempo 3 – 52 a 288 meses pós-tratamento ortodôntico
<i>X</i>	Média
<i>dp</i>	Desvio padrão
<i>SD</i>	<i>Standart Deviation</i>
<i>et al.</i>	e outros
#	<i>Number</i>
%	Porcentagem
=	Igual
≈	Número previsto
®	Marca registrada
3D	Tridimensional
CA	Califórnia
CBCT	<i>Cone Beam Computed Tomography</i>
EUA	Estados Unidos da América
Ghz	<i>Giga-hertz</i>
GO	Goiás
kV	Quilovoltagem
kVp	Quilovoltagem pico
mA	Miliampere
MI	<i>Michigan</i>
mm	Milímetro
NY	<i>New York</i>
n <sup>o</sup>	Número
PA	<i>Pensylvania</i>
PC	<i>Personal Computer</i>
SP	São Paulo
TC	Tomografia computadorizada
TCFC	Tomografia computadorizada de feixe cônico
™	<i>Trademark</i>
USA	<i>United States of America</i>
WA	<i>Washington</i>

## RESUMO

---

**Objetivo:** detectar reabsorção radicular apical (RRA) após tratamento ortodôntico, em longo prazo, por meio de imagens de radiografia periapical (RP) e tomografia computadorizada de feixe cônico (TCFC). **Metodologia:** as imagens radiográficas obtidas de dentes de 58 pacientes, antes (T1) e após o tratamento ortodôntico (T2) e decorridos no mínimo 52 meses deste (T3) foram analisadas por três membros do Board Brasileiro de Ortodontia e Ortopedia Facial. As estruturas apicais foram avaliadas por meio de imagens de RP (T2 e T3), utilizando o sistema de escores de Levander e Malmgren<sup>2</sup> modificado. A presença de RRA nas imagens tomográficas obtidas em T3 foi detectada por um especialista em radiologia com experiência em TCFC. Os dados foram estatisticamente analisados pelo teste Kolmogorov-Smirnov com nível de significância de 5%. O Teste de Kappa determinou o nível de concordância entre os observadores. **Resultados:** As RRAs mais frequentes foram as de escore 1 em T2 (51,6%) e T3 (53,1%), quando avaliadas por RPs ( $p > 0,05$ ). Quando comparadas as frequências de RRAs em T3, entre imagens de RP e de TCFC, a diferença foi estatisticamente significativa para o grupo de pré-molares da maxila e da mandíbula, e de molares mandibulares. Os dentes que apresentaram maior frequência de RRA analisados por meio de imagens de TCFC foram os incisivos laterais superiores (94,5%) e os centrais inferiores (87,7%), enquanto que os de menor frequência foram os pré-molares. As imagens de TCFC mostraram que os dentes envolvidos em tratamentos

ortodônticos com extrações apresentaram maior frequência de RRA ( $p < 0,05$ ).

**Conclusão:** As imagens de RP sugerem maior frequência de RRAs do que as imagens de TCFC para os grupos de pré-molares e molares, não evidenciando alteração em longo prazo. O método de imagem por TCFC é uma ferramenta promissora ao diagnóstico de reabsorção radicular apical.

Palavras chave: reabsorção radicular, tomografia computadorizada de feixe cônico, tratamento ortodôntico.

## ABSTRACT

---

**Aim:** To detect Apical Root Resorption (ARR) after orthodontic treatment at 52-288 months using periapical radiography (PR) and cone beam computed tomography (CBCT). **Methods:** Radiographic images obtained from 58 patients, before (T1) and after orthodontic treatment (T2), and following 52-288 months of treatment were analyzed by three members of the Brazilian Board of Orthodontics. Apical structures were evaluated by PR images (T2 and T3), using Levander and Malmgren<sup>2</sup> scores. The presence of ARR on CBCT images were detected only at T3. The Kolmogorov-Smirnov test was used for statistical analyses, and the level of significance was set at 5%. Kappa statistics determined interobserver agreement. **Results:** ARR more frequent were with scores 1 in T2 (51.6%) and T3 (53.1%), when evaluated by PR ( $p>0.05$ ). When compared the frequencies of ARR in T3 among PR and CBCT images, the differences were significant for maxillary and mandibular pre-molar groups, and for mandibular molar group ( $p>0.05$ ). The teeth with highest frequency of ARR presence using CBCT images were maxillary lateral incisors (94.5%) and mandibular central incisors (87.7%), while the bicuspid showed the lowest frequency. The CBCT images showed that the teeth involved in orthodontic treatment with extraction present higher ARR frequency ( $p<0.05$ ). **Conclusion:** PR images suggested higher frequency of ARR compared with CBCT images for maxillary and mandibular pre-molar groups, and for mandibular molar group ARR did not change in long term. CBCT is a promising imaging method to be used in the diagnosis of ARR.

**Key words:** root resorption, cone-beam computed tomography, orthodontic treatment.

## 1. INTRODUÇÃO

---

A reabsorção radicular apical (RRA) decorrente de movimentação ortodôntica é uma ocorrência frequente. A etiologia envolve aspectos multifatoriais como a variabilidade biológica individual, a predisposição genética, as características da mecânica ortodôntica, a morfologia radicular e a presença de lesões periapicais prévias ao tratamento ortodôntico<sup>1-6</sup>.

A reabsorção radicular associada com movimento dentário ortodôntico ocorre como consequência do processo inflamatório no periodonto apical e representa perda de estrutura dentária causada por células clásticas<sup>7</sup>. A RRA pequena tem pouca relevância clínica. No entanto, a RRA grave decorrente de uma combinação desfavorável de fatores como variações anatômicas, fisiológicas e genéticas pode provocar alteração estrutural expressiva no ápice dentário<sup>8-10</sup>. A compreensão dos mecanismos patológicos associados com reabsorção radicular favorece o estabelecimento de um protocolo terapêutico, o qual pode reduzir possíveis sequelas, aumentar o nível do prognóstico e minimizar possíveis questões judiciais.

A radiografia periapical (RP) é um método de imagem utilizado para o diagnóstico, planejamento e controle do tratamento ortodôntico. No entanto, as informações obtidas por meio da tomografia computadorizada têm revolucionado as investigações na área da saúde e contribuído no diagnóstico,

planejamento, tratamento e prognóstico de várias doenças<sup>11,12</sup>. A tomografia computadorizada de feixe cônico (TCFC), tecnologia recentemente desenvolvida<sup>13,14</sup>, tem mostrado importante aplicação em pesquisas e na clínica odontológica, incluindo especialidades como a ortodontia<sup>15-18</sup>.

Um estudo prospectivo longitudinal<sup>19</sup> avaliou a progressão da RRA associada ao tratamento ortodôntico, utilizando radiografia periapical como método de imagem, e mostrou que nos incisivos centrais a perda de estrutura radicular não progride durante a contenção. Pôde ser observada, ainda, ausência de associação com gênero, idade, sobremordida, sobressaliência, uso de aparelhos extra-bucais e mecanismos de intrusão. No entanto, a reabsorção radicular foi maior nos pacientes submetidos a tratamentos associados com extrações dentárias.

Reukers *et al.*<sup>20</sup> observaram prevalência de 63% de RRA em incisivos superiores, a partir de reconstrução digital de imagens após tratamento ortodôntico. Em estudos realizados por Remington *et al.*<sup>10</sup> e Reukers *et al.*<sup>20</sup>, o encurtamento radicular expressivo foi encontrado em poucos casos após tratamento ortodôntico. Dudic *et al.*<sup>21</sup> avaliaram a presença de RRAs induzidas ortodonticamente por meio de radiografia panorâmica e TCFC. A RRA foi diagnosticada por meio de TCFC em 69% dos dentes, enquanto que a radiografia panorâmica mostrou apenas 44% dos dentes com RRA.

Ao considerar a carência de pesquisas torna-se oportuno e justificável o presente trabalho. Neste sentido, o objetivo deste estudo foi detectar RRAs em longo prazo, após o término do tratamento ortodôntico, por meio de radiografias periapicais e tomografias computadorizadas de feixe cônico. A hipótese nula foi

de que não havia diferença entre a frequência de RRAs detectada por meio de radiografia periapical e de tomografia computadorizada de feixe cônico.

## 2. OBJETIVO

---

O objetivo deste estudo foi detectar reabsorção radicular apical, ao término do tratamento ortodôntico e decorrido no mínimo 52 meses, por meio de imagens de radiografia periapical e tomografia computadorizada de feixe cônico.

### 3. METODOLOGIA

---

Para este estudo foi usada a base de dados de uma clínica ortodôntica privada (Goiânia, GO, Brasil), sendo utilizados os registros clínicos de pacientes com tratamento ortodôntico concluído. Os critérios de inclusão utilizados foram pacientes: com documentação ortodôntica completa inicial e final (radiografias periapicais e cefalométricas, fotografias e modelos de gesso) e de boa qualidade, e ter decorrido no mínimo 52 meses do término do tratamento ortodôntico. Foram excluídos pacientes com histórias de retratamento e de traumatismo dentário prévio.

Os pacientes selecionados foram convidados a retornar para um exame de acompanhamento, o qual requeria radiografias periapicais e exame de imagens de TCFC. A amostra final consistiu de 1.392 dentes provenientes de 58 pacientes (Figura 1), sendo 30 do gênero feminino e 28 do masculino, com idade média no início do tratamento de 12 anos e 4 meses (dp= 2,31). Todos pacientes foram tratados pelo mesmo profissional, especialista em ortodontia, utilizando o sistema *Edgewise*.

O estudo foi aprovado pelo Comitê de Ética em Pesquisa (UFG, CEP. Protocolo. # 169/2008) (Anexo 1).

## **Métodos de Imagem**

As radiografias periapicais (RPs) foram obtidas por meio de um aparelho de raios-x odontológico, Spectro 70X Dental (Dabi Atlante, Ribeirão Preto, SP, Brasil), com 70 kV, 8 mA, ponto focal do tubo 0,8mm X 0,8mm e com filme Kodak Insight (Eastman Kodak Co., Rochester, NY, EUA), por meio da técnica radiográfica da bisettriz, utilizando posicionadores e tempo de exposição de acordo com a região exposta. Todos os filmes radiográficos periapicais foram processados em método automático (Peri-Pro II, Air Techniques, Nova Iorque, EUA).

As imagens de TCFC foram obtidas com o sistema i-CAT (Imaging Sciences International, Hatfield, PA, EUA). Os volumes foram reconstruídos com 0,2X0,2X0,2mm de *voxel* isométrico, tensão de tubo de 120 kVp e corrente do tubo de 3,8 mA. O tempo de exposição foi de 40 segundos. As imagens foram analisadas com auxílio do próprio programa do tomógrafo (Xoran versão 3.1.62; Xoran Technologies, Ann Arbor, MI, EUA) em um computador com sistema operacional Microsoft Windows XP Professional SP-2 (Microsoft Corp., Redmond, WA, EUA), com processador Intel® Core™ 2 Duo-6300 1.86 Ghz (Intel Corporation, Santa Clara, CA, EUA), placa de vídeo NVIDIA GeForce 6200 turbo cache (NVIDIA Corporation, Santa Clara, CA, EUA) e monitor EIZO - S2000 FlexScan, resolução de 1600x1200 pixels (EIZO Nanao Corporation Hakusan, Ishikawa, Japão). As ferramentas do programa foram aplicadas para que cada dente pudesse ser avaliado nas três dimensões.

## **Métodos de avaliação**

As imagens radiográficas obtidas em três momentos diferentes: T1- antes do tratamento ortodôntico; T2- após a conclusão do tratamento ortodôntico e T3- decorridos no mínimo 52 meses do término do tratamento ortodôntico foram analisadas por três membros do *Board* Brasileiro de Ortodontia e Ortopedia Facial. Os examinadores avaliaram individualmente as imagens radiográficas de todos os dentes (com exceção dos segundos e terceiros molares), sendo excluídos os dentes com lesões periapicais, história de traumatismo dentário, impossibilidade de diagnóstico devido à sobreposição de imagens e rizogênese incompleta. O elevado número de dentes com rizogênese incompleta dificultou a avaliação das estruturas apicais em T1. Dez por cento da amostra foi utilizada para a calibragem.

A avaliação das estruturas apicais foi realizada por meio de imagens de RP (T2 e T3), utilizando o sistema de escores de Levander e Malmgren<sup>2</sup> modificado, e para todos os grupos de dentes. Desta maneira, classificou-se a situação radicular em 5 escores: 0- sem reabsorção radicular; 1- contorno irregular da raiz dentária; 2- reabsorção radicular apical, inferior a 2 mm; 3- reabsorção radicular apical, a partir de 2 mm a um terço do comprimento da raiz original; 4- reabsorção radicular apical superior a um terço do comprimento da raiz original. As radiografias montadas em cartelas de papelão foram examinadas em negatoscópio (Medalight LP-300, Universal Electronics Ind., NY, EUA), com o auxílio de uma lupa com ampliação de três vezes, e em ambiente apropriado.

As imagens tomográficas obtidas em T3 foram avaliadas por um especialista em radiologia com experiência em TCFC. A análise da região apical foi realizada de forma dinâmica em diferentes planos (axial e *cross-sectional*). A espessura dos cortes analisados variou entre 1 e 1,5 mm.

A presença ou ausência de RRAs nas imagens de RP e de TCFC foi analisada em todos os grupos dentários. Para os dentes com raízes múltiplas, o padrão de análise da RRA foi estabelecido considerando a raiz dentária mais afetada.

Os dados foram tratados estatisticamente pelo teste Kolmogorov-Smirnov. O nível de significância foi de 5%. O nível de concordância entre observadores, considerando os critérios e condições descritas na metodologia, foi determinado pelo teste Kappa.

## 4. RESULTADOS

---

Do total de 58 pacientes, 40 tinham sido classificados, ao início do tratamento ortodôntico, como portadores de maloclusão Classe I de Angle; 14 de Classe II, divisão-1; dois pacientes de Classe II, divisão-2; e dois pacientes de maloclusão Classe III de Angle. Quarenta e nove pacientes utilizaram algum tipo de elástico intermaxilar. A duração média do tratamento foi de 23 meses ( $x = 22,9$ ;  $dp = \pm 6,72$ ).

A distribuição dos dentes na amostra, indicativa da presença ou ausência de RRA está apresentada na Figura 1. As imagens radiográficas de 1.268 dentes foram analisadas em T2, 1.261 imagens radiográficas em T3 e 1.305 imagens de TCFC em T3.

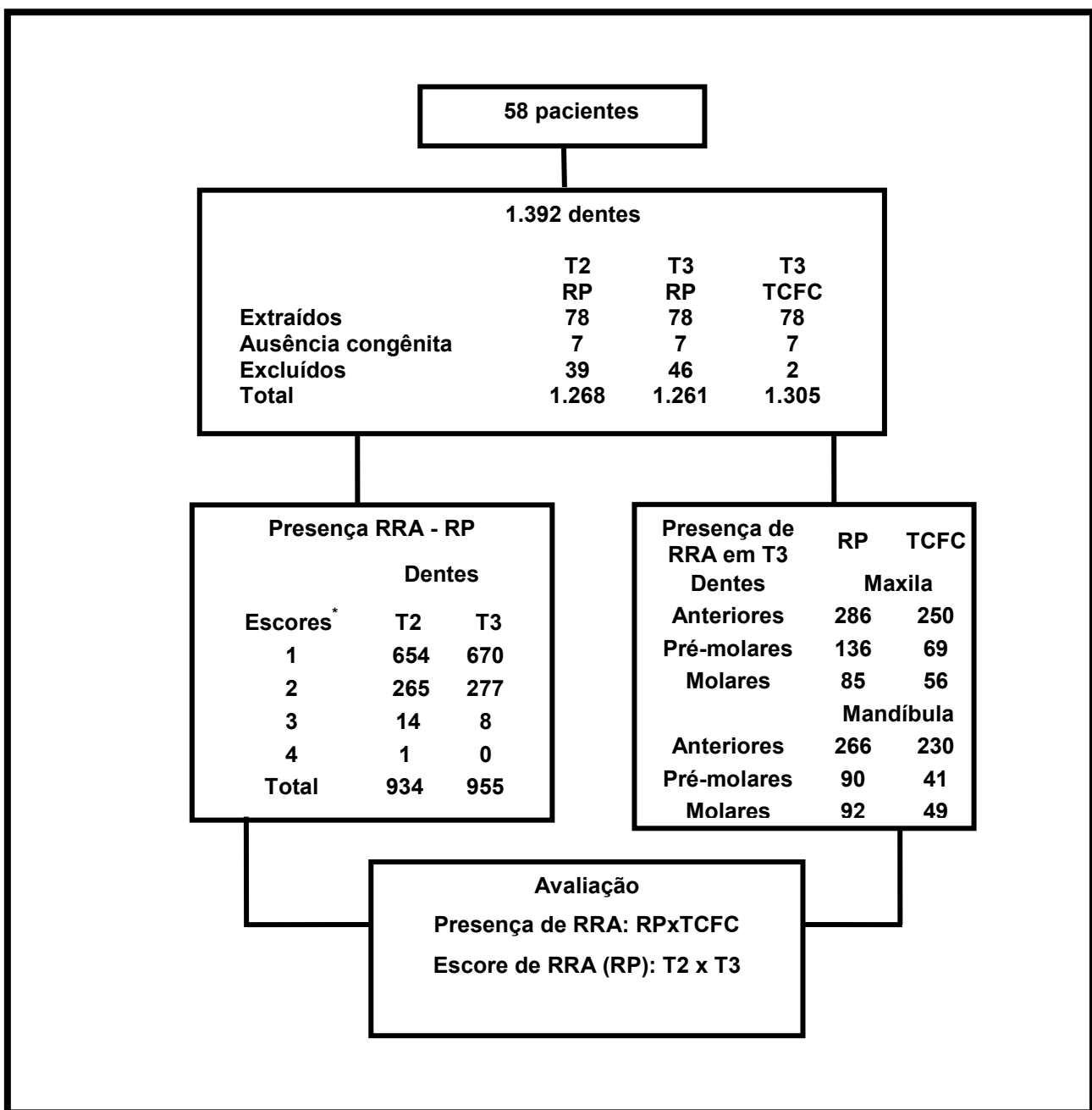
A frequência de RRA após a conclusão do tratamento ortodôntico (T2), e decorridos 52 a 288 meses deste (T3), determinada por meio de imagens de RP está demonstrada na Tabela 1. As RRAs mais freqüentes, quando avaliadas por imagens de RPs, foram as de escore 1 (T2=51,6% e T3=53,1%). Os dados não demonstraram diferença significativa entre T2 e T3 para nenhum dos escores (Tabela 1).

O valor de Kappa para a concordância interobservador baseado nos escores de Levander e Malmgren<sup>2</sup> modificado variou de 0,86 a 0,96, para imagens de RPs.

A frequência de RRAs detectada em T3, por meio de RP e TCFC, de acordo com o grupo dentário está demonstrada na Tabela 2. Quando comparadas as frequências de RRAs em T3, entre imagens de RPs e TCFC, a diferença foi estatisticamente significativa para o grupo de pré-molares da maxila e da mandíbula e para o grupo de molares mandibulares. Nestes grupos dentários a maior presença de RRAs foi detectada por meio de imagens de RP. Portanto, a hipótese nula foi rejeitada.

A Tabela 3 evidencia a frequência de RRAs de acordo com os dentes, analisada por meio de imagens de TCFC. Os incisivos laterais superiores e os centrais inferiores foram os dentes mais afetados com RRA. Os dentes menos afetados por RRAs foram os pré-molares inferiores.

Considerando os dentes envolvidos em tratamentos ortodônticos realizados com ou sem extrações, analisados por meio de imagens de TCFC, os resultados da frequência de RRA estão resumidos na Tabela 4. A frequência de dentes com RRA foi maior no grupo de dentes envolvidos em tratamentos ortodônticos com extrações (66,7%) que no grupo sem extrações (45,2%), sendo a diferença estatisticamente significativa.



**Figura 1.** Distribuição dos dentes na amostra de acordo com a presença e ausência de RRA. (\*Levander e Malmgren<sup>2</sup> modificado).

**Tabela 1.** Frequência (%) de RRA após a conclusão do tratamento ortodôntico (T2) e decorridos no mínimo 52 meses deste (T3) utilizando RP.

<b>Score</b>	<b>T2-RP</b>	<b>T3-RP</b>	<b>p</b>
<b>0</b>	334 (26,3%)	306 (24,2%)	p>0,05
<b>1</b>	654 (51,6%)	670 (53,1%)	p>0,05
<b>2</b>	265 (20,9%)	277 (21,9%)	p>0,05
<b>3</b>	14 (1,1%)	8 (0,6%)	p>0,05
<b>4</b>	1 (0,1%)	0	p>0,05
<b>Total</b>	1268 (100%)	1261 (100%)	p>0,05

**Tabela 2.** Presença (%) de RRA detectada por meio de imagens de RP e TCFC de acordo com o grupo de dentes.

<b>Dentes</b>	<b>RP</b>	<b>TCFC</b>	<b>p</b>
<b>Maxila</b>	<b>Presença n (%)</b>	<b>Presença n (%)</b>	<b>p</b>
Anteriores	286 (22,7%)	250 (19,2%)	p > 0.05
Pré-molares	136 (10,8%)	69 (5,3%)	p < 0.05
Molares	85 (6,7%)	56 (4,3%)	p > 0.05
<b>Mandíbula</b>	<b>Presença n (%)</b>	<b>Presença n (%)</b>	<b>p</b>
Anteriores	266 (21,1%)	230 (17,6%)	p > 0.05
Pré-molares	90 (7,1%)	41 (3,1%)	p < 0.05
Molares	92 (7,3%)	49 (3,8%)	p < 0.05

**Tabela 3.** Frequência (%) do grupo de dentes mais afetado por RRA analisada por meio de imagens de TCFC.

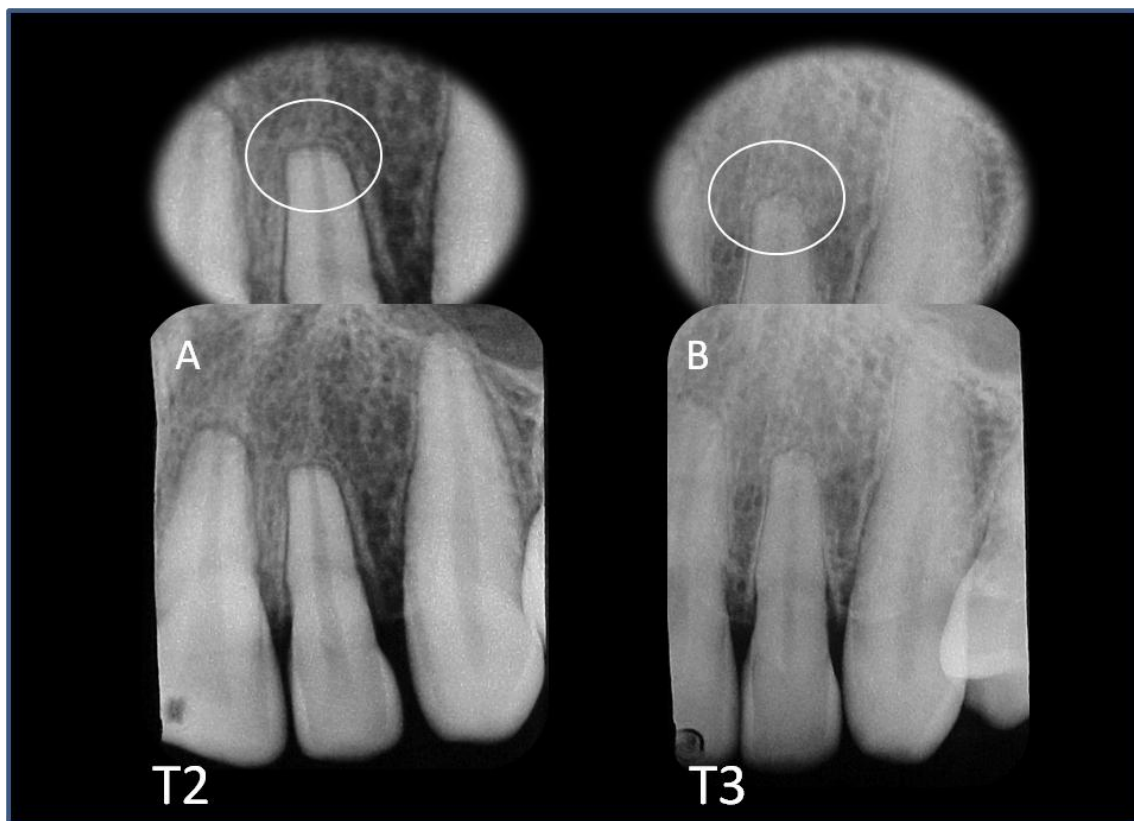<i>Dentes</i>	<i>Ausência de RRA</i>	<i>Presença de RRA</i>	<i>Classificação</i>
<b>MAXILA</b>			
<b>11/21</b>	23 (19,8%)	93 (80,1%)	3°
<b>12/22</b>	6 (5,4%)	104 (94,5%)	1°
<b>13/23</b>	63 (54,3)	53 (45,6%)	
<b>14/24</b>	45 (59,2%)	31 (40,7%)	
<b>15/25</b>	77 (66,9%)	38 (33,0%)	
<b>16/26</b>	60 (51,7%)	56 (48,2%)	5°
<b>MANDÍBULA</b>			
<b>31/41</b>	14 (12,2%)	100 (87,7%)	2°
<b>32/42</b>	26 (22,4%)	90 (77,5%)	4°
<b>33/43</b>	76 (65,5%)	40 (34,4%)	
<b>34/44</b>	66 (82,5%)	14 (17,5%)	
<b>35/45</b>	87 (76,3%)	27 (23,6%)	
<b>36/46</b>	67 (57,7%)	49 (42,2%)	

**Tabela 4.** Frequência (%) de RRA, considerando dentes envolvidos em tratamentos ortodônticos realizados com ou sem extrações analisada por meio de imagens de TCFC (T3).

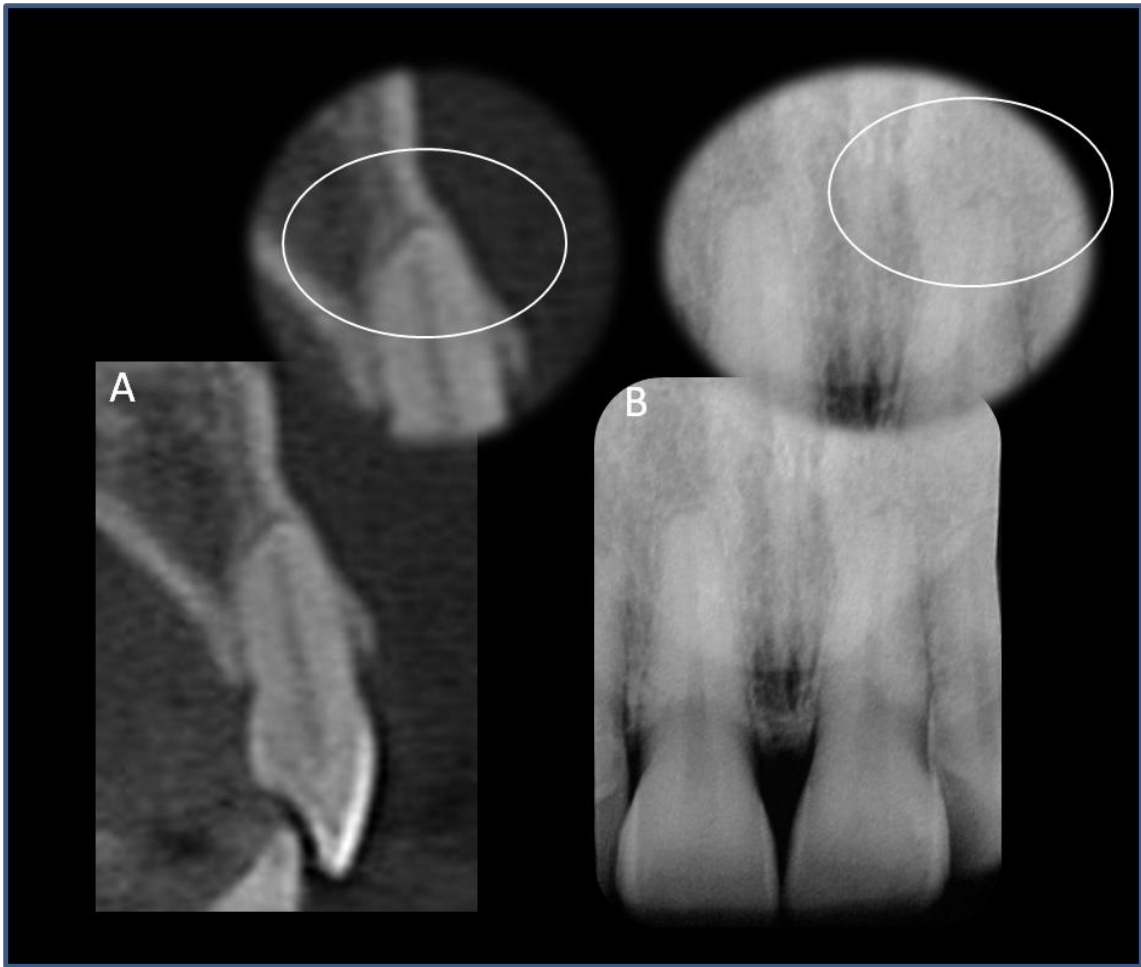<i>Nº de dentes envolvidos</i>	<i>Ausência de RRA</i>	<i>Presença de RRA</i>
Tratamento Ortodôntico sem Extrações n=815	446 (54,7%)	370 (45,2%)
Tratamento Ortodôntico com Extrações n=490	163 (33,2%)	327 (66,7%)
<b>p</b>	p < 0,05	p < 0,05

p - diferença entre as porcentagens.

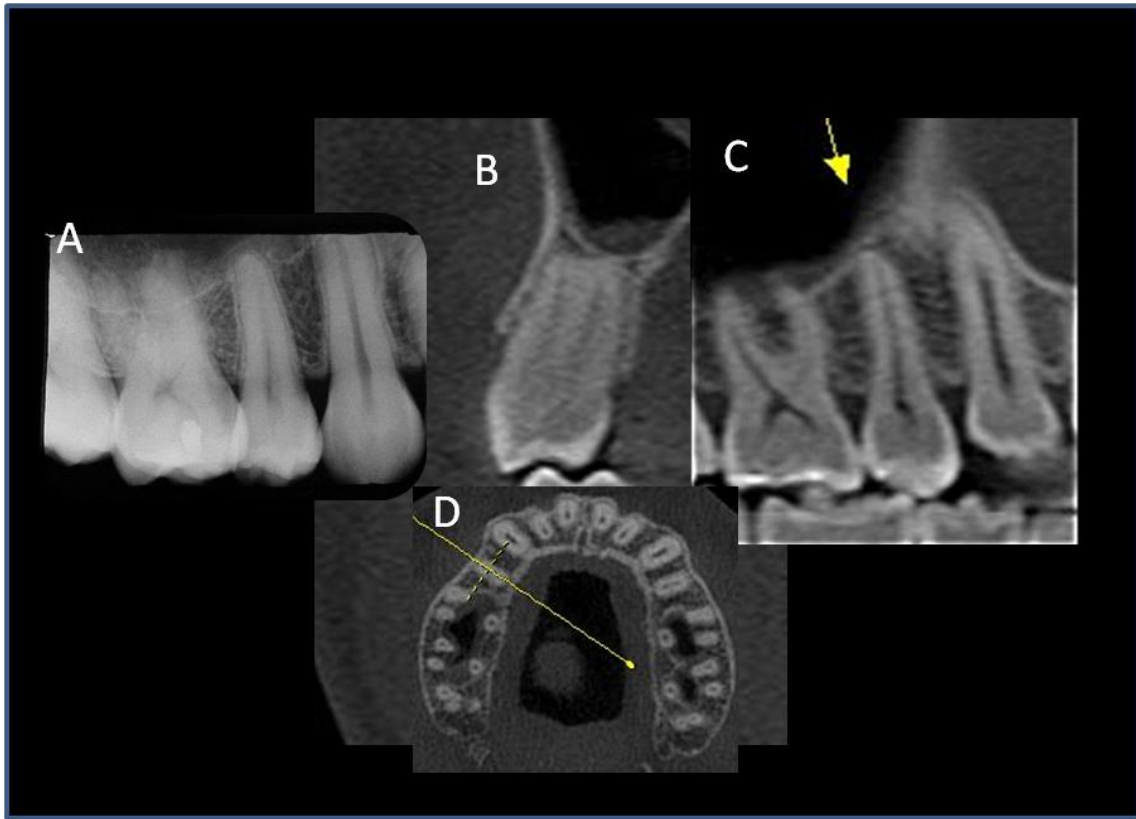
As figuras abaixo evidenciam RRA em incisivo lateral superior sem alteração em longo prazo (Figura 2); presença de RRA em incisivo central (Figura 3) e ausência de RRA (Figura 4) em pré-molar (superiores), por meio de radiografia periapical e tomografia computadorizada de feixe cônico.



**Figura 2.** Radiografias periapicais de incisivo lateral superior esquerdo apresentando o mesmo escore de RRA após a conclusão tratamento ortodôntico (A) e 288 meses pós-tratamento (B).



**Figura 3.** Imagem de TCFC do incisivo central superior esquerdo (A)(vista transversal) demonstrando mais detalhes da RRA do que a imagem por RP (B).



**Figura 4.** Radiografia periapical do segundo pré-molar superior direito mostra escore 2 (Levander e Malmgren modificado) (A). O mesmo dente demonstrando ausência de RRA, por meio de TCFC (B-D).

## 5. DISCUSSÃO

---

Uma revolução de informações tem sido observada com o advento da tomografia computadorizada<sup>15-18</sup>. A possibilidade de obter informações com a visualização da região maxilofacial em planos tridimensionais (3D), com particular referência às especialidades odontológicas, pôde-se reduzir o risco de subestimar alterações nas estruturas dentárias<sup>15-18,21-25</sup>, incluindo as reabsorções radiculares<sup>21,24</sup>.

As RRAs caracterizam a perda de estrutura dentária e são decorrentes de diversos fatores como variabilidade biológica individual, predisposição genética, fatores mecânicos, morfologia radicular e lesão periapical prévia ao tratamento ortodôntico<sup>1-6</sup>. O grau de reabsorção presente após o tratamento ortodôntico influencia no prognóstico. Consequências danosas para o dente podem ocorrer quando estão presentes reabsorções graves, mesmo que observadas em pequeno percentual e frente a tratamento ortodôntico bem planejado e conduzido.

O conhecimento atual não permite aos ortodontistas identificarem quais os pacientes vulneráveis às RRAs graves. Em recente revisão sistemática sobre RRA associada a tratamento ortodôntico, Weltman *et al.*<sup>1</sup> consideraram apenas 11 estudos apropriados e seus protocolos muito variáveis para que se procedesse uma análise quantitativa. Esta revisão reflete o momento das

pesquisas publicadas sobre RRA. Nenhum estudo possibilitou evidência consistente sobre a longevidade de dentes com reabsorções graves<sup>28</sup>.

A frequência de RRA, após a conclusão do tratamento ortodôntico (T2) e decorridos 52 a 288 meses deste (T3), foi determinada por meio de imagens de RPs. As RRAs mais frequentes foram as de escore 1. Os dados não demonstraram diferença significativa entre T2 e T3 para nenhum dos escores (Tabela 1). Estes resultados mostraram-se similares a estudos anteriores<sup>9,10</sup>. Copland e Green<sup>9</sup> verificaram, por meio de radiografias cefalométricas, se a RRA associada com tratamento ortodôntico progredia após o término do tratamento ativo. Os incisivos centrais superiores de 45 indivíduos foram avaliados após o término do tratamento, sendo que o tempo médio decorrido entre a conclusão do tratamento e a obtenção das radiografias finais foi de 2 anos e 4 meses (28 meses). Os resultados mostraram a paralização da RRA. Remington *et al.*<sup>10</sup> avaliaram as reabsorções radiculares apicais em 100 pacientes por meio de RPs após a conclusão do tratamento ortodôntico e decorrido um período médio de 14,1 anos (169 meses). Os resultados sugeriram que finalizado o tratamento, 52% dos dentes apresentaram escores 0 e 1. A avaliação em longo prazo não mostrou aumento na RRA após a remoção do aparelho, exceto remodelações de arestas e bordas afiadas, como observado também em nossa amostra (Figura 2).

Variações de metodologias entre alguns estudos<sup>9,10</sup> com o presente merecem ser consideradas. Por exemplo, no corrente estudo a duração média do tratamento foi de 22,9 meses; a variação do tempo de acompanhamento foi de 52 a 288 meses; a média de tempo decorrido entre o término do tratamento

e a obtenção das radiografias finais foi de 1,1 meses, com um intervalo de zero a sete meses; a avaliação foi realizada em diferentes grupos de dentes; as RRAs detectadas por meio de RPs foram classificadas pelo sistema de Levander e Malmgren<sup>2</sup> modificado, enquanto que a presença ou ausência de RRA foi analisada também por meio de imagens de TCFC.

Considerando os resultados das imagens de TCFC e RP em T3 pode-se verificar diferenças entre os dois métodos de imagem (Tabela 2). Quando comparadas as frequências de RRAs em T3 a diferença foi significativa para o grupo de pré-molares da maxila e da mandíbula, e para o grupo de molares mandibulares. Nestes grupos dentários, a maior presença de RRAs foi detectada por meio de imagens de RPs.

Estes resultados sugerem que as RPs em função de limitações tendem a superestimar as RRAs nos grupos dentários posteriores (Figuras 3 e 4). Estes dados podem ser explicados em vista da presente análise ter sido para todos os grupos dentários. Dependendo do grupo de dentes, variações morfológicas apicais, densidade do osso circundante (cortical óssea), angulação dos raios, contraste radiográfico e sobreposição de estruturas anatômicas podem influenciar as interpretações radiográficas<sup>26</sup>. Na análise das imagens tomográficas foi utilizada uma estratégia de navegação com intuito de verificar em todos os planos, o ápice das raízes, com recursos semelhantes aos sugeridos em recente estudo<sup>27</sup>. Esta estratégia<sup>27</sup> favorece o perfeito manejo de imagens de TCFC que podem revelar normalidades ou anormalidades incapazes de serem detectadas na RP convencional.

Dudic *et al.*<sup>21</sup> avaliaram 275 dentes de 22 pacientes pós-tratamento ortodôntico e compararam as RRAs por meio de radiografia panorâmica e TCFC. O sistema de graduação utilizado foi o de Levander e Malmgren<sup>2</sup>. Diferenças significativas foram observadas entre os dois métodos e para todos os escores de reabsorção radicular. O método de imagem por radiografia panorâmica subestimou o escore das RRAs. Salientaram que as imagens de TCFC devem ser utilizadas em pesquisas e também como auxiliar no monitoramento de pacientes com risco de desenvolverem reabsorções radiculares graves durante o movimento ortodôntico.

A frequência de RRAs de acordo com o grupo de dentes, analisada por meio de imagens de TCFC mostrou os incisivos laterais superiores e os centrais inferiores como os dentes mais afetados com RRA. Os dentes menos afetados por RRAs foram os pré-molares inferiores (Tabela 3).

A análise de RRAs, valendo-se do método de TCFC, frente aos dentes mais afetados não foi comparada com outros dados da literatura por uma carência de estudos. Considerando investigações realizadas com RPs verifica-se dados distintos entre o presente estudo com os de Newman<sup>5</sup>, que salientou os incisivos superiores, os pré-molares superiores e os segundos pré-molares inferiores como os dentes de maior prevalência de encurtamento radicular. Esta ordem de frequência difere das encontradas em outros estudos<sup>29,30</sup> realizados utilizando-se de RPs. No presente estudo, os pré-molares foram os dentes menos afetados quando observados por meio de imagens de TCFC. Hemley<sup>29</sup> mostrou que os dentes mais susceptíveis às RRAs foram os incisivos centrais (9,1%), sendo que os inferiores mais susceptíveis do que os superiores. Sharpe

*et al.*<sup>30</sup> utilizando RPs, encontraram maior frequência de RRA em incisivos centrais superiores (52,7%) seguido dos centrais inferiores (45,7%). Neste estudo constatou-se que os dentes mais afetados são os dentes anteriores, como também demonstrado em outros trabalhos<sup>5,9,10,28</sup>. Pode-se sugerir que a obtenção de radiografias periapicais deste grupo dentário durante e após o tratamento ortodôntico seja benéfico para a detecção e controle das RRAs<sup>9</sup>.

A extração dentária demonstrou ser um fator de risco para o surgimento de RRA durante a movimentação ortodôntica. A frequência de dentes com RRA foi maior no grupo de dentes envolvidos em tratamentos ortodônticos com extrações (66,7%), do que no grupo sem extrações (45,3%) analisados por meio de TCFC ( $p < 0,05$ ) (Tabela 4). Uma justificativa para estes resultados pode estar no fato de que, em tratamentos ortodônticos com indicação de extrações, movimentos mais extensos são necessários. Estes resultados estão de acordo com os de Marques *et al.*<sup>28</sup>, ao verificarem que os principais fatores diretamente relacionados com RRA severas foram: extrações dentárias, raízes com formas triangulares e presença de RRA antes da movimentação. Observaram ainda elevada prevalência de reabsorções graves em pacientes brasileiros, tratados com o sistema *Edgewise*, dados estes não verificados no presente estudo.

A TCFC não representa um equipamento frequentemente encontrado nos consultórios odontológicos. A relação custo-benefício das imagens em 3D na rotina clínica deve ser considerada quanto à radiação emitida. A variabilidade de radiação entre os equipamentos e a ausência de normas estabelecendo padrões e recomendações para utilização desta tecnologia, difere em alguns países.

Silva *et al.*<sup>22</sup> compararam as doses de radiação necessárias para obtenção de radiografias panorâmicas e cefalométricas convencionais com a radiação emitida por duas unidades diferentes de tomografia computadorizada de feixe cônico e também tomografia computadorizada “*multi-slice*”. Os equipamentos convencionais emitiram menores doses de radiação. Os autores ressaltaram que quando imagens tridimensionais forem necessárias na prática ortodôntica a TCFC deve ser a indicada como alternativa ao diagnóstico.

É presumível que uma nova tecnologia com potencial para auxiliar no diagnóstico, tal como a TCFC, estabeleça novos desafios até que haja uma compreensão completa de suas propriedades e limitações. O desenvolvimento de novos equipamentos com menor emissão de radiação e modernos *softwares* pode ser valioso na aquisição e reconstrução de exames tomográficos. Futuros modelos de estudos que possibilitem decisões clínicas com resultados mais previsíveis devem ser desenvolvidos, visando determinar em longo prazo o comportamento das reabsorções radiculares apicais graves decorrentes da movimentação dentária ortodôntica.

## **6. CONCLUSÃO**

---

Baseado na metodologia descrita e considerando as possíveis limitações pode ser concluído que a frequência de RRA detectada por meio de imagens de RP e TCFC apresentou-se diferente para os grupos dos pré-molares superiores e inferiores, e molares inferiores. A frequência de RRA detectada por meio de RP não alterou em longo prazo.

### **Agradecimentos**

Este estudo foi suportado em parte por concessões do Conselho Nacional de Desenvolvimento Científico e Tecnológico (CNPq 302875/2008-5 e CNPq 474642/2009 ao C.E.).

## 7. REFERÊNCIAS

---

1. Weltman B, Vig WKL, Fields HW, Shanker S, Kaizar EE. Root resorption associated with orthodontic tooth movement: A systematic review. *Am J Orthod Dentofac Orthop* 2010; 137:462-476.
2. Levander E, Malmgren O. Evaluation of the risk of root resorption during orthodontic treatment: A study of upper incisors. *Eur J Orthod* 1988; 10:30-38.
3. Al-Qawasmi RA, Hartsfield JK Jr, Everett ET, Flury L, Liu L, Foroud TM et al. Genetic predisposition to external apical root resorption. *Am J Orthod Dentofac Orthop* 2003;123:242-252.
4. Harris EF, Kineret SE, Tolley EA. A heritable component for external apical root resorption in patients treated orthodontically. *Am J Orthod Dentofac Orthop* 1997;111(3):301-309.
5. Newman WG. Possible etiologic factors in external root resorption. *Am J Orthod* 1975;67(5):522-539.
6. Mc Laughlin KD. Quantitative determination of root resorption during orthodontic treatment [abstract]. *Am J Orthod* 1964;50(2):143.
7. Consolaro A, Consolaro MF. The orthodontic root resorption is inflammatory, the phenomenon are genetically regulated although not hereditarily transmitted. *R Dental Press Ortodon Ortop Facial* 2009;14(4):25-32.

8. Levander E, Malmgren O, Eliasson S. Evaluation of root resorption in relation to two orthodontic treatment regimes. A clinical experimental study. *Eur J Orthod* 1994;16:223-228.
9. Copeland S, Green L J. Root resorption in maxillary central incisors following active orthodontic treatment. *Am J Orthod* 1986; 89:51-55.
10. Remington DN, Joondeph DR, Artun J, Riedel RA, Chapko MK. Long-term evaluation of root resorption occurring during orthodontic treatment. *Am J Orthod Dentofac Orthop* 1989;96:43-46.
11. Ambrose J. Computerized transverse axial scanning (tomography): Part 2. Clinical application. *Br J Radiol* 1973;46:1023-1047.
12. Hounsfield GN. Computerized transverse axial scanning (tomography): Part 2. Clinical application. *Br J Radiol* 1973;46:1016-1022.
13. Arai Y, Tammisalo E, Hashimoto K, Shinoda K. Development of a compact computed apparatus for dental use. *Dentomaxillfac Radiol* 1999(28):245-248.
14. Mozzo P, Procacci C, Tacconi A, Tinazzi Martini P, Bergamo Andreis IA. A new volumetric CT machine for dental imaging based on the cone-beam technique: preliminary results. *Eur Radiol* 1998;8:1558-1564.
15. Scarfe WC, Farman AG, Sukovic P. Clinical applications of cone-beam computed tomography in dental practice. *J Can Dental Assoc* 2006;72:75-80.
16. Farman AG. Applying DICOM to dentistry. *J Digit Imaging* 2005;18:23-27.
17. Farman AG, Scarfe WC. Development of imaging selection criteria and procedures should precede cephalometric assessment with cone-beam computed tomography. *Am J Orthod Dentofac Orthop* 2006;130(2):257-265.

18. De Vos W, Casselman J, Swennen GRJ. Cone-beam computerized tomography (CBCT) imaging of the oral and maxillofacial region: A systematic review of the literature. *Int J Oral Maxillofac Surg* 2009;38:609-625.
19. Spence TM. A prospective study of apical root resorption during orthodontic treatment and into retention. *Am J Orthod Dentofac Orthop* 2001(4):A1
20. Reukers E, Sanderink G, Kuijpers-Jagtman AM, Hof M van't. Assesment of apical root resorption using digital reconstruction. *Dentomalliofac Radiol* 1989;27:25-29.
21. Dudic A, Giannopoulou C, Leuzinger M, Kiliaridis S. Detection of apical root resorption after orthodontic treatment by using panoramic radiography and cone-beam computed tomography of super-high resolution. *Am J Orthod Dentofac Orthop* 2009;135(4):434-437.
22. Silva MA, Wolf U, Heinicke F, Bumann A, Visser H, Hirsch E. Cone-beam computed tomography for routine orthodontic treatment planning: A radiation dose evaluation. *Am J Orthod Dentofacial Orthop* 2008;133:640.e1-640-e5.
23. Estrela C, Bueno MR, Leles CR, Azevedo B, Azevedo JR. Accuracy of cone beam computed tomography and panoramic and periapical radiography for detection of apical periodontitis. *J Endod* 2008;34:273-279.
24. Estrela C, Bueno MR, Alencar AH, Mattar R, Neto JV, Azevedo BC, Estrela CRA. Method to evaluate inflammatory root resorption by using cone beam computed tomography. *J Endod* 2009;35(11):1491-1497.
25. Kau CH, Bozic M, English J, Lee R, Bussa H, Ellis RK. Cone-beam computed tomography of the maxillofacial region – an update. *Int J Med Robotics Comput Assist Surg* 2009;5:366-380.

26. Huumonen S, Orstavik D. Radiological aspects of apical periodontitis. *Endod Topics* 2002;1:3-25.
27. Bueno MR, Estrela C, Figueiredo JAP. Map-reading strategy to diagnose root perforations near metallic intracanal posts by using cone beam computed tomography. *J Endod* 2011;37:85-90.
28. Marques LS, Ramos-Jorge ML, Rey AC, Amond MC, Ruellas ACO. Severe root reabsorption in orthodontic patients treated with the edgewise method: prevalence and predictive factors. *Am J Orthod Dentofacial Orthop* 2010;137(3):384-388.
29. Hemley S. The incidence of root resorption of vital permanent teeth. *J Dent Res* 1941; 20:1x-141.
30. Sharpe W, Reed B, Subtelny JD, Poison A. Orthodontic relapse, apical root resorption, and crestal alveolar bone levels. *Am J Orthod Dentofacial Orthop* 1987;91:252-258.

# ANEXOS

---

## Anexo 1. Parecer do Comitê de Ética



SERVIÇO PÚBLICO FEDERAL  
UNIVERSIDADE FEDERAL DE GOIÁS  
PRÓ-REITORIA DE PESQUISA E PÓS-GRADUAÇÃO  
COMITÊ DE ÉTICA EM PESQUISA



PROTOCOLO  
169/2008

Goiânia, 27 de fevereiro de 2009

### PARECER CONSUBSTANCIADO

#### I. IDENTIFICAÇÃO:

**Título do projeto:** “Reabsorções radiculares apicais após tratamento ortodôntico”


**Pesquisador Responsável:** Jairo Curado de Freitas

**Pesquisador Participante:** Carlos Estrela

**Instituição Responsável:** Instituto de Ciências Biológicas - UFG

Informamos que o Comitê de Ética em Pesquisa da Universidade Federal de Goiás, após análise das adequações solicitadas, **Aprovou**, o projeto acima referido, e o mesmo foi considerado em acordo com os princípios éticos vigentes.

O pesquisador responsável deverá encaminhar ao CEP/UFG, relatórios da pesquisa, encerramento, conclusão (ões) e publicação (ões) de acordo com as recomendações da Resolução 196/96.

  
Profa Dra Rita Goreti Amaral  
Coordenadora do CEP/UFG

**Anexo 2.** Termo de Consentimento Livre Esclarecido- TCLE, aprovado pelo CEP

**TERMO DE CONSENTIMENTO LIVRE ESCLARECIDO- TCLE**

**INFORMAÇÕES:**

Eu, Jairo Curado de Freitas, cirurgião-dentista, pesquisador responsável, aluno do Programa de Pós-graduação (doutorado) em Ciências da Saúde da Universidade Federal de Goiás (UFG) estou propondo a realização de uma pesquisa intitulada **“Avaliação das reabsorções radiculares apicais após tratamento ortodôntico”** . Esta pesquisa foi aprovada pelo Comitê de Ética em Pesquisa da UFG.

Em caso de dúvida, você pode procurar informações pelo telefone 62-3243-7050. O estudo tem como objetivo avaliar a ocorrência de reabsorções das raízes dos dentes durante e após o tratamento ortodôntico. Assim, estamos convidando pessoas que, como você, passaram por este tipo de tratamento. A reabsorção de raíz pode levar até à perda do dente. Desta forma nosso estudo pretende avaliar a ocorrência destas reabsorções e sua progressão ou não após o término do tratamento. Para isto será necessário consultarmos sua documentação ortodôntica (prontuário), no qual consta a avaliação radiográfica no início e término do seu tratamento. Além disso, precisaremos agendar um encontro com você para realizar novos exames radiográficos, sendo: 14 radiografias periapicais (boca-total) que mapearão as condições de todos os seus dentes e uma Tomografia Computadorizada de Feixe Cônico (*Cone Beam*) de uso especial em odontologia que emite muito menos radiação do que uma tomografia utilizada na medicina.

Este exame será realizado num instituto de documentação odontológica localizado em Goiânia, em local de fácil acesso. O tempo previsto desde sua chegada até o final de todas as tomadas, é de uma hora. Para a realização das radiografias, o procedimento é o mesmo que você já experimentou antes, no tratamento. Para a tomografia, não é necessário preparo prévio algum. Na data agendada, no momento do exame, o técnico em radiologia conduzirá você até a sala de exame, pedirá que retire objetos de metal, colocará você sentado junto a um aparelho e encaixando sua cabeça neste, de modo que ela ficará parcialmente envolvida e imóvel. O restante de seu corpo será protegido

de radiação por um avental de chumbo. A tomografia propriamente dita dura apenas alguns segundos. Assim, seu desconforto em permanecer imóvel junto ao aparelho, será mínimo. A gravidez e o uso de aparelho marca-passo são fatores que impedem a sua participação no estudo.

Após o exame, em 48 horas ficam prontos os resultados. Após a avaliação destes, entraremos em contato por telefone, informando o se houve ou não reabsorções de raízes de seus dentes e se este processo está estabilizado, ou se ainda persiste. A sua participação na pesquisa pode ou não trazer-lhe benefício direto (ou seja, saber se é ou não portador de reabsorção dentária). Em caso positivo, receberá aconselhamento de conduta ou apenas acompanhamento.

As informações coletadas serão utilizadas exclusivamente para fins científicos, ficando garantido o sigilo e privacidade. Os dados provenientes deste trabalho serão utilizados para fins de publicação e produção de informações científicas, com o intuito de buscar mais informações sobre o fenômeno das reabsorções e outras possíveis conseqüências advindas do tratamento ortodôntico.

---

Pesquisador

### **DECLARAÇÃO DE CONSENTIMENTO**

Eu, \_\_\_\_\_, venho por desta declaração, manifestar meu consentimento em participar do trabalho acima referido, tendo tido oportunidade de ler os termos e palavras contidas no termo acima, sendo que me foram dadas explicações referentes a ele.

Estou ciente ainda de que, em qualquer momento que me sentir constrangido (a) em participar deste trabalho, comunicarei ao pesquisador e terei, desta forma, interrompida minha participação na pesquisa.

Goiânia, \_\_\_\_ de \_\_\_\_\_ de \_\_\_\_\_.

---

Assinatura do paciente.      RG:

### **Anexo 3. Publicações no biênio 2009/2010**

#### **Artigos científicos publicados em periódicos nacionais com corpo editorial:**

1) Freitas JC. Má oclusão Classe II, divisão 1, de Angle com discrepância ântero-posterior acentuada. R Dental Press Ortodon Ortop Facial 2009.14(2):131-43.

2) Morales PM, Jardim RV, Freitas JC. Avaliação da Alteração do Plano Oclusal em Pacientes Dolicofaciais Portadores de Classe II Mandibular que Utilizaram o Aparelho Bionator de Balters. ROBRAC 2010 ;19(50) :258-263.

## Anexo 4. Normas de publicação do periódico

### *The American Journal of Orthodontics and Dentofacial Orthopedics*

#### Information for Authors

#### Electronic manuscript submission and review

The *American Journal of Orthodontics and Dentofacial Orthopedics* uses the *Elsevier Editorial System (EES)*, an online manuscript submission and review system.

To submit or review an article, please go to the **AJO-DO** EES website: [ees.elsevier.com/ajodo](http://ees.elsevier.com/ajodo).

Send other correspondence to:

Dr. Vincent G. Kokich, DDS, MSD, Editor-in-Chief  
*American Journal of Orthodontics and Dentofacial Orthopedics*  
University of Washington  
Department of Orthodontics, D-569  
HSC Box 357446  
Seattle, WA 98195-7446  
Telephone (206) 221-5413  
E-mail: [vgkokich@u.washington.edu](mailto:vgkokich@u.washington.edu)

#### General Information

The *American Journal of Orthodontics and Dentofacial Orthopedics* publishes original research, reviews, case reports, clinical material, and other material related to orthodontics and dentofacial orthopedics.

Submitted manuscripts must be original, written in English, and not published or under consideration elsewhere. Manuscripts will be reviewed by the editor and consultants and are subject to editorial revision. Authors should follow the guidelines below.

Statements and opinions expressed in the articles and communications herein are those of the author(s) and not necessarily those of the editor(s) or publisher, and the editor(s) and publisher disclaim any responsibility or liability for such material. Neither the editor(s) nor the publisher guarantees, warrants, or endorses any product or service advertised in this publication; neither do they guarantee any claim made by the manufacturer of any product or service. Each reader must determine whether to act on the information in this publication, and neither the *Journal* nor its sponsoring organizations shall be liable for any injury due to the publication of erroneous information.

#### Guidelines for Original Articles

Submit Original Articles via EES: [ees.elsevier.com/ajodo](http://ees.elsevier.com/ajodo). Organize your submission as follows.

1. Title Page. Put all information pertaining to the authors in a separate document. Include the title of the article, full name(s) of the author(s), academic degrees, and institutional affiliations and positions; identify the corresponding author and include an address, telephone and fax numbers, and an e-mail address. This information will not be available to the reviewers.
2. Abstract. Structured abstracts of 200 words or less are preferred. A structured abstract contains the following sections: Introduction, describing the problem; Methods, describing how the study was performed; Results, describing the primary results; and Conclusions, reporting what the authors conclude from the findings and any clinical implications.
3. Manuscript. The manuscript proper should be organized in the following sections: Introduction and literature review, Material and Methods, Results, Discussion, Conclusions, References, and figure captions. You should express measurements in metric units, whenever practical. Refer to teeth by their full name or their FDI tooth number. For style questions, refer to the *AMA Manual of Style*, 9th edition. Cite references selectively, and number them in the order cited. Make sure that all references have been mentioned in the text. Follow the format for references in "Uniform Requirements for Manuscripts Submitted to Biomedical Journals" (Ann Intern Med 1997;126:36-47); <http://www.icmje.org>. Include the list of references with the

manuscript proper. Submit figures and tables separately (see below); do not embed figures in the word processing document.

4. Figures. Digital images should be in TIF or EPS format, CMYK or grayscale, at least 5 inches wide and at least 300 pixels per inch (118 pixels per cm). Do not embed images in a word processing program. If published, images could be reduced to 1 column width (about 3 inches), so authors should ensure that figures will remain legible at that scale. For best results, avoid screening, shading, and colored backgrounds; use the simplest patterns available to indicate differences in charts. If a figure has been previously published, the legend (included in the manuscript proper) must give full credit to the original source, and written permission from the original publisher must be included. Be sure you have mentioned each figure, in order, in the text.

5. Tables. Tables should be self-explanatory and should supplement, not duplicate, the text. Number them with Roman numerals, in the order they are mentioned in the text. Provide a brief title for each. If a table has been previously published, include a footnote in the table giving full credit to the original source and include written permission for its use from the copyright holder. Submit tables as text-based files (Word or Excel, for example) and not as graphic elements.

6. Model release and permission forms. Photographs of identifiable persons must be accompanied by a release signed by the person or both living parents or the guardian of minors. Illustrations or tables that have appeared in copyrighted material must be accompanied by written permission for their use from the copyright owner and original author, and the legend must properly credit the source. Permission also must be obtained to use modified tables or figures.

7. Copyright release. In accordance with the Copyright Act of 1976, which became effective February 1, 1978, all manuscripts must be accompanied by the following written statement, signed by all authors: *"The undersigned author(s) transfers all copyright ownership of the manuscript [insert title of article here] to the American Association of Orthodontists in the event the work is published. The undersigned author(s) warrants that the article is original, does not infringe upon any copyright or other proprietary right of any third party, is not under consideration by another journal, has not been previously published, and includes any product that may derive from the published journal, whether print or electronic media. I (we) sign for and accept responsibility for releasing this material."* Scan the printed [copyright release](#) and submit it via EES.

8. Conflict of interest statement. Report any commercial association that might pose a conflict of interest, such as ownership, stock holdings, equity interests and consultant activities, or patent-licensing situations. If the manuscript is accepted, the disclosed information will be published with the article. The usual and customary listing of sources of support and institutional affiliations on the title page is proper and does not imply a conflict of interest. Guest editorials, Letters, and Review articles may be rejected if a conflict of interest exists.

9. Institutional Review Board approval. For those articles that report on the results of experiments of treatments where patients or animals have been used as the sample, Institutional Review Board (IRB) approval is mandatory. No experimental studies will be sent out for review without an IRB approval accompanying the manuscript submission.

10. Systematic Reviews and Meta-Analyses must be accompanied by the current PRISMA checklist and flow diagram. This information can be downloaded from [www.prisma-statement.org](http://www.prisma-statement.org).

11. Randomized Clinical Trials must be accompanied by the current CONSORT statement, checklist, and flow diagram. This information can be downloaded from [www.consort-statement.org](http://www.consort-statement.org).

## Other Articles

Follow the guidelines above, with the following exceptions, and submit via EES. Case Reports will be evaluated for completeness and quality of records, quality of treatment, uniqueness of the case, and quality of the manuscript. A high quality manuscript must include the following sections: introduction; diagnosis; etiology; treatment objectives, treatment alternatives, treatment progress, and treatment results; and discussion. The submitted figures must include extraoral and intraoral photographs and dental casts, panoramic radiographs, cephalometric radiographs, and tracings from both pretreatment and posttreatment, and progress or retention figures as appropriate. Complete Case Report Guidelines can be downloaded from Case Report Guidelines Techno Bytes items report on emerging technological developments and products for use by orthodontists.

## Miscellaneous Submissions

Letters to the Editor and Ask Us questions and answers appear in the Readers' Forum section and are encouraged to stimulate healthy discourse concerning the profession. Letters to the Editor must be less than 500 words including references. Send letters or questions directly to the editor, via e-mail: [vgkokich@u.washington.edu](mailto:vgkokich@u.washington.edu). Submit a signed copyright release with the letter.

Brief, substantiated commentary on subjects of interest to the orthodontic profession is published occasionally as a Guest Editorial or Special Article. Send Guest Editorials or Special Articles directly to the editor, via e-mail: [ygkokich@u.washington.edu](mailto:ygkokich@u.washington.edu). Submit a signed copyright release with the submission.

Books and monographs (domestic and foreign) will be reviewed, depending upon their interest and value to subscribers. Send books to the Editor in Chief, Dr. Vincent G. Kokich, Department of Orthodontics, University of Washington D-569, HSC Box 357446, Seattle, WA 98195-7446. They will not be returned.

**Checklist for authors**

\_\_\_ Title page, including full name, academic degrees, and institutional affiliation and position of each author, and author to whom correspondence and reprint requests are to be sent, including address, business and home phone numbers, fax numbers, and e-mail address

\_\_\_ Abstract

\_\_\_ Article proper, including references and figure legends

\_\_\_ Figures, in TIF or EPS format

\_\_\_ Tables

\_\_\_ [Copyright release statement](#), signed by all authors

\_\_\_ Photographic consent statement(s)

\_\_\_ Conflict of interest statement

\_\_\_ Permissions to reproduce previously published material

***Updated February 2011***

## APÊNDICE

---

### **PUBLICAÇÃO**

#### **Artigo:**

Long-term Evaluation of Apical Root Resorption after Orthodontic Treatment  
Using Periapical Radiography and Cone Beam Computed Tomography

#### **Autores:**

Jairo Curado de Freitas, DDS, MSc, PhD

Ana Helena G. Alencar, DDS, MSc, PhD

Carlos Estrela, DDS, MSc, PhD

#### **Revista (Submetido):**

American Journal of Orthodontics & Dentofacial Orthopedics

**Long-term Evaluation of Apical Root Resorption after Orthodontic Treatment  
Using Periapical Radiography and Cone Beam Computed Tomography**

**JAIRO CURADO FREITAS, DDS, MSc, PhD**

Professor of Orthodontics, Brazilian Dentistry Association, Goiânia, GO, Brazil;

**ANA HELENA GONÇALVES ALENCAR, DDS, MSc, PhD**

Professor of Endodontics, Department of Oral Science, Federal University of Goiás,  
Goiânia, GO, Brazil;

**CARLOS ESTRELA, DDS, MSc, PhD**

Chairman and Professor of Endodontics, Department of Oral Science, Federal  
University of Goiás, Goiânia, GO, Brazil;

**Running Title:** Root resorption after orthodontic treatment

**Acknowledgments**

The authors deny any conflicts of interest related to this study.

**Correspondence and offprint requests to:**

**Professor Jairo Curado FREITAS**

Department of Stomatologic Sciences,  
Federal University of Goiás,  
Praça Universitária s/n, Setor Universitário,  
CEP 74605-220, Goiânia, GO, Brazil.  
E-mail: [curadojf@terra.com.br](mailto:curadojf@terra.com.br)

## Long-term Evaluation of Apical Root Resorption after Orthodontic Treatment Using Periapical Radiography and Cone Beam Computed Tomography

**Aim:** To detect Apical Root Resorption (ARR) after orthodontic treatment at 52-288 months using periapical radiography (PR) and cone beam computed tomography (CBCT). **Methods:** Radiographic images obtained from 58 patients, before (T1) and after orthodontic treatment (T2), and following 52-288 months of treatment were analyzed by three members of the Brazilian Board of Orthodontics. Apical structures were evaluated by PR images (T2 and T3), using Levander and Malmgren<sup>2</sup> scores. The presence of ARR on CBCT images were detected only at T3. The Kolmogorov-Smirnov test was used for statistical analyses, and the level of significance was set at 5%. Kappa statistics determined interobserver agreement. **Results:** ARR more frequent were with scores 1 in T2 (51.6%) and T3 (53.1%), when evaluated by PR ( $p>0.05$ ). When compared the frequencies of ARR in T3 among PR and CBCT images, the differences were significant for maxillary and mandibular pre-molar groups, and for mandibular molar group ( $p>0.05$ ). The teeth with highest frequency of ARR presence using CBCT images were maxillary lateral incisors (94.5%) and mandibular central incisors (87.7%), while the bicuspids showed the lowest frequency. The CBCT images showed that the teeth involved in orthodontic treatment with extraction present higher ARR frequency ( $p<0.05$ ). **Conclusion:** PR images suggested higher frequency of ARR compared with CBCT images for maxillary and mandibular pre-molar groups, and for mandibular molar group. ARR did not change in long term. The CBCT method of imaging is a promising tool in the diagnosis of apical root resorption.

**Key words:** root resorption, cone-beam computed tomography, orthodontic treatment.

# 1. INTRODUCTION

---

Apical root resorption (ARR) may occur after orthodontic tooth movement. Its etiology is multifactorial and may be associated with individual biological variability, genetic predisposition, effect of mechanical factors, root morphology, and tooth injuries sustained before orthodontic treatment.<sup>1-6</sup>

Root resorption associated with orthodontic tooth movement is classified as inflammatory because it results from inflammation of the apical periodontium and the consequent destruction of tooth structures caused by clastic activity.<sup>7</sup> Clinical relevance is not often mentioned when the rate of ARR is low. However, in severe ARR, structural tooth changes may result from an unfavorable combination of factors, such as anatomic, physiological and genetic variations.<sup>8-</sup>  
<sup>10</sup> The understanding of the pathological mechanisms of RR due to orthodontic treatment may help to establish accurate treatment plans. Special care may reduce sequelae and improve orthodontic prognosis, which may reduce the risk of legal suits.

Clinically, periapical radiographs (PR) are often used for diagnosis, treatment planning and follow-up. The revolution of information technology in health investigations started with computed tomography (CT), which has been used for planning, diagnosis, treatment and prognosis of several diseases.<sup>11,12</sup> Cone beam computed tomography (CBCT) is a recently developed technology<sup>13,14</sup> with important applications in research, clinical dentistry in general, and orthodontics in particular.<sup>15-18</sup>

A longitudinal prospective study<sup>19</sup> of the progression of ARR associated with orthodontic treatment using PR showed that central incisors do not continue to lose root length during the retention phase. There was no association with gender, age, overbite, overjet, headgear use, or intrusion mechanics. ARR was greater in patients that had undergone extractions.

Reukers et al<sup>20</sup> used digitally reconstructed images of maxillary incisors and found that ARR prevalence was 63% in the group of incisors. Gross root shortening was found in only a few cases.<sup>10,20</sup> In another study, orthodontically induced ARR was evaluated using panoramic radiography and CBCT, and results showed that ARR was found in 69% of the teeth when CBCT scans were used and in 44% when PR was the imaging method.<sup>21</sup>

As the application of CBCT in orthodontics seems promising, it may become a useful tool for the long-term follow up of patients that may develop ARR in association with orthodontic tooth movement in different tooth groups. However, few studies have focused on that use of CBCT. This study evaluated ARR at 52 to 288 months after treatment using periapical radiography and cone beam computed tomography. The null hypothesis was that there was no difference in apical root resorption frequencies detected by periapical radiography and cone beam computed tomography.

## 2. METHODOLOGY

---

### **Patients**

Fifty-eight patients, 28 male and 30 female (1,392 teeth) were selected in a database search of a private orthodontic clinic in Goiânia, GO, Brazil. Inclusion criteria were: complete orthodontic records, radiographs, pictures, plaster models, and orthodontic treatment completed at least 52 months before. Only patients whose radiographs showed high quality were included, and no patient had any history of retreatment. Time since treatment completion was upper to 52 months, and patient mean age was 12 years and 4 months (SD=2.31).

All the patients had been treated using edgewise mechanics by the same orthodontist (J.C.F.) and were invited to return for a follow-up examination, which included a full mouth set of periapical radiographs and CBCT scanning. The study was approved by the local Ethics in Research Committee (UFG, Proc. #169/2008).

### **Imaging methods**

Periapical radiographs (PR) were acquired using a Spectro 70X Dental X-ray unit (Dabi Atlante, Ribeirão Preto, SP, Brazil) at 70 kV, 8 mA, 0.8 mm X 0.8 mm focal spot, using Kodak Insight film (Eastman Kodak Co, Rochester, NY, USA), using bisector technique with position indicating device and exposure time in accordance with the region imaged. All films were processed

automatically and developed using standard methods (Peri-Pro II, Air techniques, NY,USA).

CBCT images were acquired with a first generation i-CAT Cone-Beam 3D imaging system (Imaging Sciences International, Hatfield, PA, USA). The volumes were reconstructed at 0.2X0.2X0.2 mm voxel size. The tube voltage was 120 kVp, and the current, 3.8 mA. Exposure time was 40 seconds. Images were examined using the scanner proprietary software (Xoran 3.1.62; Xoran Technologies, Ann Arbor, MI, USA) in a PC workstation running Microsoft Windows XP professional SP-2 (Microsoft Corp., Redmond, WA, USA), Intel® Core™ 2 Duo-6300 1.86 GHz (Intel Corporation, Santa Clara, CA, USA), NVIDIA GeForce 6200 turbo cache videocard (NVIDIA Corporation, Santa Clara, CA, USA) and an EIZO - Flexscan S2000 monitor at a resolution of 1600 x 1200 pixels (EIZO NANA Corporation Hakusan, Ishikawa, Japan). The program tools permitted the evaluation of each tooth in three dimensions.

## **Evaluation Methods**

Periapical radiographs were analyzed at three time points: T1 - before fixed orthodontic treatment; T2 - after fixed orthodontic treatment; T3 – at 52 to 288 months after treatment. Three members of the Brazilian Board of Orthodontics individually evaluated all images of PR in all teeth (except 2<sup>nd</sup> and 3<sup>rd</sup> molars) to detect ARR. The teeth with periapical lesions, traumatism history, and impossibility of diagnosis due to image overlapping and incomplete rhizogenes were excluded. The high number of teeth with incomplete apices

difficulted the evaluation of apical structures in T1. To evaluate interexaminer reliability, 10% of the sample was examined.

Levander and Malmgren<sup>2</sup> modified scoring system was used to evaluate ARR. Root apices were classified into 5 levels of root resorption: 0, no root resorption; 1, irregular root contour; 2, apical root resorption, less than 2 mm; 3, apical root resorption, from 2 mm to one third of the original root length; 4, apical root resorption exceeding one third of original root length. The radiographs were mounted on slit sheets of cardboard and examined in a darkened room using a light box (Medalight LP-300, Universal Electronics Ind., NY, EUA) at 3X magnification.

The CBCT images obtained in T3 were evaluated by a radiology specialist with 5 years of training. CBCT was only used at T3 because this imaging diagnostic tool was not available at the other time points.

The analysis of apical region was performed in a dynamic way into different plans (axial and cross-sectional). The thickness slices varied between 1 and 1.5mm.

ARR presence or absence in PR and CBCT images were evaluated in all dental groups. In teeth with more than one root, the root with the most resorption was used to determine the score for that tooth.

The expected initial number of teeth was 1,392; extracted and congenitally absent teeth and teeth whose images had superposed structures (Figure 1) were excluded. The number of teeth involved or not with ARR was recorded.

The Kolmogov-Smirnov test was used to evaluate the data. The level of significance was set at 5%. Kappa statistics was used to determine interobserver agreement according to the study methods.

### **3. RESULTS**

---

From all 58 patients, 40 had been classified, at the beginning of orthodontic treatment as Class I; 14 patients classified as Class II, division 1; 2 patients classified as Class II, division 2; 2 patients classified as Class III. Forty-nine patients used some type of intermaxillary elastics. The mean duration of treatment was 23 months ( $\bar{x}=22.9$ ;  $SD=\pm 6.72$ ).

The distribution of teeth in sample, showing the presence or absence of ARR, is presented in Figure 1. The radiographic images of 1,268 teeth were analyzed in T2, 1,261 in T3, and 1,305 CBCT images in T3.

The frequency of ARR by PR after orthodontic treatment (T2) and 52-288 months (T3) is shown in Table 1. ARR more frequent score was 1, presenting in T2 51.6%, and in T3 53.1%. There was no significant statistical difference between T2 and T3, when evaluated by PR, in none of the scores.

Kappa value used to determine interobserver agreement according to modified Levander e Malmgren<sup>2</sup> study methods varied from 0.86 to 0.96 for PR images.

Table 2 summarizes the results of frequency (%) of teeth group most affected with ARR using PR and CBCT scans. The difference was statistically

significant to pre-molar maxillary and mandibular group and to molar mandibular group, when compared the frequencies of ARR in T3, between PR and CBCT images. The highest presence of ARR by PR was detected into these groups. So, the null hypothesis was rejected.

Table 3 shows frequency (%) of teeth group most affected with ARR using CBCT scans. The maxillary lateral incisors were the teeth with the most ARR. The second group of teeth with the most ARR was the mandibular central incisors. The teeth group with the least ARR was the bicuspid.

Table 4 shows frequency (%) of ARR according to CBCT scans (T3) and effect of extractions. The frequency of teeth with ARR was higher into group with teeth evolved in orthodontic treatments with extractions (66.7%) than into group without extractions (45.2%). The difference was statistically significant.

Figure 3 shows presence or absence of ARR in central incisor, by PR and CBCT, while Figure 4 shows the same in upper premolar.

## **4. DISCUSSION**

---

The advent of computed tomography brought about a true revolution in medical sciences.<sup>15-18</sup> Particularly in dental specialties, the possibility of acquiring information from three-dimensional images of the maxillofacial region minimized the chances of underestimating lesions, such as ARR<sup>21,24</sup>, in dental structures.<sup>15-18, 21-25</sup>

ARR characterize the loss of tooth structure and are due to several factors such as individual biological variability, genetic predisposition, mechanical factors, root morphology, and apical lesions prior to orthodontic treatment.<sup>1-6</sup> The extent of this resorption after orthodontic treatment influences the prognosis. Harmful consequences for the tooth may occur when severe resorption are present, even if observed in a small percentage and forward to well-planned and conducted orthodontic treatment.

Current knowledge does not allow the orthodontists to identify which patients are vulnerable to serious ARR. In a recent systematic review about ARR associated with orthodontic treatment, Weltman et al.<sup>1</sup> found only 11 suitable studies and protocols that are too variable to undertake a quantitative analysis. This revision reflects the timing of the published research about ARR. No study allowed consistent evidence about the longevity of teeth with severe resorption.<sup>28</sup>

The frequency of ARR, after completion of orthodontic treatment (T2) and after 52 to 288 months (T3), was determined by PR images (Table 1). The most frequent ARR score were 1, which did not show significant difference between T2 (51.6%) and T3 (53.1%). This study is in agreement with previous findings.<sup>9,10</sup> Estes resultados mostraram-se similares a estudos anteriores.<sup>9,10</sup> Copland and Green<sup>9</sup> examined 45 individuals to investigate whether ARR in maxillary central incisors associated with orthodontic treatment continues after the end of the active treatment. Mean time between treatment end and final cephalometric radiogram was 2 years 4 months (28 months). When active treatment stopped, further ARR practically stopped, too. Remington et al.<sup>10</sup>

conducted a retrospective study to evaluate ARR in 100 patients at a mean 14.1 years (169 months) after orthodontic treatment. They found no apparent changes after appliance removal, except remodeling of rough and sharp edges (Figure 2).

Despite method differences between several studies<sup>9,10</sup> and our investigation, some important aspects should be analyzed: the mean duration of treatment was 22.9 months; the variation of follow-up time was 52 to 288 months, mean time between treatment end and the final cephalometric radiogram was 1.1 months, range was 0 to 7 months, the evaluation was made according to teeth groups; the scoring system of ARR detected by PR was the one described by Levander and Malmgren<sup>2</sup>, while the presence or absence of ARR was detected by CBCT images.

The results of CBCT and PR images at T3, (52-288 months after treatment) revealed differences between the two imaging methods (Table 2). When comparing the frequencies of ARR in T3, the difference was significant for the group of upper and lower premolars, and for the group of mandibular molars. In these dental groups were detected a greater presence of ARR by PR images. The results suggest that PR due to limitations tend to overestimate the ARR into posterior teeth groups (Figures 3 and 4). These findings might be assigned to the fact that analyses were made according to teeth groups. In different teeth group, the apical morphological variations, surrounding bone density (thick or thin bone cortex), x-ray angulations, radiographic contrast and overlapping of anatomic structures may affect radiographic interpretations.<sup>26</sup>

Advanced technologies that may potentially aid in establishing diagnoses, such as CBCT, pose challenges that might only be overcome when its properties and limitations are fully understood. Developing new software may greatly improve the acquisition and reconstruction of CBCT scans. In this study, a map-reading approach was used to examine all planes of the root apex, as suggested in a recent study<sup>27</sup> which showed that it promotes the perfect management of CBCT images and might reveal abnormalities not detected in conventional PR. For both imaging methods, extra care was taken to ensure an optimal interpretation environment.

Dudic et al.<sup>21</sup> compared ARR in 275 teeth of 22 orthodontic patients using panoramic radiography and CBCT and the scoring system developed by Levander and Malmgren.<sup>2</sup> They found significant differences between the two methods and for all degrees of ARR. Panoramic radiography underestimated ARR after orthodontic treatment. CBCT imaging should be used to help to monitor patients at risk for developing severe root resorption during orthodontic movement. Our results were similar, but we evaluated ARR after a long-term follow-up of orthodontic treatment using PR and CBCT images.

Maxillary lateral incisors (94.5%) and mandibular central incisors (87.7%) were the most affected teeth (Table 3). ARR analysis, using CBCT, focused on the most affected teeth has not been compared with other literature data by a lack of studies. Newman<sup>5</sup> investigated possible etiological factors of external root resorption and found that maxillary incisors, maxillary premolars, and mandibular second premolars had the greatest incidence of apical resorption. This sequence differed from that found in other studies about root resorption.<sup>29,30</sup>

In the present study, premolar were the least affected teeth by CBCT image. Hemley<sup>29</sup> through PR showed that the teeth more susceptible to ARR were central incisors (9.1%). The lower central incisors were more likely than upper ones. Sharpe et al<sup>30</sup> found a higher frequency of ARR using PR in the central upper central incisors (52.7%) followed by lower ones (45.7%).

In this study, it was found that the most affected teeth are the anterior teeth, such as demonstrated in other studies.<sup>5,9,10,28</sup> It might be suggested that a radiographic control of this dental group during and after orthodontic treatment is beneficial for detecting of ARR.<sup>9</sup>

Tooth extraction was shown to be a risk factor for ARR during orthodontic tooth movement (Table 4). The frequency of teeth with ARR was higher in the tooth involved in orthodontic treatment with extractions (66.7%) than the group without extractions (45.2%) analyzed by CBCT ( $p < 0.05$ ). One explanation for these results may be the fact that, in orthodontic treatment with extractions indication, the most extensive movements are needed. Our results are in agreement with those reported by Marques et al,<sup>28</sup> who found that the main factors directly involved in severe resorption were extraction of premolars, triangle-shaped roots and root resorption before treatment. Those authors also found a high prevalence of severe root resorptions in Brazilian patients treated with the edgewise method; differently from our findings.

CBCT is not commonly available in most dental offices. The analysis of the cost-effectiveness of 3D imaging in clinical routine should include the caution with radiation dose, variability of radiation between scanners and the lack of a standard recommended dose in some countries.

Silva et al.<sup>22</sup> compared the radiation doses of conventional panoramic and cephalometric imaging with the doses of 2 different CBCT units and a multi-slice computed tomography (CT) unit in orthodontic practice. They concluded that conventional imaging still emits the lowest dose of radiation. When 3-dimensional imaging is required in orthodontic practice, CBCT scans should be preferred over CT imaging.

It is presumed that a new technology with potential to assist in diagnosis, such as CBCT, set new challenges until there is a complete understanding of their properties and limitations. New machines with low radiation doses and new software to reduce metal artifacts in CBCT image reconstruction should be developed. Further longitudinal studies should determine the behavior of severe ARR due to orthodontic movement.

## **6. CONCLUSION**

---

The frequency of ARR detected by PR and CBCT images was different for groups of maxillary and mandibular premolars, and mandibular molars. The frequency of ARR detected by PR did not change over long time. The CBCT method of imaging is a promising tool in the diagnosis of apical root resorption.

## **Aknowledgments**

This study was supported in part by grants from the National Council for Scientific and Technological Development (CNPq grants 302875/2008-5 and CNPq grants 474642/2009 to C.E.).

## **References**

1. Weltman B, Vig WKL, Fields HW, Shanker S, Kaizar EE. Root resorption associated with orthodontic tooth movement: A systemativ review. Am J Orthod Dentofac Orthop 2010; 137:462-476.
2. Levander E, Malmgren O. Evaluation of the risk of root resorption during orthodontic treatment: A study of upper incisors. Eur J Orthod 1988; 10:30-38.
3. Al-Qawasmi RA, Hartsfield JK Jr, Everett ET, Flury L, Liu L, Foroud TM et al. Genetic predisposition to external apical root resorption. Am J Orthod Dentofac Orthop 2003;123:242-252.
4. Harris EF, Kineret SE, Tolley EA. A heritable component for external apical root resorption in patients treated orthodontically. Am J Orthod Dentofac Orthop 1997;111(3):301-309.
5. Newman WG. Possible etiologic factors in external root resorption. Am J Orthod 1975;67(5):522-539.
6. Mc Laughlin KD. Quantitative determination of root resorption during orthodontic treatment [abstract]. Am J Orthod 1964;50(2):143.

7. Consolaro A, Consolaro MF. The orthodontic root resorption is inflammatory, the phenomenon are genetically regulated although not hereditarily transmitted. R Dental Press Ortodon Ortop Facial 2009;14(4):25-32.
8. Levander E, Malmgren O, Eliasson S. Evaluation of root resorption in relation to two orthodontic treatment regimes. A clinical experimental study. Eur J Orthod 1994;16:223-228.
9. Copeland S, Green L J. Root resorption in maxillary central incisors following active orthodontic treatment. Am J Orthod 1986; 89:51-55.
10. Remington DN, Joondeph DR, Artun J, Riedel RA, Chapko MK. Long-term evaluation of root resorption occurring during orthodontic treatment. Am J Orthod Dentofac Orthop 1989;96:43-46.
11. Ambrose J. Computerized transverse axial scanning (tomography): Part 2. Clinical application. Br J Radiol 1973;46:1023-1047.
12. Hounsfield GN. Computerized transverse axial scanning (tomography): Part 2. Clinical application. Br J Radiol 1973;46:1016-1022.
13. Arai Y, Tammissalo E, Hashimoto K, Shinoda K. Development of a compact computed apparatus for dental use. Dentomaxillfac Radiol 1999(28):245-248.
14. Mozzo P, Procacci C, Tacconi A, Tinazzi Martini P, Bergamo Andreis IA. A new volumetric CT machine for dental imaging based on the cone-beam technique: preliminary results. Eur Radiol 1998;8:1558-1564.
15. Scarfe WC, Farman AG, Sukovic P. Clinical applications of cone-beam computed tomography in dental practice. J Can Dental Assoc 2006;72:75-80.
16. Farman AG. Applying DICOM to dentistry. J Digit Imaging 2005;18:23-27.

17. Farman AG, Scarfe WC. Development of imaging selection criteria and procedures should precede cephalometric assessment with cone-beam computed tomography. *Am J Orthod Dentofac Orthop* 2006;130(2):257-265.
18. De Vos W, Casselman J, Swennen GRJ. Cone-beam computerized tomography (CBCT) imaging of the oral and maxillofacial region: A systematic review of the literature. *Int J Oral Maxillofac Surg* 2009;38:609-625.
19. Spence TM. A prospective study of apical root resorption during orthodontic treatment and into retention. *Am J Orthod Dentofac Orthop* 2001; (4):A1.
20. Reukers E, Sanderink G, Kuijpers-Jagtman AM, Hof M van't. Assesment of apical root resorption using digital reconstruction. *Dentomalliofac Radiol* 1989;27:25-29.
21. Dudic A, Giannopoulou C, Leuzinger M, Kiliaridis S. Detection of apical root resorption after orthodontic treatment by using panoramic radiography and cone-beam computed tomography of super-high resolution. *Am J Orthod Dentofac Orthop* 2009;135(4):434-437.
22. Silva MA, Wolf U, Heinicke F, Bumann A, Visser H, Hirsch E. Cone-beam computed tomography for routine orthodontic treatment planning: A radiation dose evaluation. *Am J Orthod Dentofacial Orthop* 2008;133:640.e1-640-e5.
23. Estrela C, Bueno MR, Leles CR, Azevedo B, Azevedo JR. Accuracy of cone beam computed tomography and panoramic and periapical radiography for detection of apical periodontitis. *J Endod* 2008;34:273-279.
24. Estrela C, Bueno MR, Alencar AH, Mattar R, Neto JV, Azevedo BC, Estrela CRA. Method to evaluate inflammatory root resorption by using cone beam computed tomography. *J Endod* 2009;35(11):1491-1497.

25. Kau CH, Bozic M, English J, Lee R, Bussa H, Ellis RK. Cone-beam computed tomography of the maxillofacial region – an update. *Int J Med Robotics Comput Assist Surg* 2009;5:366-380.
26. Huumonen S, Orstavik D. Radiological aspects of apical periodontitis. *Endod Topics* 2002;1:3-25.
27. Bueno MR, Estrela C, Figueiredo JAP. Map-reading strategy to diagnose root perforations near metallic intracanal posts by using cone beam computed tomography. *J Endod* 2011;37:85-90.
28. Marques LS, Ramos-Jorge ML, Rey AC, Amond MC, Ruellas ACO. Severe root reabsorption in orthodontic patients treated with the edgewise method: prevalence and predictive factors. *Am J Orthod Dentofacial Orthop* 2010;137(3):384-388.
29. Hemley S. The incidence of root resorption of vital permanent teeth. *J Dent Res* 1941; 20:1x-141.
30. Sharpe W, Reed B, Subtelny JD, Poison A. Orthodontic relapse, apical root resorption, and crestal alveolar bone levels. *Am J Orthod Dentofacial Orthop* 1987;91:252-258.

Table 1. Frequency (%) of ARR after orthodontic treatment (T2) and past 52 to 288 months follow-up according to PR.

<b>Score</b>	<b>T2-PR</b>	<b>T3-PR</b>	<b><i>p</i></b>
<b>0</b>	334 (26.3%)	306 (24.2%)	p>0.05
<b>1</b>	654 (51.6%)	670 (53.1%)	p>0.05
<b>2</b>	265 (20.9%)	277 (21.9%)	p>0.05
<b>3</b>	14 (1.1%)	8 (0.6%)	p>0.05
<b>4</b>	1 (0.1%)	0	p>0.05
<b>Total</b>	1268 (100%)	1261 (100%)	p>0.05

Table 2. Frequency (%) of teeth group most affected with ARR using PR and CBCT scans.

<b>Teeth</b>	<b>PR</b>	<b>CBCT</b>	
<b>Maxilla</b>	<b>Presence n (%)</b>	<b>Presence n (%)</b>	<b>p</b>
Anteriors	286 (22.7%)	250 (19.2%)	p > 0.05
Bicuspid	136 (10.8%)	69 (5.3%)	p < 0.05
Molars	85 (6.7%)	56 (4.3%)	p > 0.05
<b>Mandible</b>	<b>Presence n (%)</b>	<b>Presence n (%)</b>	<b>p</b>
Anteriors	266 (21.1%)	230 (17.6%)	p > 0.05
Bicuspid	90 (7.1%)	41 (3.1%)	p < 0.05
Molars	92 (7.3%)	49 (3.8%)	p < 0.05

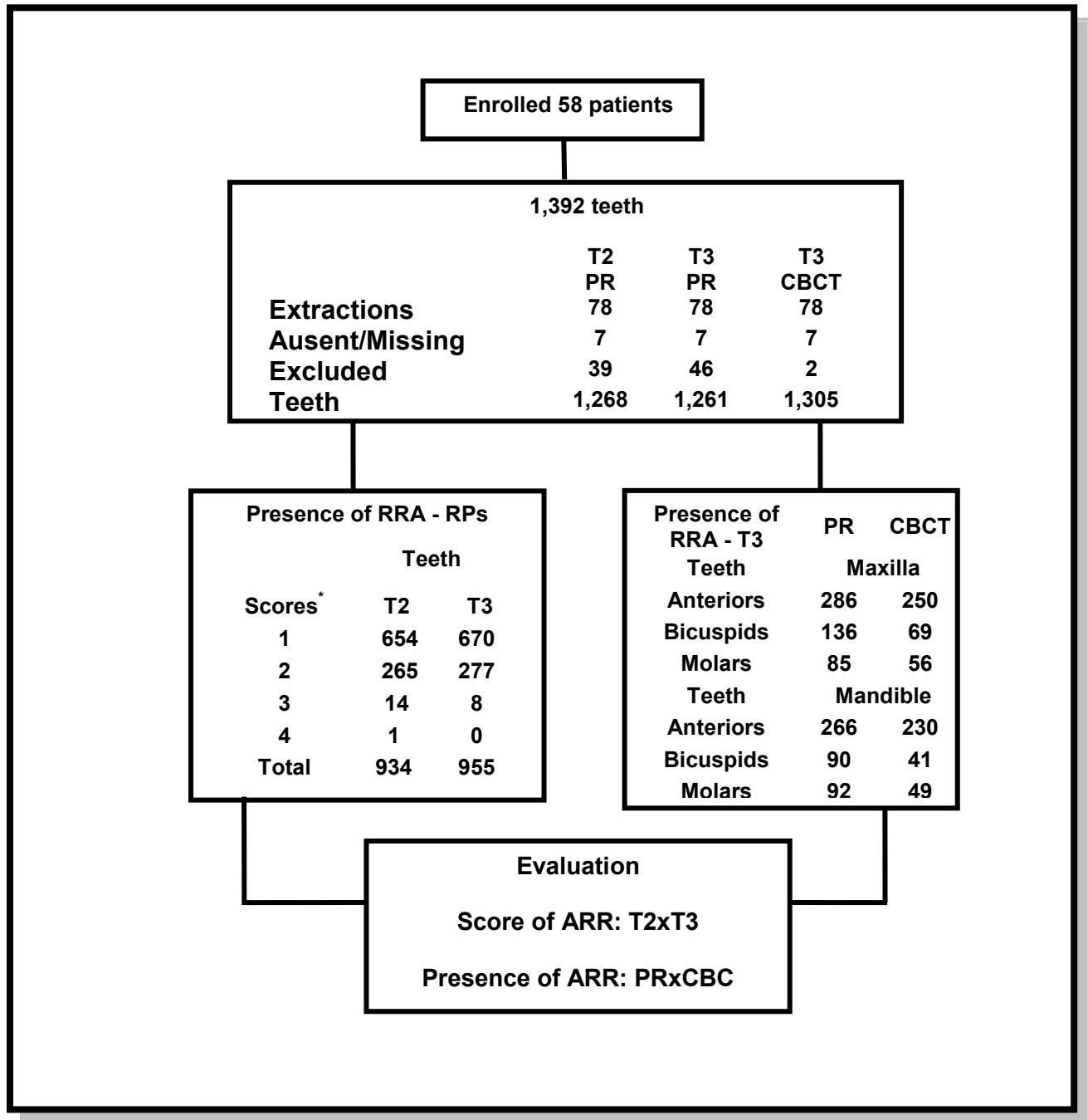
Table 3. Distribution of teeth most affected with ARR using CBCT scans

<b>Teeth</b>	<b>Absence of ARR</b>	<b>Presence of ARR</b>	<b>Classification</b>
<b>MAXILLA</b>			
<b>11/21</b>	23 (19.8%)	93 (80.1%)	3 <sup>rd</sup>
<b>12/22</b>	6 (5.4%)	104 (94.5%)	1 <sup>st</sup>
<b>13/23</b>	63 (54.3)	53 (45.6%)	
<b>14/24</b>	45 (59.2%)	31 (40.7%)	
<b>15/25</b>	77 (66.9%)	38 (33.0%)	
<b>16/26</b>	60 (51.7%)	56 (48.2%)	5 <sup>th</sup>
<b>MANDÍBLE</b>			
<b>31/41</b>	14 (12.2%)	100 (87.7%)	2 <sup>nd</sup>
<b>32/42</b>	26 (22.4%)	90 (77.5%)	4 <sup>th</sup>
<b>33/43</b>	76 (65.5%)	40 (34.4%)	
<b>34/44</b>	66 (82.5%)	14 (17.5%)	
<b>35/45</b>	87 (76.3%)	27 (23.6%)	
<b>36/46</b>	67 (57.7%)	49 (42.2%)	

Table 4. Frequency (%) of ARR considering tooth involved in orthodontic treatment with or without extraction, analyzed by CBCT (T3).

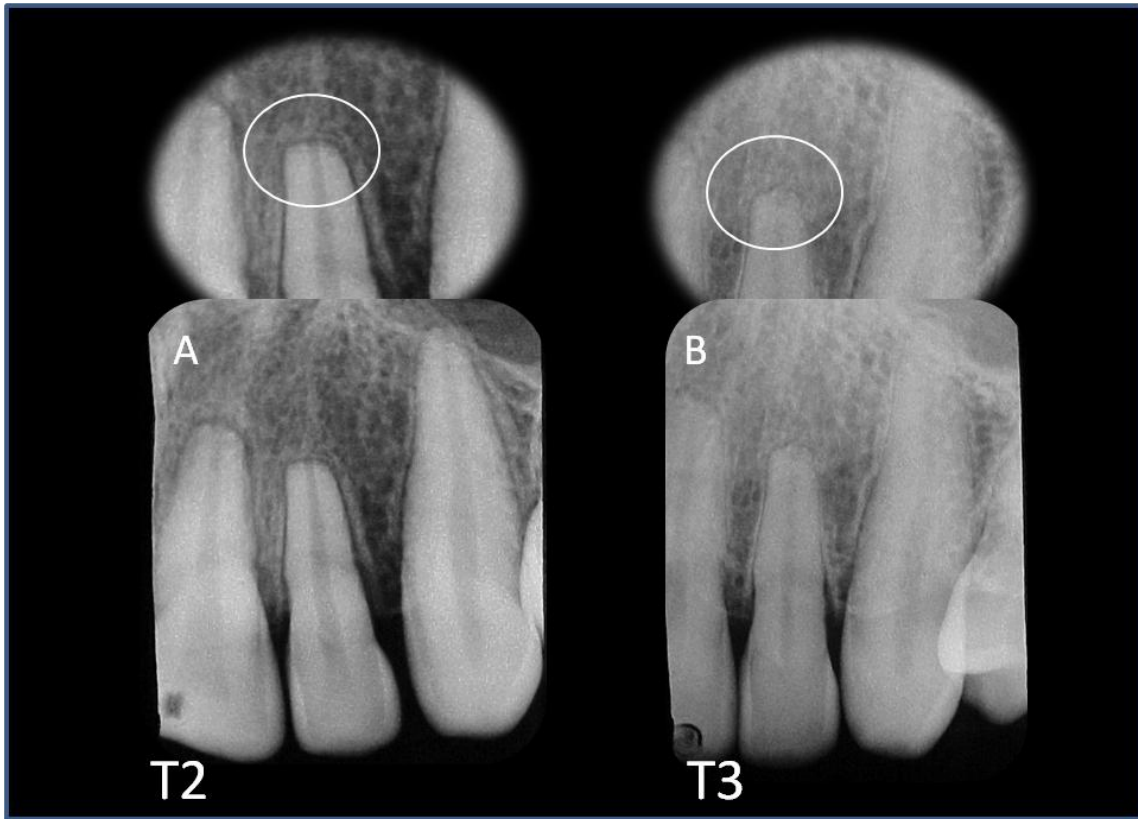
Enrolled teeth		Absence of ARR	Presence of ARR
Orthodontic treatment without extractions	n=815	446(54.7%)	369(45.2%)
Orthodontic treatment with extractions	n=490	163(33.2%)	327(66.7%)
<b>p</b>		p < 0.05	p < 0.05

p = significance of percentage differences

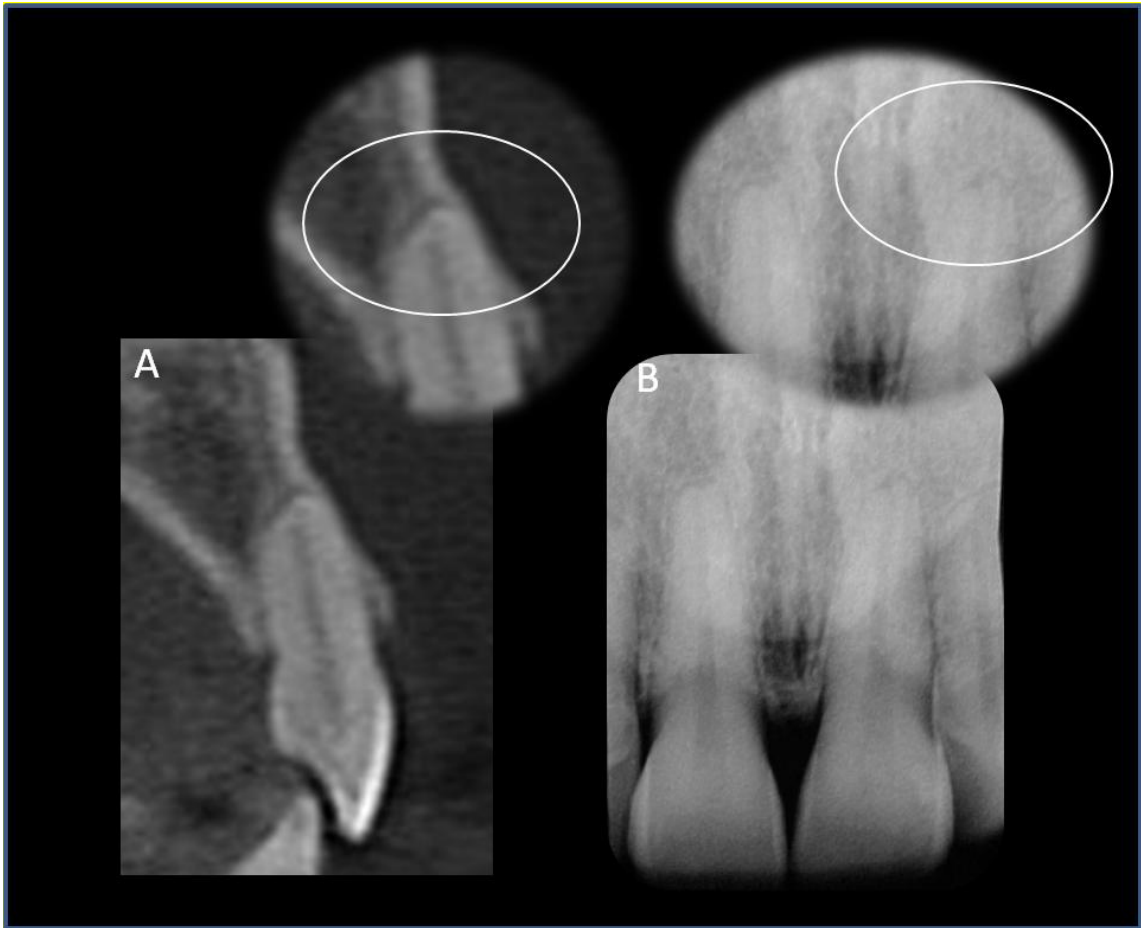

\* Levander and Malmgren modified<sup>2</sup>

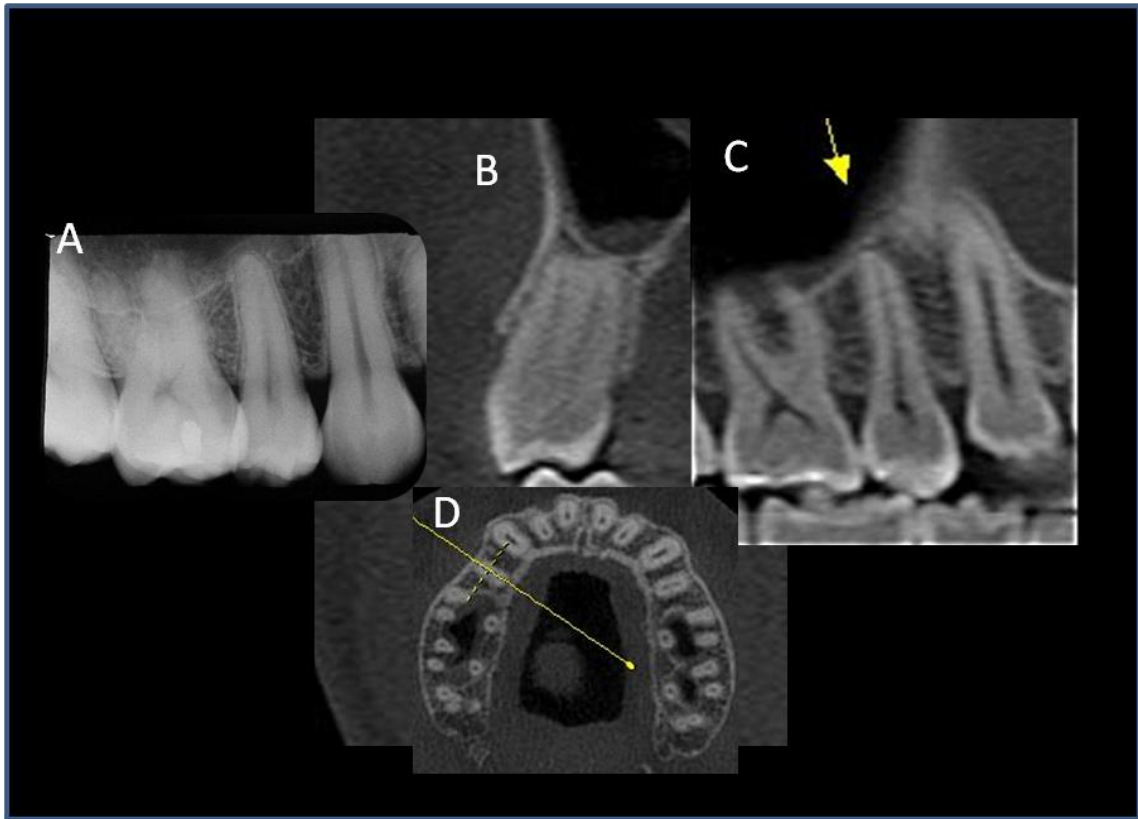
Figure 1. Distribution of teeth according presence or absence of ARR.



**Figure 2.** Periapical radiographies of the maxillary lateral incisor showing that apical root resorption do not change after finishing the orthodontic tooth movement (A) and 288 months post-treatment (B).



**Figure 3.** CBCT scan of the maxillary left central incisor (A) (transverse view) shows more details of apical root resorption than periapical radiography (B).



**Figure 4.** PR of maxillary right second bicuspid shows score 2 according to Levander and Malmgren system (A). In same tooth, based on CBCT scan, it was detected absence of RRA (B-D).