UNIVERSIDADE FEDERAL DE GOIÁS
FACULDADE DE ODONTOLOGIA
PÓS-GRADUAÇÃO EM ODONTOLOGIA

MODALIDADE ARTIGO(S) CIENTÍFICO(S)

AVALIAÇÃO DA EXPRESSÃO DA GRANZIMA B E SUA RELAÇÃO COM O PROGNÓSTICO DO CARCINOMA ESPINOCELULAR DE BOCA

Dissertação de Mestrado

ALUNA: Nádia do Lago Costa
ORIENTADORA: Prof[a]. Dr[a]. Aline Carvalho Batista

Goiânia

2009

UNIVERSIDADE FEDERAL DE GOIÁS
FACULDADE DE ODONTOLOGIA
PÓS-GRADUAÇÃO EM ODONTOLOGIA

MODALIDADE ARTIGO(S) CIENTÍFICO(S)

AVALIAÇÃO DA EXPRESSÃO DA GRANZIMA B E SUA RELAÇÃO COM O PROGNÓSTICO DO CARCINOMA ESPINOCELULAR DE BOCA

Dissertação de Mestrado apresentada ao Programa de Pós-Graduação em Odontologia da Universidade Federal de Goiás para obtenção do Título de Mestre em Odontologia

Dissertação de Mestrado

ALUNA: Nádia do Lago Costa
ORIENTADORA: Prof[a]. Dr[a]. Aline Carvalho Batista

Goiânia

2009

BANCA EXAMINADORA DA DISSERTAÇÃO DE MESTRADO

Aluna: Nádia do Lago Costa

Orientadora: Prof^{a}. Dr^{a}. Aline Carvalho Batista

Membros:

Prof^{a}. Dr^{a}. Aline Carvalho Batista

Prof. Dr. Elismauro Francisco de Mendonça

Prof^{a}. Dr^{a}. Maria Cássia Ferreira de Aguiar

Suplente:

Prof. Dr. Carlos Estrela

Curso de Pós-Graduação em Odontologia
da Universidade Federal de Goiás

Data: 6 de novembro de 2009

Dedico este trabalho...

A minha filha Beatriz: luz da minha vida.
Ao meu pai Rubens: a quem devo tudo.
A minha irmã Thalyta: amor gratuito.
Ao meu esposo Marcos: sempre companheiro.
A Deus: tudo!

Agradecimentos

À minha sempre orientadora, Prof^{a}. Dr^{a}. Aline Carvalho Batista, os maiores e mais sinceros agradecimentos. Sua confiança e orientação tem sido fundamental para o meu crescimento profissional. Orientadora é uma palavra ideal para defini-la, pois sobre sua tutela que guio meus passos. Muito obrigada!

Ao Prof. Dr. Elismauro Francisco Mendonça, agradeço por todo incentivo, dedicação, ensino, confiança e colaboração durante todos esses anos. Meus sinceros agradecimentos e carinho;

A Prof^{a}. Dr^{a}. Tarcília Aparecida da Silva pela grande contribuição neste trabalho;

Aos professores Cláudio Rodrigues Leles, Maria Alves Garcia Santos Silva e Rejane Faria Ribeiro-Rotta, meus sinceros agradecimentos;

Aos colegas de mestrado Angélica, Larissa, Helenisa, Eduardo, Lila, Paula, Karla, Daniela, Érika, Antônio Hélio, Leandro, Karine, Évelin, Andréia,

Geovane, Henrique, pela amizade que se construiu para além dos espaços da universidade;

À funcionária do CGDB, Claudinha, e ao funcionário do Laboratório de Patologia Bucal, Erildo, pelo apoio que nunca foi negado;

À Dra. Rita de Cássia Alencar Gonçalves por abrir as portas da Divisão de Anátomo-Patologia e Citopatologia do Hospital Araújo Jorge (HAJ-ACCG) e por permitir, com isso, o desenvolvimento deste trabalho;

À toda minha família, por acrescentar razão e beleza aos meus dias.

A Deus, por ter me dado o que tenho de mais precioso, minha vida.

Sumário

SIGLAS, SÍMBOLOS E ABREVIATURAS .....

RESUMO.....

ABSTRACT .....

1. CARACTERIZAÇÃO DO PROBLEMA.....

2. JUSTIFICATIVA.....

3. OBJETIVOS.....

4. MATERIAL E MÉTODOS.....

5. PUBLICAÇÃO .....

6. CONCLUSÕES/CONSIDERAÇÕES FINAIS .....

7. REFERÊNCIAS BIBLIOGRÁFICAS.....

8. ANEXOS.....

Siglas, símbolos e abreviaturas

ACCG Associação de Combate ao Câncer em Goiás

CAD DNase caspase-ativada

CEC Carcinoma Espinocelular

CTL *Cytotoxic T Lymphocyte I* (Linfócito T Citotóxico)

DP Desvio Padrão

GB Granzima B

HAJ Hospital Araújo Jorge

HE Hematoxilina e Eosina

ICAD Inibidor da DNase caspase-ativada

LTC Linfócito T Citóxico $CD8^+$

MHC *Major Histocompatibility Complex* (Complexo Maior de Histocompatibilidade)

NK *Natural Killer* (Células Assassinas)

SG Sobrevida Global

SLD Sobrevida Longe da Doença

OCSCC *Oral Cavity Squamous Cell Carcinoma* (Carcinoma Espinocelular da cavidade oral)

OMS Organização Mundial de Saúde

OSCC *Oral Squamous Cell Carcinoma* (Carcinoma Espinocelular de Boca)

P Probabilidade

SCC *Squamous Cell Carcinoma* (Carcinoma Espinocelular ou Carcinoma de células escamosas)

UICC *International Union Against Câncer* (União Internacional Contra o Câncer)

WHO World Health Organization

Resumo

Os Linfócitos T Citotóxicos (LTC) e as células Natural Killer (NK) são as células mais efetivas no combate ao câncer, pois essas células reconhecem células tumorais e liberam grânulos citotóxicos ricos em perforina e granzima B (GB). A perforina forma poros nas células tumorais permitindo o influxo da GB. Quando no interior da célula, a GB promove a morte da célula tumoral através da apoptose. Neste contexto, a alta expressão de GB no microambiente de diferentes tipos de cânceres tem sido considerado um evento fundamental para uma efetiva imunidade antitumoral. Portanto, o objetivo do presente estudo foi identificar e quantificar células GB^+, peri- e intratumoral, e sua relação com parâmetros de prognóstico clínicos (tamanho da lesão primária, localização, metástase e sobrevida) e microscópicos (gradação microscópica e índices de proliferação celular e de apoptose das células neoplásicas) do carcimoma espinocelular (CEC) de cavidade oral. As células GB^+ foram identificadas pela técnica da imunoistoquímica, método do polímero, em 20 amostras de pacientes com CEC de cavidade oral que apresentaram metástase para linfonodos cervicais e em 35 amostras de pacientes com CEC de cavidade oral sem metástase para linfonodos cervicais. Nossos resultados demonstraram que a densidade de células GB^+ peritumoral foi significativamente maior no grupo de CEC não metastático quando comparado com o metastático (p=0,03). Além disso, os pacientes com alta expressão de GB peritumoral apresentaram um maior tempo de sobrevida do que aqueles com baixa expressão dessa protease (Kaplan Meier, Log Rank p=0,02). Evidenciamos, também, que os pacientes com alta densidade de células GB^+ peritumoral apresentaram baixa porcentagem de células neoplásicas $bcl2^+$ (proteína anti-apoptótica) (P=0.004) e alta densidade de células neoplásicas Bax^+ (proteína pró-apoptótica) (p=0,031) quando comparado ao grupo de baixa densidade de células GB+ peritumoral. Em concordância com esses dados, os pacientes que apresentaram alta densidade de células GB^+ peritumoral apresentaram alta expressão de Anexina V por células neoplásicas. Adicionalmente, a densidade de células GB^+ peritumoral e intratumoral foi significativamente maior no grupo T1 e T2 (39,44±7,21 e 14,61±3,60, respectivamente) quando comparado a T3 e T4 (31,03±3,76 e 11,90±1,88, respectivamente), no entanto esses resultados não foram estatisticamente significativo (p>0,05). A associação entre a densidade de células GB^+ e outras características do CEC de cavidade oral, como localização, proliferação tumoral e gradação tumoral não foi observada. Nossos achados sugerem que a alta expressão da GB no microambiente do CEC de cavidade oral pode ter um efeito benéfico contra células neoplásicas, contribuindo para apoptose dessas células, baixa metástase linfonodal e maior tempo sobrevida desses pacientes

Abstract

The cytotoxic T lymphocytes (CTL) and natural killer (NK) cells are more effective in fighting cancer because these cells recognize tumor cells and release cytotoxic granules rich in perforin and granzyme B (GB). The perforin form pores in tumor cells allowing the influx of GB. When inside the cell, the GB promotes tumor cell death through apoptosis. In this context, high expression of GB into the microenvironment of different types of cancers has been considered a key event for effective antitumor immunity. Therefore, the objective of this study was to identify and quantify GB^+ cells, peri- and intratumoral, and its relationship with clinical prognostic parameters (size of the primary lesion, location, metastasis and survival) and microscopic (microscopic grading and cell proliferation index and apoptosis of neoplastic cells) of squamous cell carcinoma (SCC) of the oral cavity. GB^+ cells were identified by the technique of immunohistochemistry, a method of polymer, in 20 samples from patients with SCC of the oral cavity that had metastasized to cervical lymph nodes and in 35 samples from patients with SCC of the oral cavity without metastasis to cervical lymph nodes. Our results showed that the density of peritumoral GB^+ cells was significantly higher in the non-metastatic SCC when compared with metastatic group (p=0.03). In addition, patients with high expression of peritumoral GB had a longer survival than those with low expression of this protease (Kaplan Meier, Log Rank p=0.02). We showed also that patients with high density of peritumoral GB^+ cells showed a low percentage of neoplastic cells $bcl2^+$ (anti-apoptotic protein) (P=0.004) and high density of neoplastic cells Bax^+ (apoptotic protein) (p=0.031) when compared to the group of low density of peritumoral GB^+ cells. In agreement with these data, patients who had a high density of peritumoral GB^+ cells showed high expression of Annexin V by neoplastic cells.
Additionally, the density of GB^+ cells intratumoral and peritumoral was significantly higher in the T1 and T2 (39.44±7.21 and 14.61±3.60, respectively) when compared to T3 and T4 (31.03±3.76 and 11.90±1.88, respectively), however these results were not statistically significant (p>0.05). The association between the density of cells GB^+ and other characteristics of SCC of the oral cavity, such as location, tumor proliferation and tumor grading was not observed. Our findings suggest that the increased of expression of GB in tumor microenvironment of SCC of the oral cavity may have beneficial effect against neoplastics cells, contributing to apoptosis of these cells, lower lymph node involvement and increased survival time of patients.

1. Caracterização do problema

O câncer afeta uma parcela expressiva da população mundial e representa aproximadamente 13% de todas as mortes no mundo.[23] No Brasil, estimativa realizada pelo Instituto Nacional do Câncer (INCA) revelou uma expectativa de 466.730 novos casos de câncer para o ano de 2008, sendo o câncer de boca o 7^{0} mais freqüente.[23]

O termo câncer de boca é uma denominação genérica que inclui tumores de variados perfis histológicos, embora majoritariamente se refira ao Carcinoma Espinocelular (CEC).[4,7,26] O CEC de boca é uma neoplasia maligna que se origina no epitélio de revestimento e pode acometer diferentes localizações da cavidade oral (mucosa bucal, gengiva, palato duro, língua e assoalho da boca).[4,23] Além disso, os fatores mais comumente associados ao aumento do risco de CEC de cavidade oral são o tabagismo e o etilismo.[31,33,36,38]

O estabelecimento do prognóstico e o plano de tratamento dos carcinomas espinocelulares de boca baseiam-se principalmente no sistema TNM.[24] Esse sistema trabalha com a extensão anatômica da doença determinada clinicamente[24,36] e baseia-se na avaliação de três componentes: T, o qual corresponde à extensão do tumor primário; N, que se refere à ausência ou à presença de metástase em linfonodos regionais; M, que corresponde à ausência ou à presença de metástase à distância.[24] A estes componentes são adicionados números, indicando a extensão da doença maligna. Desta forma, temos: T_0 a T_4; N_0 a N_3; M_0 ou M_1.[24,36]

Segundo esse sistema, tumores de pequenas dimensões e não disseminados apresentam um melhor prognóstico em relação aqueles com

maiores proporções e metástase clinicamente detectável.[8,14,21,34] Entretanto, alguns tumores, embora apresentando o mesmo estadiamento clínico, demonstram padrão de crescimento e evolução diferentes, sugerindo a necessidade de análise de outros fatores complementares capazes de nortear com maior precisão o prognóstico dessa doença.[17]

Quando avaliamos os fatores de prognóstico microscópico é importante ressaltarmos o sistema de gradação histológica de malignidade da Organização Mundial de Saúde (OMS). Nesse sistema o CEC é classificado com base no grau de diferenciação celular, o qual considera o grau de queratinização, o pleomorfismo nuclear e a atividade mitótica.[36] Dessa forma, os graus são: grau I – bem diferenciado, onde as células tumorais se assemelham às da camada espinhosa da mucosa bucal tanto morfologicamente quanto funcionalmente; grau II – moderadamente diferenciado, no qual são observados menos queratinização, mais polimorfismo nuclear, maior quantidade de células hipercromáticas e maior número de mitoses atípicas; grau III – pobremente diferenciado, com ausência de queratinização, grande quantidade de mitoses atípicas e intenso polimorfismo nuclear.[36] Em adição aos fatores microscópios descritos pela OMS, outros autores utilizam ainda para a classificação, a relação tumor-hospedeiro, avaliando o padrão de invasão tumoral, o estágio de invasão e a intensidade do infiltrado linfo-plasmocitário peritumoral.[2,42]

Atualmente, outro relevante critério microscópico a ser considerado no prognóstico do CEC de boca é a avaliação da densidade de células em proliferação e em apoptose, que podem ser facilmente verificadas por meio de imunomarcadores contra alvos específicos expressos durante o ciclo celular,

como a proteína ciclina B1, e pela análise da expressão de proteínas pró e anti-apoptóticas, como a proteína Bax e bcl-2, respectivamente, bem como a partir da avaliação da anexina V, proteína que se liga especificamente às células que sofreram o processo de apoptose.[9,44,45,51,53]

Apesar de parâmetros microscópicos como grau de diferenciação celular, padrão de invasão tumoral e índice proliferativo e apoptótico das células tumorais,[2,36,42,45] e clínicos, como o sistema TNM,[24] serem importantes para a avaliação da agressividade tumoral, hoje se sabe que outros achados são considerados fundamentais entre eles a resposta imunológica inata e adaptativa peritumoral.[19,47-49]

O principal mecanismo de imunidade tumoral é a destruição das células neoplásicas por linfócitos T citotóxicos $CD8^+$ (LTCs).[1,15] Os LTCs desempenham sua função de vigilância ao reconhecer e destruir células malignas que expressam peptídeos derivados de proteínas celulares mutantes ou proteínas virais oncogênicas, apresentados em associação a moléculas do complexo maior de histocompatibilidade da classe I (MHC-I).[1,15] Após sua diferenciação e ativação, os LTCs efetores destroem as células tumorais pela liberação de grânulos protéicos ligados à membrana, os quais contêm enzimas citotóxicas tais como perforina e granzimas.[1,15] Na ausência ou redução da expressão de moléculas do MHC-I pelas células neoplásicas as células Natural Killer (NK), podem assumir um importante papel na imunidade tumoral.[1,40,41] A capacidade tumoricida das células NK ocorre na ausência de moléculas do MHC-I; porque, ao contrário, o reconhecimento dessas moléculas pelos receptores das células NK (KIR, LIR, entre outros) fornecerá sinais inibitórios culminando na inativação das mesmas.[1,40,41] Essas células também secretam

as enzimas citolíticas perforina e granzimas.[1,13,30,39,40,41] Adicionalmente, outra via utilizada por ambos, LTCs e células NK, para eliminar as células tumorais é por meio do receptor de morte de apoptose denominado Fas-FasL.[1,13] A ligação do Fas, proteína presente na membrana das células tumorais, ao FasL, expresso por LTCs e células NK, induz a apoptose de células tumorais por meio da ativação de caspases.[1,13]

As granzimas são um grupo de serina proteases homólogas constituídas por aminoácidos com funções catalíticas.[39] Os LTCs humanos produzem cinco tipos de granzimas (A, B, H, K e M), no entanto, dentre estas, a principal granzima utilizada no combate às células tumorais é a granzima B (GB).[39] A GB se liga a membrana da célula tumoral por meio de interações eletrostáticas e por si só é capaz de penetrar no citoplasma da célula-alvo por meio do mecanismo de endocitose.[39,43] No entanto, esse mecanismo ocorre mais rápido e eficientemente com a participação da proteína formadora de poros perforina.[39,43] Quando em altas concentrações a perforina forma poros de 5 a 20 nm de diâmetro na membrana das células neoplásicas, sendo que esses canais podem causar lise osmótica da célula e servir como canal para o influxo da GB.[1,30,39] Quando no interior da célula, a GB inicia diversos percursos bioquímicos que conduzem a morte celular por apoptose, também denominada morte celular programada.[1,13,30,39]

A principal forma de indução da morte pela GB é por meio da ativação de um conjunto de enzimas proteolíticas denominadas caspases.[1,13,30,39] As caspases existem como proenzimas latentes, denominadas procaspases, que são ativadas em cascata após a hidrólise de uma seqüência de aminoácidos específicos.[1,39] Até o momento foram descritos 15 tipos de procaspases, sendo

que apenas as caspases 2, 3 e 6 a 10 participam da apoptose induzida por GB.[37] As procaspases apoptóticas são subdivididas em iniciadoras (2, 8, 9 e 10) e executoras (3, 6 e 7).[13,39] As caspases iniciadoras ativadas clivam e ativam procaspases executoras, que por sua vez, agem diretamente na desmontagem da célula neoplásica ao produzir o substrato DNase caspase-ativada (CAD).[1,13,39] A CAD é uma nuclease que promove a fragmentação do DNA, sendo esta uma característica da apoptose.[1,39] (Figura 1)

Outro percurso utilizado pela GB para promover a apoptose de células tumorais é por meio da via mitocondrial da apoptose.[13,30.39] A GB e as caspases 2, 8 e 10 são capazes de clivar a proteína pró-apoptótica Bid, da família bcl-2, e formar um fragmento denominado de tBid.[20,39] Este fragmento recruta a proteína pró-apoptótica Bax para a membrana mitocondrial externa, a qual promove a formação de poros na mitocôndria e a subseqüente liberação do citocromo *c*.[13,20,39] A interação do citocromo *c* com a proteína plasmática Apaf-1 e a procaspase 9, leva a formação do apoptossomo, um complexo que ativa as pró-caspases executoras 3 e 7.[13,39] No entanto, esse processo pode ser bloqueado quando as células-alvo expressam grande quantidade da proteína anti-apoptótica bcl-2, pois essa proteína é capaz de bloquear a ligação da proteína Bax na membrana mitocodrial externa e a liberação do citocromo *c*.[20,25] (Figura 1)

Quando finalizado o processo de apoptose as células tumorais expressam na superfície celular proteínas específicas, denominadas fosfatidilserinas, que são reconhecidas pelos macrófagos presentes no tecido adjacente, o que permite a fagocitose dessas células com mínima destruição tecidual.[39] Neste contexto, uma forma encontrada para detecção dessas

células que sofreram o processo de apoptose é por meio da utilização da proteína anexina V, pois ela interage fortemente e especificamente com as fosfatidilserinas presentes na membranas das células tumorais.[13]

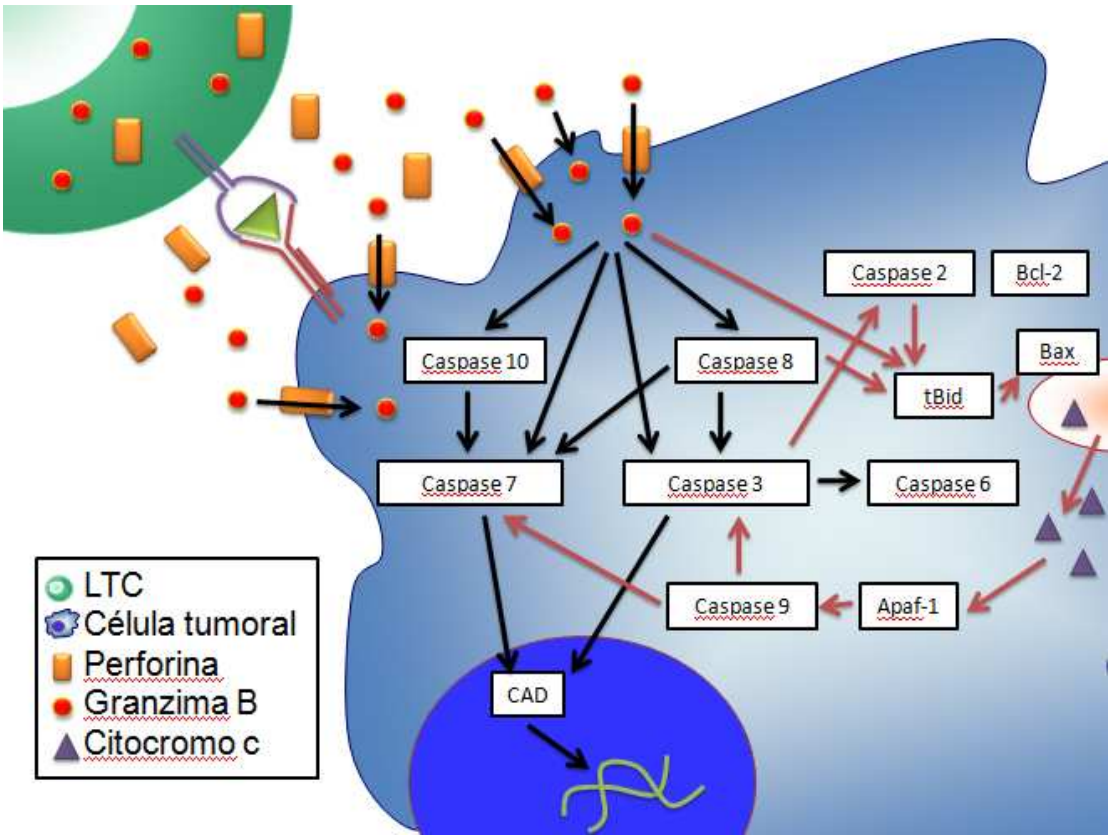

Figura 1: Desenho esquemático ilustrando as duas vias de indução da apoptose, pela granzima B, nas células tumorais. As caspases iniciadoras 2, 8, 9 e 10 quando ativadas clivam e ativam as procaspases executoras 3, 6 e 7, essas, agem diretamente na desmontagem da célula neoplásica ao produzir o substrato DNase caspase-ativada (CAD), que promove a fragmentação do DNA. Desenho modificado a partir de: Sintsov AV et al. Apoptosis induced by granzyme B. *Russ J Bioorganic Chem* 2008;34:647-54

Embora a GB seja prioritariamente produzida e secretada por LTCs e células NK alguns autores também demonstraram sua expressão em células dendríticas,[37] macrófagos[3] e células T regulatórias / CD4+Foxp3+ (Treg).[10] Interessantemente, recente estudo demonstrou que a GB secretada por células Tregs pode reduzir a infiltração de LTC e celulas NK, suprimindo, assim, a atividade citotóxica dessas células e possibilitando o crescimento tumoral.[10]

Todavia, um grande número de estudos tem considerado que a alta expressão de GB no microambiente de tumores sólidos é um evento fundamental para uma efetiva imunidade antitumoral.[5,13,22,28,30,39] Neste contexto, Batinac *et al.* (2006), demonstraram, por meio de imunoistoquímica, que pacientes com Keratoacantoma de pele (lesão caracterizada por um comportamento clínico pouco agressivo e regressão espontânea), possuíam um elevado número de células GB^+ na região intra e peritumoral quando comparados aos pacientes com CEC de pele (lesão caracterizada por um comportamento clínico mais agressivo).[5] Corroborando com este estudo, Mulder *et al.* (1997) e Kudoh *et al.* (1997), demonstraram que estágios avançados do carcinoma coloretal e renal apresentaram baixa expressão de GB quando comparado aos estágios iniciais das doenças.[29,32]

A alta expressão de GB no microambiente tumoral tem sido considerado um marcador de prognóstico favorável em pacientes acometidos com neoplasia cervical intraepitelial, uma vez que, aqueles pacientes que possuem alta densidade de células GB^+ previamente ao tratamento apresentam uma menor taxa de recorrência da doença após o tratamento.[28] Além disso, recentemente Houdt *et al.* (2008) analisaram, por meio da imunoistoquímica e imunofluorescência, a presença de LTCs, células NK, células GB^+ e a expressão da molécula de MHC-I pelas células tumorais em pacientes com melanoma.[22] Esses autores demonstraram que os pacientes que apresentavam uma maior densidade de células GB^+ e uma maior expressão da molécula de MHC-I pelas células tumorais possuíam menor crescimento tumoral e metástase quando comparados aos pacientes com baixa densidade dessas células.[22] Por outro lado, a alta expressão da GB no microambiente tumoral

tem sido associada a um prognóstico ruim, com uma pior resposta ao tratamento, maior taxa de recidiva e menor sobrevida de pacientes com carcimoma nasofaríngeo[35] e câncer cervical.[18]

A importância das células GB^+ no combate a disseminação de células neoplásicas tem sido evidenciado recentemente por Bose *et al*. (2008). Estes pesquisadores analisaram, por meio da citometria de fluxo, a presença de macrófagos, células T CD8+ e CD4+, células NK, células Treg e, também, aquelas células que expressavam as proteínas perforina, GB e o receptor FasL no sangue periférico de pacientes com CEC de cabeça e pescoço e em indivíduos saudáveis.[6] Os resultados deste estudo demonstraram que nos pacientes com CEC de cabeça e pescoço ocorre uma diminuição de todas as células analisadas, principalmente dos LTCs e das células NK, quando comparadas aos indivíduos saudáveis.[6] Curiosamente, as únicas células que foram expressas em maior quantidade nos pacientes acometidos com CEC de cabeça e pescoço foram às células Treg.[6] Adicionalmente, os autores demonstraram haver uma diminuição na resposta citotóxica no sangue periférico desses pacientes, devido a baixa expressão das proteínas GB, perforina e FasL.[6] Sendo assim, essa falha na resposta citotóxica, facilitaria a disseminação das células tumorais favorecendo, assim, a metástase regional e a distância.

Com relação ao CEC de boca, há apenas um estudo, realizado por Cruz *et al* (1999), que investigou a expressão de GB no microambiente tumoral (Cruz, 1999). Neste estudo os autores demonstraram haver uma baixa proporção de LTCs, células NK e células GB^+ nesse microambiente, indicando que esta via de citotoxicidade apresenta-se reduzida nestes pacientes.[11]

Adicionalmente, Cruz *et al.* (1999) também evidenciaram, por meio da imunoistoquímica utilizando os anticorpos anti-HCA2, HC10 e β-2m, que a maioria destes CECs apresentou fraca ou ausente expressão de moléculas do MHC-I na superfície celular; sugerindo, desta forma, que uma apresentação antigênica deficiente pode contribuir para uma falha da resposta imunológica citotóxica.[11] No entanto, esses autores não avaliaram a significância clínico-patológica da expressão de GB, quando presente em maior ou menor quantidade, em pacientes acometidos com esta doença.

Corroborando com os achados de Cruz *et al*. (1999), outros pesquisadores investigaram, a partir da identificação da expressão de receptores estimulatórios (NKG2D), inibitórios (PD-1, NKG2A) e marcadores de proliferação celular (Ki-67), o status de ativação de LTCs e de células NK intraepiteliais em relação aqueles presentes no estroma do CEC de língua, e demonstraram que os LTCs e células NK infiltrantes de tumor encontram-se fenotipicamente inativos quando em íntima relação com as células neoplásicas.[27] Sendo assim, um dos fatores relevantes do crescimento do CEC de boca e demais tumores malignos é a capacidade destes cânceres de evadir ou superar os mecanismos de defesa do hospedeiro.[1,27]

Todavia, recentemente um estudo realizado por nós objetivou identificar e quantificar, por meio da imunoistoquímica, LTCs e células NK ($CD57^+$) no microambiente do CEC de boca, de lesões cancerizáveis e de mucosa oral saudável e relacionar a densidade dessas células com fatores de prognósticos clínicos e microscópios.[52] Nesse estudo evidenciamos uma maior densidade dessas células no CEC de boca, tanto na região intratumoral quanto na peritumoral, quando comparado a amostras de lesões cancerizáveis e mucosa

oral saudável.[52] Adicionalmente, nós também demonstramos que o grupo com CEC de boca com alta densidade de LTCs peritumoral apresentaram menor índice de metástase linfonodal, menor índice de proliferação das células neoplásicas e maior sobrevida quando comparado ao grupo com baixa densidade dessas células.[52] (Anexo 3).

Sendo assim, considerando os dados da literatura científica sobre a importância da GB no combate a células tumorais[1,13,30,39] reduzindo, assim, o crescimento e disseminação local e sistêmica de diferentes tipos de cânceres;[5,6,22,28] a inexistência de estudo que investigaram a significância clínico-patológica da expressão de GB em pacientes acometidos com CEC de boca; e, também, os recentes dados encontrados por nós sobre a relação dos LTCs com o melhor prognóstico dos pacientes com CEC de boca, nós hipotetizamos que a expressão da GB no microambiente do CEC de cavidade oral pode contribuir para uma resposta imune citotóxica favorável contra células neoplásicas.

2. Justificativa

O presente trabalho foi proposto tomando como base:

1. A elevada taxa de ocorrência, morbidade e mortalidade associada ao CEC de boca, em particular no Estado de Goiás.[16,23]
2. A necessidade da busca de marcadores de predição do comportamento biológico de CEC de boca;
3. A presença, no microambiente do CEC de boca, de um infiltrado imune-inflamatório cuja participação na patogênese deste tumor ainda não está esclarecida;[19,47-50]
4. O importante papel da GB na imunidade tumoral[1] e a associação dessa proteína com o melhor prognóstico de pacientes com câncer coloretal,[32] CEC cutâneo,[5] neoplasia intraepitelial cervical[28] e melanoma;[46]
5. Os escassos dados sobre a população de células GB^+ no CEC de boca;[11]
6. Os recentes resultados encontrados por nós que demonstram que os LTCs desempenham um papel chave na resposta imune citotóxica contra células neoplásicas de CEC de boca, propiciando, assim, um melhor prognóstico dos pacientes acometidos com essa neoplasia;[52]
7. A ausência de estudos avaliando a significância clínico-patológica da GB em pacientes acometidos com CEC de boca.

3. Objetivos

Objetivo geral:

Avaliar a expressão da GB no microambiente do carcinoma espinocelular de cavidade oral bem como sua relação com o prognóstico dos pacientes.

Objetivos específicos:

1. Identificar e quantificar células GB^+, tanto na região peritumoral quanto intratumoral, em amostras de CEC de cavidade oral;
2. Comparar a densidade de células GB^+ em amostras de CEC de cavidade oral de pacientes que apresentaram metástase para linfonodo cervical com as de pacientes sem metástase;
3. Relacionar a expressão da GB, presente no microambiente do CEC de cavidade oral, com parâmetros de prognóstico microscópico, tais como gradação microscópica segundo a OMS, índices de proliferação celular e de apoptose das células neoplásicas;
4. Relacionar a expressão da GB, presente no microambiente do CEC de cavidade oral, com parâmetros de prognóstico clínico, tais como tamanho da lesão primária, localização, metástase para linfonodo regional e sobrevida do paciente.

4. Material e métodos

Obtenção, Seleção e Caracterização da Amostra

Este estudo foi desenvolvido de acordo com as normas do Comitê de Ética em pesquisa da Associação de Combate ao Câncer em Goiás sob protocolo número 030/06 e do Comitê de Ética em Pesquisa da Universidade Federal de Goiás sob protocolo número 116/2008. (Anexo 1)

Para este estudo foram selecionadas, dos arquivos de blocos e laudos do Serviço da Anatomopatologia e Citopatologia do Hospital Araújo Jorge da Associação de Combate ao Câncer em Goiás (HAJ/ACCG), 55 amostras de CEC de cavidade oral de pacientes diagnosticados, tratados e acompanhados no Serviço de Cabeça e Pescoço do HAJ/ACCG, sendo 35 amostras de pacientes que apresentaram metástase para linfonodo cervical e 20 amostras de pacientes que não apresentaram metástase. Foram selecionados, para o presente estudo, apenas pacientes submetidos à remoção cirúrgica do tumor primário e de linfonodos cervicais, os quais foram avaliados microscópicamente pela técnica de rotina de HE. As amostras selecionadas foram submetidas à técnica da imunoistoquímica para a avaliação da densidade de células GB^+ presentes tanto na região intratumoral quanto no estroma peritumoral.

Para a seleção dos casos de CEC os critérios de inclusão foram: blocos em bom estado de conservação; com tecido íntegro; pacientes com CEC primário de boca que foram submetidos ao esvaziamento cervical e casos com fichas bem preenchidas e com estadiamento clínico TNM. Como critérios de exclusão consideramos: lâminas e blocos defeituosos, os quais impossibilitavam a análise; CECs de outras localizações; casos sem

seguimento clínico e que foram submetidos a tratamentos prévios (quimioterápicos, radioterapia etc) e recidivas.

As características clínicas, das amostras selecionadas analisadas foram: tamanho da lesão primária (T); localização (língua, soalho e outros); sobrevida (tempo em meses obtido a partir da data do diagnóstico até a última data de seguimento ou óbito do paciente) e a presença ou não de metástase em linfonodos (a qual foi confirmada microscopicamente). Todos os dados referentes às características clínicas da doença foram obtidos junto aos prontuários médicos de atendimento e, quando necessário, em consulta aos laudos e lâminas.

As características microscópicas consideradas no presente estudo foram: gradação tumoral segundo OMS;[36] índice de proliferação celular que foi avaliado pela porcentagem de células neoplásicas ciclina $B1^+$ e índice de apoptose, o qual foi avaliado pela expressão das proteínas reguladoras da apoptose Bax (anti-apoptótica), bcl-2 (pró-apoptótica), e pela anexina V nas células neoplásicas do fronte de invasão tumoral.

Técnicas Empregadas

Técnica de rotina (Hematoxilina e Eosina)

O material selecionado, incluído em parafina, foi seccionado em micrótomo (Leica RM2165), obtendo-se de cada bloco cortes consecutivos de 5µm, que foram colocados sobre lâminas histológicas e corados pelo método de Hematoxilina e Eosina (HE). Esses cortes foram utilizados para caracterização microscópica das amostras.

Técnica da Imunoistoquímica

Cortes seriados de 3µm foram obtidos e estendidos sobre lâminas de vidro silanizadas (A3648 - EasyPath) e submetidos à técnica imunoistoquímica utilizando o método do polímero para a identificação dos seguintes antígenos: granzima B, bcl-2, Bax e ciclina B1. Inicialmente, os cortes sobre as lâminas foram desparafinizados e hidratados por meio de: 1-xilol, 3 vezes, 10 minutos cada vez; 2-álcool absoluto, 3 vezes, 2 minutos cada vez; 3-álcool etílico 95% 1 vez, 2 minutos; 4-solução salina tamponada de Tris (TBS), Ph=7.2- 1 minuto. Em seguida, as lâminas foram incubadas em tampão citrato, pH=6.0 (SIGMA, P4809, Saint Louis – USA) aquecido a uma temperatura de 95°C, com auxílio de Banho Maria Digital (DeLeo), por 45 minutos. Após lavagens com TBS, as lâminas foram incubadas com “Peroxidase Block” (Novolink Max Polymer Detection System; Novocastra, Newcastle, UK), por 5 minutos, para o bloqueio da peroxidase endógena. A seguir, foram novamente lavadas com TBS e, em seguida, as lâminas foram incubadas com solução para bloqueio de proteínas endógenas, “Protein Block” (Polymer Detection System, Novocastra), por 5 minutos. Novamente as lâminas foram lavadas com TBS e, em seguida, incubadas com os anticorpos primários, por 18 horas e mantidas na temperatura de 4°C. Os anticorpos primários utilizados foram: monoclonais de camundongo anti-Granzima B humana (clone 11F1; Novocastra, Newcastle, UK; 1:100), monoclonal de camundongo bcl2 humano (clone 124; Dako, Carpinteria, USA, 1:500), policlonal de coelho anti-Bax humano (clone A3533; Dako, Carpinteria, USA, 1:500) e monoclonal de camundongo anti-ciclina B1 humana (7A9, Novocastra). Todas as diluições foram realizadas utilizando PBS

associado a soro albumina bovina (PBS-BSA) a 1%. As diluições dos anticorpos foram determinadas em etapa de padronização. Após o período de 18 horas, foi realizado lavagens consecutivas e, posteriormente, as lâminas foram incubadas com “Post Primary Block” (Polymer Detection System, Novocastra), durante 30 minutos. As lâminas foram novamente lavadas com TBS e incubadas com Polímero (Polymer Detection System, Novocastra) durante 45 minutos. Novamente as lâminas foram lavadas com TBS e, a seguir, procedemos à revelação da reação utilizando o 3.3’-Diaminobenzidina (DAB) em uma solução cromogênica (Polymer Detection System, Novocastra), por 5 minutos, à temperatura ambiente. A reação foi interrompida com água destilada e as lâminas contra-coradas com hematoxilina por 15 segundos, à temperatura ambiente. Após lavadas com água corrente por 10 minutos, as lâminas foram desidratadas com álcoois, passadas em xilol e montadas com solução de resina não aquosa (Entellan-Mikroskopie-Merck). Em todas as reações realizadas foram utilizadas amostras de amigdalas como controles positivos e amostras de amigdalas que não foram incubadas com anticorpo primário e/ou substituído por soro de camundongo como controles negativos.

Técnica da Imunofluorescência

Para a técnica da imunofluorescência foram obtidos cortes seriados de 3µm que foram estendidos sobre lâminas de vidro silanizadas (A3648 - EasyPath) para a identificação da Anexina V. Inicialmente, os cortes sobre as lâminas foram desparafinizados e hidratados por meio de: 1-xilol, 3 vezes, 10 minutos cada vez; 2-álcool absoluto, 3 vezes, 2 minutos cada vez; 3-álcool etílico 95% 1 vez, 2 minutos; 4-solução salina tamponada de fosfato de sódio

monobásico P.A. e fosfato de potássio monobásico anidro P.A. (PBS), Ph=7.2-1 minuto. Em seguida, as lâminas foram incubadas com a proteína Anexina-V conjugada com FITC (TACSTM Annexin V Kits, 4830-250-K, RD Systems) por 20 minutos e posteriormente analisadas em um microscópio de fluorescência (Axio Scope.A1, HBO 50, Carl Zeiss, Goettingen, Germany).

Análise Qualitativa, Quantitativa e Estatística dos Dados

As amostras, submetidas à técnica da imunoistoquímica, foram avaliadas considerando as células GB^+. Na avaliação qualitativa investigamos principalmente a distribuição e intensidade de imunomarcação desta população celular. Assim, a partir da análise qualitativa, a quantificação das células GB^+, quando presentes, foram realizadas separadamente em dois sítios: na região intra-tumoral e no estroma peritumoral. A análise morfométrica foi realizada utilizando microscópio óptico contendo um retículo de integração em rede quadrada (474068000000-Netzmikrometer 12,5X, Carl Zeiss, Göttingen, Germany) acoplado na objetiva de 40x. A área do retículo no aumento de 40x corresponde a 0,0961mm^2. Para cada amostra, foram analisados 10 campos microscópicos alternados, com área total de 0,961mm^2. A análise quantitativa foi realizada considerando as células positivas, possibilitando, assim, a avaliação da densidade (por mm^2) dessas células.

A quantificação das células tumorais em proliferação (células neoplásicas ciclina $B1^+$) e, também, das células tumorais que expressavam as proteínas reguladoras da apoptose (células neoplásicas $bcl2^+$ e Bax^+) foi realizada na região de fronte de invasão tumoral em 10 campos microscópios alternados no aumento de 40X. No entanto, para essa análise quantitativa foram

consideradas tanto as células positivas quando as negativas, o que possibilitou o cálculo da proporção (%) das células positivas. Adicionalmente, a quantificação da proteína anexina V foi considerada baixa quando, na amostra analisada, a maioria dos campos (> de 7 campos) a média de n observações apresentavam menos de 5 pontos de fluorescência e alta quando a média de n observações (> de 7 campos) apresentavam mais de 5 pontos de fluorescência.

Considerando as amostras de CEC de cavidade oral selecionadas, dois grupos foram constituídos: grupo 1- amostras de CEC primário de cavidade oral de pacientes que apresentaram mestástase em linfonodo cervical; grupo 2- amostras de CEC primário de cavidade oral de pacientes que não apresentaram linfonodos com metástase.

A análise comparativa foi realizada entre o grupo de CEC de cavidade oral sem metástase e CEC de cavidade oral com metástase. Para a análise dos dados referentes a quantificação das células GB^+, intra- e peritumoral, nos grupos independentes citados acima, foi utilizado o teste estatístico não-paramétrico de Mann-Whitney. Adicionalmente, esse mesmo teste foi utilizado para verificar a relação da densidade de células GB^+ com fatores de prognósticos clínicos (tamanho da lesão primária, localização, sobrevida e metástase linfonodal) e microscópico (gradação microscópica segundo a OMS e índices de proliferação celular e de apoptose das células neoplásicas)

A relação da expressão da GB com a sobrevida dos pacientes com CEC de boca foi avaliada por meio do teste de Kaplan-Meier. O número de células GB^+ foi dicotomizado pelo valor da mediana e as diferenças na sobrevida entre os grupos foram avaliadas pelo teste Long Rank.

Todos os resultados foram expressos como média ± DP e o valor de *p* menor que 0,05 foi considerado estatisticamente significativo.

5. Publicação

6. Conclusões/Considerações finais

Portanto, conclui-se que o aumento da expressão de GB no microambiente do CEC de cavidade oral pode contribuir para a apoptose das células neoplásicas, bem como, para o menor índice de metástases linfonodais e o maior tempo sobrevida dos pacientes acometidos por essa doença.

Esse trabalho trouxe alguns questionamentos que inspiraram novas pesquisas:

- Qual o status de ativação dos LTCs e células NK no CEC de cavidade oral? Qual a proporção dessas células que estão produzindo GB e/ou perforina?
- A expressão da GB no CEC de cavidade oral é alta ou baixa? Quais seriam os controles para essa comparação?
- As células tumorais estão expressando moléculas do MHC-I? Essa expressão é importante para uma maior ativação dos LTCs e células NK com conseqüente combate ao CEC de cavidade oral?

7. Referências bibliográficas[1]

1 Abbas AK, Lichtman AH, Pillai S. Imunidade contra tumores.Imunologia celular e molecular. 6.ed. Rio de Janeiro, Elsevier, p.397-417, 2008.

2 Anneroth G, Batsakis J, Luna M. Review of the literature and a recommended system of malignancy grading in oral squamous cell carcinomas. Scand J Dent Res 1987;95:229-49.

3 Baba T, Iwasaki S, Maruoka T, Suzuki A, Tomaru U, Ikeda H, et al. Rat CD4+CD8+ macrophages kill tumor cells through an NKG2D- and granzyme/perforin-dependent mechanism. J Immunol 2008;180:2999-3006.

4 Barnes L, Eveson JW, Reichart P, Sindransky D. Pathology & genetics head and neck tumours. World health organization classification of tumours. In: Slootweg PJ, Eveson JW. Tumours of the oral cavity and oropharynx: Introduction. In: Johnson N et al. Squamous cell carcinoma Lyon: IARCPress, 2005. p.166-75.

5 Batinac T, Zamolo G, Hadzisejdic I, Zauhar G. A comparative study of granzyme B expression in keratoacanthoma and squamous cell carcinoma. J Dermatol Sci 2006;44:109-12.

6 Bose A, Chakraborty T, Chakraborty K, Pal S, Baral R. Dysregulation in immune functions is reflected in tumor cell cytotoxicity by peripheral blood mononuclear cells form head and neck squamous cell carcinoma patients. Cancer Immunity 2008;8:10.

7 Brener S, Jeunon FA, Barbosa AA, Grandinetti HAM. Carcinoma de células escamosas bucal: uma revisão de literatura entre o perfil do paciente, estadiamento clínico e tratamento proposto. Rev Bras Cancerol

1- As referências apresentadas nesse capítulo se referem àquelas citadas na Caracterização do problema, Justificativa e Material e métodos, e não às apresentadas no artigo científico. Referências seguindo as normas de Vancouver.

2007;53:63-9

8 Bryne M. Prognostic value of various molecular and cellular features in oral squamous cell carcinomas: a review. J Oral Path Med 1991;20:413-20.

9 Camisasca DR, Honorato J, Bernardo V, Silva LE, Fonseca EC, Faria PA, et al. Expression of bcl-2 family proteins anda associated clinicopathologic factors predict survival outcome in patients with oral squamous cell carcinoma. Oral Oncol 2009;45:225-33.

10 Cao X, Cai SF, Fehniger TA, Song J, Collins LI, Piwnica-Worms DR, Ley TJ. Granzyme B and perforin are important for regulatory T cell-mediated suppression of tumor clearance. Immunity 2007;27:635-46.

11 Cruz I, Meijer CJLM, Walboomers JMM, Snijders PJF, Van der Waal I. Lack of MHC class I surface expression on neoplastic cells and poor activation of the secretory pathway of cytotoxic cells in oral squamous cell carcinoma. Br J Cancer 1999; 81:881-9.

12 Dorta RG, Landman G, Kowalski LP, Lauris JR, Latorre MR, Oliveira DT. Tumor-associated tissue eoshinophilia as a prognostic factor in oral squamous cell carcinomas. Histopathol 2002;41:152-7.

13 Elmore S. Apoptosis: a review of programmed cell death. Toxicol Pathol 2007;35:495-516.

14 Gluckman JL, Pavelic ZP, Welkoborsky HJ, Mann W, Stambrook P, Gleich L, et al. Prognostic indicators of squamous cell carcinoma of the oral cavity: a clinicopathologic correlation. Laryngoscopic 1997;107:1239-44.

15 Graubert TA, Ley TJ. How Do Lymphocytes Kill Tumor Cells? Clin Cancer Res 1996;2:785-9.

16 Goiás. Secretaria do Planejamento e Desenvolvimento**.** Conjuntura

econômica goiana. Goiânia: SEPLAN, 2004. 48p. Disponível em: <http://portalsepin.seplan.go.gov.br/>. Acesso em: 12 junho 2007.

17 Goldsmith MM, Belchis DA, Cresson DH, Merritt WD 3rd, Askin FB. The impotance of eosinophil in head and neck cancer. Otolaryngol Head Neck Surg 1992;106:27-33.

18 Guzman VB, Silva IDCG, Brenna SMF, Carvalho CRN, Ribalta JCL, Gerbase-DeLima M. High levels of granzyme B expression in invasive cervical carcinoma correlates to poor response to treatment. Cancer Invest 2008;26:499-503.

19 Hanahan D, Lanzavecchia A, Mihich E. Fourteenth Annual Pezcoller Symposium: the novel dichotomy of immune interactions with tumors. Cancer Res 2003; 63:3005-8.

20 Heibein JA, Goping IS, Barry M, Pinkoski MJ, Shore GC, Green DR, et al. Granzyme B-mediated cytochrome c release is regulated by the Bcl-2 family members Bid and Bax. Rev Immunol 2002;2:735-47.

21 Hiratsuka H, Miyakawa A, Nakamori K, Kido Y, Sunakawa H, Kohama G. Multivariate analyses of occult lymph node metastasis as a prognostic indicator for patients with squamous cell carcinoma of oral cavity. Cancer 1997;80:351-6.

22 Houdt IS, Sluijter BJR, Moesbergen LM, Vos WM, Gruijl TD, Molenkamp BG, et al. Favorable outcome in clinically stage II melanoma patients is associated with the presence of activated tumor infiltrating T-lymphocytes and preserved MHC class I antigen expression. Int J Cancer 2008;123:609-15.

23 Instituto Nacional do Câncer. Estimativa 2008: Incidência do câncer no

Brasil. Rio de Janeiro: INCA, 2007. Disponível em: <http://www.inca.gov.br/estimativa/2008.

24 International Union Against Cancer. TNM classification of malignant tumours. 4.ed. Berlin, Springer-Verlag, 1987.

25 Jans DA, Sutton VR, Jans P, Froelich CJ, Trapani JA. BCL-2 blocks perforin-induced nuclear translocation of granzymes concomitant with protection against the nuclear events of apoptosis. J Biol Chem 1999;274:3953-61.

26 Jordan RC, Daley T. Oral squamous cell carcinoma: new insights. J Canad Dent Ass 1997;63:517-8.

27 Katou F, Ohtani H, Watanabe Y, Nakayama T, Yoshie O, Hashimoto K. Differing phenotypes between intraepithelial and stromal lymphocytes in early-stage tongue cancer. Cancer Res 2007; 67:11195-201.

28 Kondo MC, Ribalta JCL, da Silva IDG, Alves MTS, Focchi GRA, Martins NV. Granzyme B as a prognostic marker of cervical intraepithelial neoplasia. Eur J Oncol 2005;26:87-9.

29 Kudoh S, Redovan C, Rayman P, Edinger M, Tubbs RR, Novick, et al. Journal of Immunotherapy 1997;20:479-87.

30 Logue SE & Martin SJ. Caspase activation cascades in apoptosis. Biochem Soc 2008;36:1-9.

31 Massano J, Regateiro FS, Januário G, Ferreira A. Oral squamous cell carcinoma: review of prognostic and predictive factors. Oral Surg Oral Med Oral Pathol Oral Radiol Endod 2006;102:67-76.

32 Mulder WMC, Bloemena E, Stukart MJ, Kummar JA, Wagstaff J, Schepper. T cell receptor-ζ and granzyme B expression in mononuclear cell infiltrates in normal colon mucosa and colon carcinoma. Gut 1997;40:113-9.

33 Neville BW, Day TA. Oral Cancer and Precancerous Lesions. CA Cancer J Clin 2002; 52:195-215.

34 Oliver AJ, Helfrick JF, Gard D. Primary oral squamous cell carcinoma: a review of 92 cases. J Oral Maxillofac Surg 1996;54:949-55.

35 Oudejans JJ, Harijadi H, Kummer JA, Tan IB, Bloemena E, Middeldorp JM, et al. High numbers of granzyme B/CD8-positive tumour-infiltrating lymphocytes in nasopharyngeal carcinoma biopsies predict rapid fatal outcome in patients treated with curative intent. J Pathol 2002;198:468-75.

36 Pindborg JJ, Wahi PN. Histological Typing of Cancer and Precancer of the Oral Mucosa. World Health Organization Classification of Tumours. 2.ed., Springer-Verlag, Berlin, p. 21-31, 1997.

37 Rissoan MC, Duhen T, Bridon JM, Bendriss-Vermare N, Péronne C, de Saint Vis B. Subtractive hybridization reveals the expression of immunoglobulinlike transcript 7,Eph-B1, granzyme B, and 3 novel transcripts in human plasmacytoid dendritic cells. Blood 2002;100:3295-303.

38 Sanderson RJ, de Boer MF, Damhuis RA, Meeuwis CA, Knegt PP. The influence of alcohol and smoking on the incidence of oral and oropharyngeal cancer in women. Clinical Otolaryngol Allied Scienc 1997; 22:444-8.

39 Sintsov AV, Kovalenko EI, Khanin MA. Apoptosis induced by granzyme B. Russ J Bioorganic Chem 2008;34:647-54.

40 Smyth MJ, Crowe NY, Hayakawa Y, Takeda K, Yagita H, Godfrey DI. NKT cells - conductors of tumor immunity? Curr Opin Immunol. 2002;14:165-71.

41 Smyth MJ, Hayakawa Y, Takeda K, Yagita H. New aspects of natural-killer-

cell suveillance and therapy of cancer. Nat Rev Cancer 2002;2:850-60.

42 Spiro RH, Guillamondegui OJr, Paulino AF, Huvos AG. Pattern of invasion and margin assessment in patients with oral tongue cancer. Head Neck 1999;21:408-13.

43 Trapani JA, Jans P, Smyth MJ, Froelich CJ, Williiams EA, Sutton VR, et al. Perforin-dependent nuclear entry of granzyme B precedes apoptosis, and is not a consequence of nuclear membrane dysfunction. Cell Death Differ 1998;5:488-96.

44 Tumuluri V, Thomas GA, Fraser IS. The relationship of proliferating cell density at the invasive tumour front with prognostic and risk factors in human oral squamous cell carcinoma. J Oral Pathol Med 2004;33:204-8.

45 Van Diest PJ, Brugal G, Baak JP. Proliferation markers in tumours: interpretation and clinical value. J Clin Pathol 1998;51:716-24.

46 van Houdt IS, Sluijter BJR, Moesbergen LM, Vos WM, de Gruijl TD, Molenkamp BG, et al. Favorable outcome in clinically stage II melanoma patients is associated with the presence of activated tumor infiltrating T-lymphocytes and preserved MHC class I antigen expression. Int J Cancer 2008;123:609–15.

47 Van Kempen LC, Rhee JS, Dehne K, Lee J, Edwards DR, Coussens LM. Epithelial carcinogenesis: dynamic interplay between neoplastic cells and their microenvironment. Differentiation 2002;70:610-23.

48 Van Kempen LC, Ruiter DJ, Van Muijen GN, Coussens LM. The tumor microenvironment: a critical determinant of neoplastic evolution. Eur J Cell Biol 2003;82:539-48.

49 Visser KE, Coussens LM. The interplay between innate and adaptative

immunity regulates cancer development. Cancer Immunol Immunother 2005;54:1143-52.

50 Visser KE, Eichten A, Coussens LM. Paradoxical roles of the immune system during cancer development. Nature 2006;6:24-36.

51 Xie X, Clauses OP, De Angelis P, Boysen M. The prognostic value of spontaneous apoptosis, Bax, bcl-2, and p53 in oral squamous cells carcinoma of the tongue. Cancer 1999;86:913-20.

52 Zancope E, Costa NL, Junqueira-Kipnis AP, Valadares MC, Silva TA, Leles CR, et al. Differential infiltration of CD8+ and NK cells in lip and oral cavity squamous cell carcinoma. J Oral Pathol Med 2009 (in press).

53 Zhang M, Zhang P, Zhang C, Sun J, Wang L, Li J, et al. Prognostic significance of bcl-2 and Bax protein expression in the patients with oral squamous cell carcinoma. J Oral Pathol Med 2009;2009;38:307-13.

8. Anexos

Anexo 1: Protocolo de aprovação do Comitê de Ética em Pesquisa da Associação de Combate ao Câncer em Goiás (CEP/ACCG)

Anexo 2: Protocolo de aprovação do Comitê de Ética em Pesquisa da Universidade Federal de Goiás

Anexo 3: Artigo: Zancope E, Costa NL, Junqueira-Kipnis AP, Valadares MC, Silva TA, Leles CR *et al*. **Differential infiltration of CD8+ and NK cells in lip and oral cavity squamous cell carcinoma.** *J Oral Pathol Med* 2009 (in press).

Anexo 1

Anexo 2

Anexo 3